E. FUCHS

ENFERMEDADES DE LOS OJOS

TOMO I

TRATADO

DE

ENFERMEDADES DE LOS OJOS

BIBLIOTECA ESCOGIDA DE EL SIGLO MÉDICO

TRATADO

DE

ENFERMEDADES DE LOS OJOS

POR EL

DR. E. FUCHS

CATEDRÁTICO ORDINARIO DE OFTALMOLOGÍA EN LA UNIVERSIDAD DE VIENA

TRADUCIDO POR

DON VÍCTOR CEBRIÁN Y DÍEZ

Médico de número del Hospital provincial de Madrid.

CON UN PRÓLOGO DEL

DOCTOR OSÍO

Y 74 FIGURAS INTERCALADAS EN EL TEXTO

TOMO PRIMERO

MADRID — 1893

ESTABLECIMIENTO TIPOGRÁFICO DE ENRIQUE TEODORO

Amparo, 102, y Ronda de Valencia, 8

Teléfono 552

Costó 18 pesetas

PRÓLOGO

La Redacción de El Siglo Médico ha querido enriquecer su muy varia é ilustrada Biblioteca publicando la traducción al español de la obra de enfermedades de los ojos escrita por el sabio catedrático de Oftalmología de la Universidad de Viena, mi respetado amigo Sr. D. Ernesto Fuchs.

Esta honrosa misión la acepto con placer, y tanto más, cuanto que poner un prólogo no es asunto de colosal empeño, pues creo llena uno su objeto presentando, por decirlo así, el autor á los lectores. Pero darse tono, ponerse á parafrasear lo que aquél ha escrito, es cosa verdaderamente ociosa. Tratar de enmendar la plana señalando las faltas, que toda obra humana puede tener, es, sobre irrespetuoso, ridícula vanidad.

El profesor Fuchs, hombre de serios conocimientos teóricos, ha adquirido una ilustrada práctica siendo por largo tiempo profesor clínico del eminente Arlt, en un centro de tan vasto material científico-médico como el de Viena. Comprendiendo, además, que la Ciencia tiene muy dilatados horizontes y que hoy no es patrimonio exclusivo de tal ó cual nación, prescindiendo de necios patriotismos, ha visitado con detenimiento las más notable clínicas de diferentes países, reflejándose muy bien en su obra el producto de su concienzuda expe-

riencia, dándole un carácter práctico de positivo interés. Ningún conocimiento reciente, en la esfera de la especialidad oftalmológica, falta en ella. Numerosos y bien hechos grabados facilitan muy mucho el estudio de asuntos que de otra manera apenas se comprenderían.

Conocidos son aquí los notables trabajos de los eminentes oftalmólogos mis estimados amigos Wecker, Landolt, Galezowski, Abadie, Meyer, Panas, Parent, Despagnet, Vilhommenet, Valude, Trousseau, Masselon, etc., pero los oculistas y médicos generales cuentan con una obra más que puede prestarles señalados servicios.

Por desgracia, el conocimiento de las enfermedades de los ojos, harto descuidado está en todos los países. Pena da el consignarlo, mas ello es cierto. Las cosas más triviales se desconocen. ¡No vemos todos los días presentarse enfermos con un insignificante cuerpo extraño depositado en la conjuntiva, recorriendo consultas y hasta centros, en donde debía de haber personas de toda idoneidad, por no saber volver los párpados, examinar la conjuntiva, los fondos de saco y, extrayendo el cuerpo del delito, evitar dolores y molestias sin cuento al pobre paciente! Frecuente es el ver enfermos, particularmente niños, con ligeras afecciones de la córnea, acompañadas de alguna secreción sero-mucosa, á las veces algo purulenta, es cierto, que se toman por catarros purulentos y se tratan con el nitrato de plata, é insignificantes afecciones corneales conviértense en graves abscesos de la córnea, con todo el cortejo de sus graves consecuencias. ¡Cuántos ojos perdidos así!

El glaucoma, la antigua gota serena, verdadera ignominia de los oculistas y médicos de antaño, pero hoy de fácil diagnóstico y segura curación, gracias á la sublime y bienhechora inspiración de Græfe, es afección que se desconoce frecuentemente, limitándose muchos médicos á llenar el expediente con la rutinaria medicación sintomática, llenando la frente del enfermo con sanguijuelas, cataplasmas, etc., y dando al interior

dosis homeopáticas de morfina. ¡Y gracias cuando no se instila en los ojos un colirio de sulfato de atropina, verdadero atentado clínico en semejantes casos! ¿No se contrista el espíritu al ver, en todas partes, enfermos que han padecido de glaucoma inflamatorio agudo, ó de glaucoma crónico, presentarse en la consulta y decir: «Vengo á operarme las cataratas, es ahora cuando me dicen que debo operarme»? Digo que se contrista el alma, al considerar que un enfermo que para siempre ha perdido la vista, pudo muy bien conservarla y librarse de los insufribles dolores que acompañan á tan cruel dolencia haciendo á tiempo un diagnóstico, que no es difícil, y practicando una iridectomía.

Diariamente se ven enfermos que por tener un ojo inyectado se ha diagnosticado de conjuntivitis, y por ende se ha ordenado un colirio de sulfato de zinc. El enfermo sigue peor, su visión disminuye y hasta llega á perderse por completo. ¿Tenía el paciente una conjuntivitis? No: se trataba de una iritis, y por ignorar esto, se deja de aplicar un colirio de atropina, medicamento base para salvar un ojo que de tal modo padece, sin perjuicio de ordenar el salicilato de sosa, si es de índole reumática, ó los mercuriales, si es sifilítica.

No señalo estas faltas con el poco noble objeto de zaherir en particular á compañero alguno, sino todo lo contrario: indicar los escollos y evitar á mis estimados colegas, con cuyo aprecio tanto me ufano, momentos de verdadera tortura. Quien me conozca sabe muy bien que, en mi modesta esfera científica, hago lo posible para que el difícil é importante estudio de las enfermedades de los ojos se propague, y una de las mejores satisfacciones que experimento, es cuando algún compañero, particularmente de los que viven una vida de trabajos en puntos distantes de los grandes centros, me dice: «¡Cuán útil me ha sido la franqueza clínica con que usted ha escrito; algunos sinsabores me ha evitado!»

Mi objeto, pues, es laudable: consejos á los compañeros

que no se consideren libres de recibirlos, y, por otra parte, satisfacer lo que creo un deber de conciencia.

Hasta ahora, el no tener suficiente conocimiento de las enfermedades de los ojos los médicos que ha ya tiempo estudiaron, ó que el mucho trabajar actual les impide asistir á las clínicas que se multiplican hoy en todas las grandes ciudades de todos los países, es cosa por demás disculpable. Lo que sí es criticable es el ver á jóvenes en estos días, en los últimos años de su carrera, con tiempo para asistir á una clínica oftalmológica, que lo pierden lastimosamente, considerando, tal vez, como cosa secundaria, precisamente uno de los estudios médicos que más sólidos triunfos pudiera darles.

Los médicos de partido, distantes de los puntos en que puedan recibir rápidos y oportunos consejos de los especialistas, teniendo que habérselas con las múltiples y graves afecciones oculares, no deben pasarse sin un buen libro de Oftalmología en su biblioteca.

Bastante deploro que mis múltiples ocupaciones no me hayan permitido ver la traducción de esta obra; mas garantía será de su exactitud el haberla encomendado la Dirección de El Siglo Médico á una persona de la ilustración del señor Dr. D. Víctor Cebrián, médico del Hospital General, bien conocido y estimado por sus numerosos artículos publicados en El Siglo.

La parte tipográfica corresponde indudablemente á la importancia de la obra y á la reconocida y no discutida competencia del Sr. D. Enrique Teodoro, en cuya imprenta se publica.

Dr. Osío.

Madrid, 13 de Junio de 1893.

PRIMERA PARTE

EXAMEN DEL OJO

TRATADO

DE

ENFERMEDADES DE LOS OJOS

CAPITULO PRIMERO

EXAMEN OBJETIVO DEL OJO

§ 1.º Después de haber recogido los conmemorativos, procede examinar el ojo del paciente. Nunca se recomendará lo bastante el proceder sistemáticamente, si no quiere correrse el riesgo de olvidar hechos importantes. En primer lugar, se examina al enfermo desde el punto de vista de sus costumbres en general, así como de su aspecto. En seguida, se hace el examen del ojo comenzando por las partes más superficiales, los párpados, la conjuntiva y la córnea, para llegar gradualmente hasta las partes más profundas.

En lo que á los *párpados* concierne, se observará la posición y la movilidad, la amplitud de la abertura palpebral, así como la manera de cerrarse. Examinando la piel de los párpados, es preciso fijar muy singularmente la atención sobre los bordes palpebrales, asiento frecuente de alteraciones patológicas.

Sin hablar de los síntomas de la inflamación, que se localizan de un modo preferente sobre los bordes, deberá procurarse la seguridad de que los ángulos de los párpados conservan la pureza de sus límites, si las pestañas están bien dirigidas, si, en fin, los puntos lagrimales desaguan convenientemente en el saco lagrimal. Con este motivo no debe olvidarse el examen de esta región, que si á la simple inspección no acusa ningún cambio evidente, sucede, empero, que, comprimiéndole con la yema de los dedos, deja escapar á través de los puntos lagrimales el contenido del saco lagrimal enfermo.

Respecto al examen del *globo ocular* propiamente dicho, es á veces muy difícil de realizar por un espasmo palpebral, *blefarospasmo*. Esto sucede, sobre todo, en los niños que tienen la costumbre de contraer tanto más violentamente los párpados, cuanto mayores esfuerzos hace el médico por abrirlos. En este caso hay necesidad de ser muy prudente cuando se quiere separar los párpados á la fuerza, si no quiere correrse el riesgo, cuando hay una úlcera profunda, de provocar una perforación súbita de la córnea y aun la expulsión del cristalino. Para esto se procurará disminuir la sensibilidad, instilando algunas gotas de una disolución de cocaína entre los párpados entreabiertos. Para separarlos puede usarse con ventaja el elevador de *Desmarres* (1). Este intrumento expone menos á producir lesiones que ejerciendo con los dedos una presión demasiado fuerte sobre el globo ocular. En muchos casos, en fin, no puede examinarse convenientemente el ojo si no se recurre á la anestesia. Á pesar de todas estas dificultades, no conviene, desde la primera visita que se hace al paciente, dejar de examinarle de un modo minucioso, con el fin de establecer lo más exactamente posible el diagnóstico, el pronóstico y el tratamiento que deba instituirse.

Por lo que concierne al mismo globo ocular, conviene ante todo averiguar si la situación en la órbita, la posición comparada con la del otro ojo, el volumen y la movilidad son normales.

Puede examinarse la *conjuntiva palpebral* volviendo los párpados. Para el inferior, basta bajarle al mismo tiempo que se invita al enfermo á mirar hacia arriba. Para invertir el superior, al contrario, es de toda necesidad adquirir cierta destreza que sólo puede dar la práctica. Es tanto más importante familiarizarse con esta habilidad que la mano adquiere, cuanto que precisamente la conjuntiva del párpado superior es quien mejores indicaciones suministra para establecer el diagnóstico de las enfermedades de la conjuntiva: el espesor de ésta, las desigualdades de su superficie, la formación de cicatrices tales como las que caracterizan el tracoma, son aquí muy fáciles de observar. Además, es frecuentemente necesario volver el párpado para separar los cuerpos extraños.

Para el examen de la *córnea*, al lado de una inspección minuciosa del órgano (á veces con el auxilio de la lente), es preciso practicar dos maniobras principales: el reflejo de la superficie corneana y la iluminación lateral. Hacer *relucir* la córnea significa simplemente dirigir el

---

(1) El Dr. Osío recomienda que cuando tenga que emplearse el elevador de Desmarres se haga con el mayor cuidado y suavidad, pues en más de una ocasión puede producir la perforación de la córnea. — *Nota del traductor.*

ojo de manera que la imagen reflejada de una ventana situada delante llegue á ser visible sobre la córnea (en la figura 24 se ven los cuatro cuadrados de una ventana en el cuadrante supero-externo de la córnea). Para hacer relucir sucesivamente las diferentes partes de la superficie corneana, se pone el dedo delante del ojo, que debe seguirle en todas direcciones. Estudiando, por decirlo así, de este modo la córnea desde el punto de vista de su curvadura y de su tersura.

La *iluminación lateral* consiste en concentrar la luz sobre un punto determinado de la córnea, por medio de una lente convexa. Este importante método, ya empleado por *Himly, Mackenzie* y *Sanson,* era, sin embargo, muy poco conocido en otros tiempos.

Se difundió universalmente su uso bajo la impulsión de los trabajos de *Helmholtz.* Se coloca una luz (bujía ó lámpara) delante y un poco al lado del paciente. Entonces, por medio de una fuerte lente convexa (de 15-20 D.) (1), se concentran los rayos en un cono luminoso, cuyo vértice se dirige sobre el punto de la córnea que se intente examinar. Este método se conoce con el nombre de iluminación focal, porque el punto iluminado es conducido al foco principal de la lente. Este punto es particularmente visible, en primer lugar, porque allí se concentra mucha luz, y además porque los puntos próximos quedan casi completamente á oscuras. En virtud de esta última circunstancia, para obtener todas las ventajas posibles de la iluminación lateral es preciso servirse de la cámara oscura. Por la iluminación lateral, pueden reconocerse en la córnea las alteraciones de transparencia que no pueden observarse de ninguna otra manera. Haciendo penetrar el cono luminoso á profundidades diversas, puede examinarse el iris y también el cristalino. Además, este método no sólo tiene la ventaja de producir imágenes muy claras, sino que también, como puede dirigirse el vértice del cono luminoso sobre planos situados á diferentes profundidades, permite darse cuenta de la situación de las alteraciones observadas.

Un procedimiento cómodo de iluminación lateral se obtiene con la lámpara de *Priestley Smith.* Como manantial luminoso, lleva en su centro una bujía pequeña; una fuerte lenta convexa fija en una de sus paredes, sirve para dirigir el foco luminoso.

Junto con la inspección, es necesario también darse cuenta de la sensibilidad de la córnea. Se logra muy bien este objeto tocándola con el extremo de un hilo.

La *cámara anterior* debe examinarse sobre todo desde el punto de vista de su profundidad. Así, puede estar demasiado ó muy poco pro-

---

(1) Como quiera que no se ha generalizado aún la nueva numeración de las lentes (por dioptrias), advertimos que el número 15 corresponde al 2 $^1/_2$ de la antigua y el 20 al 1 $^4/_5$. — *Nota del traductor.*

funda en su totalidad, ó bien solamente en una de sus partes. Además, es preciso averiguar si su contenido es normal, si no contiene ni exudado, ni sangre, ni cuerpos extraños, etc., etc.

Por lo que al *iris* concierne, es indispensable observar su color, así como la pureza de los detalles de sus contornos. Para reconocer las sinequias eventuales, es frecuentemente necesario instilar atropina. Se examinarán los movimientos activos (reacción) del iris, y se procurará cerciorarse si hay algún movimiento pasivo (temblor del iris por los movimientos del globo ocular). Para reconocer la reacción del iris á la luz, se coloca el ojo en la oscuridad cubriéndole con la mano; después, separando ésta bruscamente, se observa si la pupila se contrae. Además, es necesario examinar la reacción de la pupila durante la convergencia y la acomodación. En fin, se ve si la pupila es redonda, de dimensión normal, bien central y de un negro puro.

Del *cristalino* no se ve, en el estado normal, sino un pequeño segmento de la cara anterior, el que se encuentra en la abertura de la pupila. Si quiere examinarse en mayor extensión, debe dilatarse la pupila por medio de la homatropina y recurrir á la iluminación lateral. Cuando el cristalino es aún transparente, el oftalmoscopio es quien nos da las mejores indicaciones sobre su estado. En general, las imágenes de *Purkinje-Sanson* nos suministran datos positivos acerca de la presencia ó falta del cristalino. En efecto; si se coloca una bujía delante del ojo y un poco al lado, se notan en este órgano dos reflejos brillantes. Uno de ellos se distingue inmediatamente por su tamaño y su claridad: es el reflejo córneo, es decir, la imagen recta de la llama producida por la cara anterior de la córnea. Esta imagen es la que se ve ya de lejos en todo el ojo y quien le da su brillo y su claridad. El segundo reflejo sin duda es igualmente claro, pero tan pequeño, que es necesario buscarlo con cuidado. Representa la pequeña imagen invertida de la llama, formada por la cara posterior del cristalino (imagen cristaliniana posterior). Se reconoce en que durante los movimientos de la superficie luminosa, cambia de lugar en sentido inverso. Si se baja la bujía, el punto brillante sube, y recíprocamente. Con la imagen reflejada por la córnea sucede lo contrario: el movimiento tiene lugar en el mismo sentido que la llama de la bujía. La presencia del segundo reflejo, la imagen cristaliniana posterior, demuestra de una manera cierta la presencia del cristalino en el ojo. Sin embargo, conviene abstenerse de deducir de aquí la recíproca; así, cuando la imagen cristaliniana posterior falta, el cristalino puede faltar; puede ocurrir, no obstante, que á causa de un trastorno de transparencia de la sustancia cristalina, no se produzca la imagen sobre la cara posterior.

Antes de proceder al examen del ojo por medio del oftalmoscopio, es necesario determinar también la *tensión*. Se hace cerrar los ojos y se

les palpa con ambos dedos índices aplicados sobre los párpados superiores. En este caso, lo mismo que para todos los exámenes mencionados más arriba, no podría tomarse mejor medida para demostrar las anomalías eventuales que comparando ambos ojos entre sí, en la hipótesis evidentemente de que está sano uno de los dos.

EXAMEN AL OFTALMOSCOPIO

(Oftalmoscopia.)

§ 2.º La invención del oftalmoscopio por *Helmholtz,* en 1851, es una de las más útiles de la Medicina moderna. Nos ha permitido llevar el examen al interior del ojo. Los vasos sanguíneos y los nervios, que no pueden ponerse al descubierto en el resto del cuerpo sino por maniobras quirúrgicas, son visibles aquí, y nos permiten estudiar las modificaciones más íntimas. En la Medicina ocular, el oftalmoscopio ha provocado una revolución completa, puesto que nos ha permitido explorar el dominio de lo que en otro tiempo se llamaba *catarata negra,* y reconocer los numerosos procesos morbosos que constituyen esta afección tan temida. Hoy la inmensa mayoría de ellas, diagnosticadas exactamente y á tiempo, son susceptibles de tratarse con éxito. En la misma Medicina interna, el oftalmoscopio ha llegado á ser un instrumento indispensable de diagnóstico, puesto que muchas enfermedades provocan en el fondo del ojo ciertas alteraciones características.

Principio del oftalmoscopio. — Para ver el fondo de un ojo es preciso, por disposiciones apropiadas, proyectar la luz á través de la pupila y recibir en su propio ojo, donde debe formarse una imagen clara, la luz reflejada por el primero. En el oftalmoscopio primitivo de *Helmholtz,* este efecto se obtenía de la manera siguiente: delante del ojo que se va á examinar *A* (*fig. 1.ª*), se coloca oblicuamente una lámina de vidrio *PP*. La superficie luminosa *L*, colocada al lado del ojo, proyecta la luz sobre esta lámina. Ésta refleja una parte en su superficie y la lleva á través de la pupila, sobre el fondo del ojo *A*. Los rayos luminosos, reflejados por el fondo del ojo *a*, vuelven hacia la lámina de vidrio, de donde son, en parte, devueltos á la superficie luminosa *L*. La otra parte, por el contrario, atraviesa la lámina y llega al ojo del observador *B*, que reúne, en su retina, los rayos luminosos en una imagen clara *b*. Con el objeto de aumentar el poder reflector de la lámina y, por consiguiente, la iluminación del ojo, *Helmholtz* colocaba tres placas de vidrio superpuestas. Una modificación ulterior consistió

en que, azogando el espejo, se aumentó el número de rayos reflejados. Una abertura practicada en el centro de la lámina, ó dejándole sin azogar, permite ver al observador. Los *espejos planos* son los que hoy se emplean como de iluminación débil. Los de iluminación fuerte son *cóncavos*. Tambien están azogados y perforados en el centro (empleados primero por *Ruete*). Éstos, haciendo convergentes los rayos que de la superficie luminosa proceden, proyectan mucho mejor todavía la luz en el ojo observado. Delante del orificio del espejo se encuentra un aparato en el cual pueden colocarse lentes de diferentes clases. Por este medio es posible dar á los rayos luminosos, que caen en el ojo del observador, la dirección necesaria para reunirlos sobre la retina en una imagen clara.

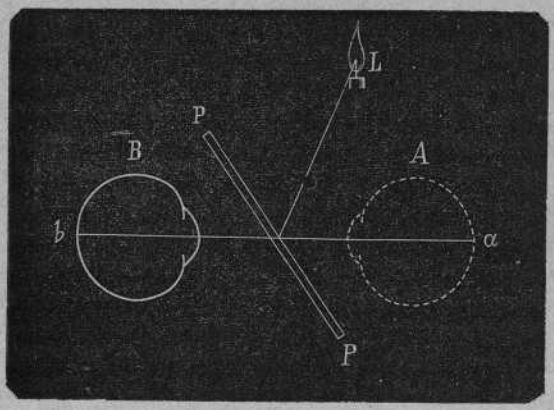

FIGURA 1.ª — Principio del oftalmoscopio de Helmholtz.

Método de examen. — El examen se hace en una cámara oscura. El paciente está colocado enfrente del médico; al lado del ojo que se intente explorar hay una lámpara que hace el oficio de superficie luminosa. Para ver de este modo claramente el fondo del ojo, existen dos métodos. Para mayor facilidad, supongamos desde luego que los ojos del paciente, así como los del médico, poseen una refracción normal (emmetropia, véase § 138). Para el examen de la *imagen recta* (método directo), el médico se coloca con su espejo delante del ojo del paciente. Teniendo entonces su espejo oblicuamente colocado, de manera que proyecte la luz de la lámpara en la pupila del ojo que se trata de examinar, en seguida ve claramente el fondo. Por medio del espejo *SS* (*fig. 2.ª*), cierta parte del fondo del ojo *A* está iluminada. Los rayos reflejados por un punto iluminado *a* cualquiera de la retina, salen del ojo en una dirección paralela, pasando á través de la abertura central

del espejo, y penetran en el ojo del observador *B*. Aquí, reúnense los rayos de nuevo sobre un punto *b* de la retina de este ojo, de manera que forman una imagen clara del punto *a*. Y puesto que los mismos hechos se repiten para todos los demás puntos iluminados de la retina del ojo *A*, se forma una imagen clara de esta parte en la retina del ojo del observador.

El examen por la *imagen invertida* ó por el método indirecto *(Ruete)*, se practica por medio de una fuerte lente convexa de cerca de 6 centíme-

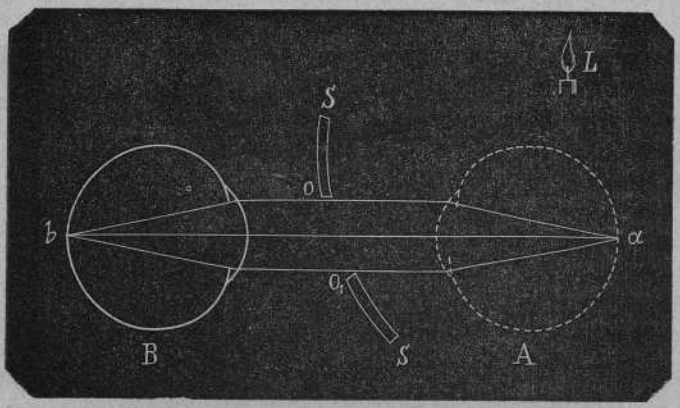

FIGURA 2.ª — *Examen oftalmoscópico por la imagen recta.* — Los ojos están dibujados del tamaño real de un ojo emmétrope de 25 milímetros de longitud.

tros de foco. Esta lente *L* (*fig.* 3.ª), se coloca próximamente á 6 centímetros de distancia del ojo *A* que se ha de examinar. Se ilumina entonces el fondo de este ojo por medio del espejo *SS*. Los rayos luminosos reflejados por el campo retiniano iluminado *a*, emergen paralelos y caen sobre la lente que les hace converger en su foco principal *f*, donde se produce de este modo una imagen del punto *a*. Y como se forman de igual manera, en el plano focal de la lente, imágenes de cada uno de los demás puntos del campo retiniano iluminado, nace en este mismo plano una imagen *invertida* de las partes en cuestión del fondo del ojo. El del observador *B* examina entonces esta imagen á través de la abertura *o* del espejo, á la distancia habitual de la lectura (próximamente 30 centímetros), distancia para la cual es necesario cierto grado de acomodación.

Cada uno de estos métodos presenta sus ventajas: la imagen recta proporciona un considerable aumento—catorce veces próximamente;—la imagen invertida, por el contrario, da un aumento de cerca de

cuatro veces. El método directo conviene, pues, sobre todo para examinar los pequeños detalles. El método indirecto, en cambio, suministra un campo visual más amplio, más extenso, y da de esta manera mejor vista al conjunto. El método indirecto da una imagen más iluminada y permite ver además el fondo del ojo, en casos de trastornos de transparencia de los medios refringentes, precisamente cuando el fondo no es visible por la imagen recta. En la inmensa mayoría de los casos, ambos métodos son susceptibles de emplearse, y es muy útil servirse de los dos para el examen del ojo.

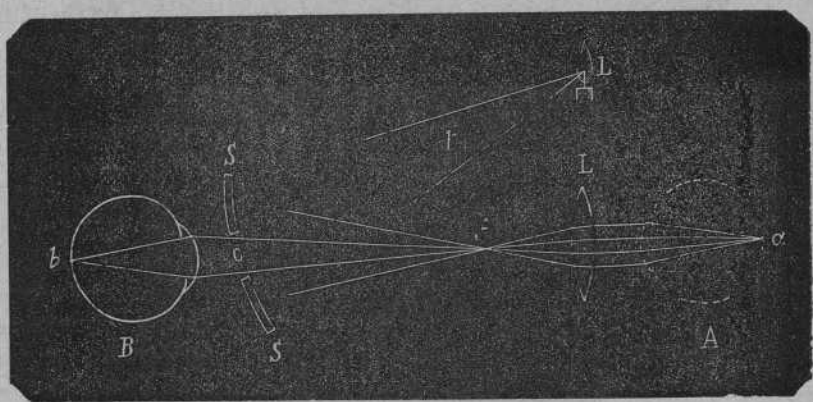

FIGURA 3.ª — *Examen oftalmoscópico por la imagen invertida.* — La iluminación del fondo del ojo se obtiene por el origen luminoso *L*, de donde cae sobre el espejo *SS* el cono luminoso *k*, que es reflejado, y, atravesando la lente *L*, penetra en el ojo *A*. Para la claridad del dibujo se han suprimido estos rayos, y representado los que emanan del ojo *A*.

Empleo del oftalmoscopio. — Antes de proceder al examen del fondo del ojo, conviene cerciorarse, por medio del oftalmoscopio, del estado de transparencia de los *medios refringentes.* Con este objeto, colocándose á la distancia habitual de la lectura, por medio del instrumento que nos ocupa, se proyecta la luz en el ojo que se trata de examinar. Si los medios refringentes están perfectamente claros, la pupila toma un tinte rojo uniforme. Si, por el contrario, se encuentran opacidades en los medios, se dibujan bajo la forma de pequeños puntos oscuros ó de manchas sobre el fondo rojo de la pupila iluminada. Los rayos, reflejados por el fondo del ojo *a*, son interceptados por la opacidad *t* (*fig. 4.ª*) que, no estando iluminada, aparece negra. Lo mismo sucede también aunque la opacidad sea efectivamente clara, es decir, cuando, vista á la luz refleja, es blanca ó gris, absolutamente como un trozo

de greda parece negro cuando se le tiene delante de la llama de una bujía.

El mismo *fondo del ojo* se presenta, en el estado normal, bajo el aspecto de un campo rojo, sobre el cual la papila clara forma el dibujo más aparente (*fig.* 5.ª). La papila tiene la forma de un disco, de color gris-rojizo ó amarillo-rojizo claro. El centro del disco presenta con mucha frecuencia una depresión más clara, de donde emergen los vasos centrales del nervio óptico—infundíbulum vascular (*fig.* 9.ª). La depresión es mucho mayor (puede extenderse por placas hasta el borde papilar), entonces se la designa con el nombre de excavación fisiológica (*fig.* 5.ª). Los vasos sanguíneos emergen de la papila, dividiéndose

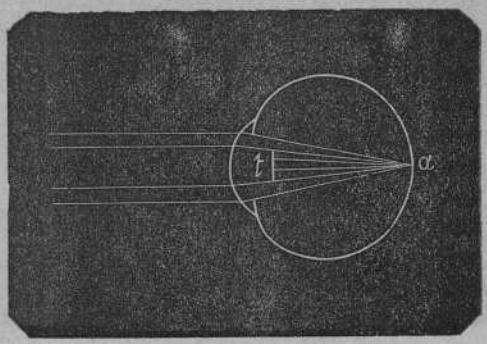

FIGURA 4.ª — Visibilidad de las alteraciones de los medios con el oftalmoscopio.

en este punto y franqueando sus bordes para llegar á la retina, donde se ramifican á la manera que lo hacen las ramas de un árbol. Fácilmente se distinguen las arterias de las venas. Las primeras son de un rojo claro, menos anchas y más rectas (*figs.* 5.ª y 9.ª, *aa*); las venas, por el contrario, tienen un color más oscuro, son de mayor calibre y mucho más tortuosas (*figs.* 5.ª y 9.ª, *vv*).

El fondo rojo sobre el cual descansan los vasos está constituído por la coroides que, en virtud de su rica vascularización, se presenta bajo el aspecto de un campo rojo. Si se exceptúan los vasos, la retina aplicada sobre la coroides es invisible, puesto que en el estado normal es absolutamente transparente. Sólo al nivel de la foseta central es donde se reconoce una pequeña mancha clara producida por un reflejo de la superficie retiniana (*fig.* 5.ª, *f*).

El oftalmoscopio sirve, en fin, para determinar objetivamente la *refracción* del ojo. En este caso se procede por medio de la imagen

recta. En el ejemplo representado por la figura 2.ª se ha supuesto que la persona examinada era emmétrope. En este caso, los rayos que emergen del ojo tienen una dirección paralela y pueden, sin esfuerzo de acomodación, reunirse en una imagen clara sobre el fondo de un ojo igualmente emmétrope. Si, por el contrario, el ojo examinado estuviese

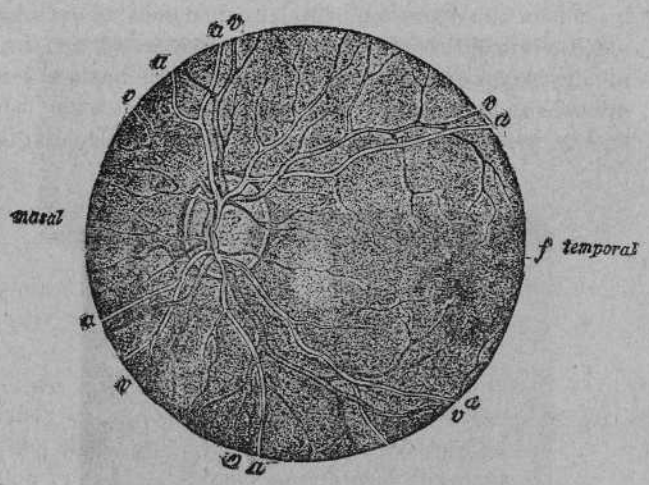

FIGURA 5.ª — *Aspecto oftalmoscópico de un ojo izquierdo normal, visto á la imagen recta.* — El disco del nervio óptico, de un oval algo prolongado, contiene la entrada de los vasos centrales un poco por dentro de su centro. La mitad de la papila situada dentro del origen de los vasos es de un color más oscuro que la mitad externa; ésta presenta inmediatamente por fuera de la entrada de los vasos un punto más claro, la excavación fisiológica, con un fino punteado gris, las lagunas de la lámina cribosa. La papila está rodeada inmediatamente de un anillo más pálido, el anillo esclerotical, y, por fuera de éste, de un borde gris irregular, el anillo coroideo, desarrollado sobre todo del lado temporal. La arteria central y la vena central se dividen inmediatamente después de su entrada en el ojo en una rama ascendente y otra descendente, que aparecen algo más claras que sus prolongaciones en las retinas, porque residen en el fondo de la excavación fisiológica. Estas ramas se ramifican también sobre el territorio de la papila en un gran número de ramos. Sus finas ramificaciones se extienden por todas partes hacia la mácula lútea que, por sí misma, está privada de vasos y se caracteriza por una coloración más oscura, en medio de la cual se ve un reflejo brillante puntiforme *f*.

atacado de un defecto de refracción, los rayos que envía, no siendo paralelos, debería hacérselos tales por medio de una lente. Así, cuando se trata de un ojo míope, los rayos emergen en convergencia, y es necesario utilizar una lente cóncava para hacerlos paralelos (*fig. 10*); al contrario, en un ojo hipermétrope los rayos emergen en divergencia y reclaman una lente convexa para darles una dirección paralela

(*fig. 11*). De la naturaleza y de la fuerza de la lente de que se ha menester para corregir el defecto de refracción, deduce el observador la naturaleza y el grado de la ametropia.

Reflejo pupilar. — En condiciones normales la pupila parece negra. En otro tiempo se atribuía este hecho á que toda la luz, penetrando en



FIGURA 6.ª — Trayecto de los rayos cuando el ojo está acomodado para el foco luminoso.

la pupila, era absorbida por el fondo negro del ojo. En realidad, la causa de este fenómeno es la siguiente: cuando de una superficie luminosa L (*fig. 6.ª*) se proyecta luz en el ojo A, acomodado para esta luz, los rayos procedentes de L formarán sobre la retina en l una imagen clara. Los puntos L y l se designan con el nombre de focos conju-



FIGURA 7.ª — *Explicación del reflejo pupilar.* — El foco luminoso L envía al ojo un cono de luz k; sin embargo, no se ha dibujado el trayecto de estos rayos hasta la retina, sino únicamente los que recibe el punto l de la retina.

gados. Estos puntos son los que tienen la propiedad de poder reemplazarse indiferentemente uno á otro, de manera que los rayos procedentes del foco posterior, es decir, del punto l, se reunirían en el foco anterior L. Los rayos reflejados por la retina iluminada l volverán de este modo al origen luminoso y no pueden ser percibidos por un observa-

dor sino á condición de que se identifique con la superficie luminosa. La resolución de este problema es debida al genio de *Helmholtz*.

Las condiciones cambian cuando el ojo no está acomodado para la superficie luminosa que sirve para el examen. Supongamos el ojo hipermétrope (*fig.* 7.ª). En este caso, los rayos procedentes del punto iluminado de la retina *l* abandonan el ojo formando un cono luminoso divergente, de manera que solamente una parte de los rayos vuelve á la superficie luminosa *L*, en tanto que otra pasa al lado de ella y puede ser percibida por un observador colocado al lado de esta luz. De aquí procede este reflejo evidente de la pupila, en lo que se llama ojo de gato amaurótico (véase § 100), en el cual, á consecuencia de la protrusión de la retina, se ha establecido un estado refringente muy hipermetrópico. Así se ve con frecuencia este reflejo en los ojos operados de cataratas y que, privados del cristalino, son, por consiguiente, muy hipermétropes. La dilatación de la pupila, resultado de la iridectomía, facilita también mucho, en este último caso, la observación del reflejo pupilar. Este fenómeno que aparece en los ojos de muchos animales, principalmente en los carnívoros, procede en parte de un estado refringente hipermetrópico; pero también es debido á la presencia de una capa, que refleja poderosamente la luz, que se llama *tapetum* y que está situada en la coroides del ojo de estos animales.

El reflejo pupilar del ojo de los *albinos* debe explicarse de otra manera. En un ojo semejante, la luz penetra, no sólo por la pupila, sino también por el iris privado de pigmento, y aun por la esclerótica. En estos ojos, no es sólo una parte determinada de la retina la que aparece inundada de luz, sino todo el fondo del ojo. De las diferentes partes del fondo de este órgano parten los rayos en todas direcciones. Los que pasan por la pupila pueden percibirse fácilmente por un ojo observador. La prueba de que esta es la verdadera explicación del fenómeno está en el hecho de que la pupila de un ojo albinótico debe tornarse negra desde el momento en que se coloca delante de este ojo una pantalla provista de una abertura que corresponda á la pupila. La pantalla intercepta toda luz que pudiera penetrar en el ojo por otra vía que no sea la pupila, y de esta manera se coloca un ojo albinótico en las condiciones de un ojo normal.

Para el examen al oftalmoscopio, convendrá dilatar previamente la pupila por medio de la cocaína ó de la homatropina. Antes de emplear estos midriáticos, es necesario asegurarse de que no hay en el ojo algunos síntomas glaucomatosos, porque en estos casos la dilatación artificial de la pupila podía tener malas consecuencias, y conviene prevenirlas. La enseñanza de la técnica oftalmoscópica debe ser del dominio de la instrucción práctica. El que desee adquirir conocimientos oftalmoscópicos más extensos que los apuntados en las siguientes lí-

neas, puede utilizar como guía el Compendio de *Dimmer: Augenspiegel und ophtalmoscopische Diagnostik, 1887;* el mejor atlas de Oftalmoscopia es el de *Jäger*.

He aquí cómo se procede al examen oftalmoscópico: primero se comienza siempre por observar atentamente el ojo por medio de la iluminación lateral; después se examina la transparencia de los medios refringentes; en fin, en último lugar, se procede al examen del fondo del ojo. Considero preferible empezar por la imagen invertida y después por la imagen recta. Por este último procedimiento puede determinarse al mismo tiempo el estado de la refracción.

Examen de los medios refringentes. — Cuando existen opacidades muy extensas, se hace uso de un espejo cóncavo; las opacidades pequeñas, al contrario, no se descubren sino por el espejo de iluminación débil (espejo plano). No conviene olvidar entonces hacer mover el ojo en diferentes direcciones, primero, para ver las opacidades situadas al lado; y, además, para hacer subir los cuerpos opacos que estuviesen depositados en el fondo del cuerpo vítreo. Las opacidades pequeñas parecen negras; las mayores grises ó blancas, porque la luz reflejada por su superficie es bastante intensa para resaltar sobre el fondo rojo vivo de la pupila iluminada.

Para reconocer la situación de la opacidad, se observa primero si es móvil ó fija. En el primer caso, no puede residir más que en el cuerpo vítreo; en el segundo, si la opacidad no hace más que seguir el movimiento del ojo en totalidad, pero no posee un movimiento propio, reside probablemente, ya en la córnea, ya en el cristalino; sin embargo, también podía encontrarse en el cuerpo vítreo, puesto que allí se observan á veces opacidades fijas. En muchos casos podrá resolverse esta cuestión por la iluminación lateral. Si este medio no resulta para determinar el sitio de la opacidad, se recurrirá al *desplazamiento paraláctico* con relación al borde pupilar.

He aquí cómo se procede á esta experiencia: en el ojo *A (fig. 8.ª)* hay cuatro puntos opacos situados á diferentes profundidades: por ejemplo, en la córnea 1, en la cristaloide anterior 2, en el polo cristaliniano posterior 3, en fin, en la parte anterior del cuerpo vítreo 4. Para mayor sencillez, admitamos que los cuatro puntos están situados en el eje óptico del ojo. El observador *B*, examinando el ojo según el eje óptico, ve cada uno de los cuatro puntos hasta el centro de la pupila *p*. Que el ojo cambie entonces de posición de B_1 en *B*, y entonces cambiará inmediatamente la de los puntos relativamente á la pupila. El punto 1 se encuentra cerca del borde pupilar superior *p;* el punto 2, que reside en la pupila misma, conserva su invariable posición; los puntos 3 y 4 están aproximados al borde inferior de la pupila, pero

el punto 4 se ha acercado mucho más que el 3, puesto que está situado más profundamente.

De este ejemplo podríamos deducir la regla siguiente para determinar el sitio de una opacidad: se examina el ojo de frente y se nota la posición de la opacidad en la pupila. En seguida, en tanto que el paciente tiene el ojo quieto, se cambia lentamente de sitio, colocándose al lado, y se observa si la opacidad conserva ó no su situación pupilar. En el primer caso, la opacidad está situada en el plano pupilar (sobre ó inmediatamente bajo la cápsula cristaliniana anterior)-en el segundo, se encuentra delante ó detrás de este plano. Está situa

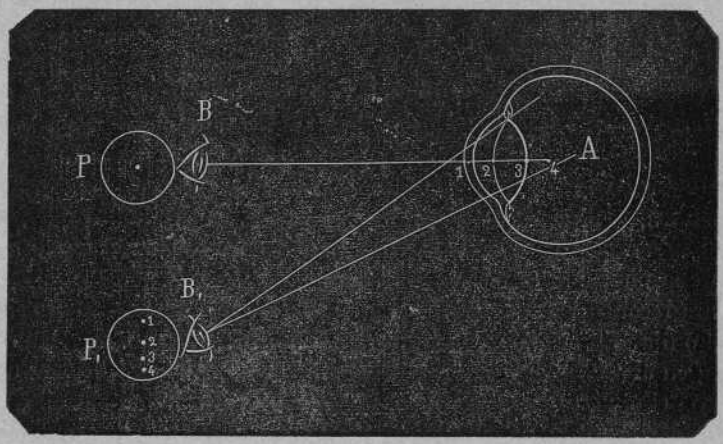

FIGURA 8.ª — Diagnóstico del sitio de una opacidad por medio de la desviación paraláctica.

da delante de este plano cuando la opacidad cambia en sentido inverso al del ojo del observador; detrás de este plano, al contrario, cuando cambia en el mismo sentido. Cuanto mas rápido es este cambio de posición, más distante del plano pupilar está la opacidad.

Puede naturalmente procederse también de otra manera, invitando al paciente á mover el ojo. Pero este procedimiento tiene el inconveniente de que, por un movimiento algo pronunciado del ojo que se trate de observar, se pierde fácilmente de vista un punto opaco que se había percibido y se le encuentra de nuevo con mucha dificultad.

Las manchas negras difusas que se dibujan sobre el fondo rojo de la pupila, y que, por los movimientos del espejo, cambian rápidamente de lugar, deben atribuirse á irregularidades de las superficies refringentes (muy frecuentemente á las facetas corneanas); el astigmatismo

irregular que resulta se traduce además porque la imagen del fondo del ojo parece deformada de una manera irregular.

Fondo del ojo normal. — En el examen del fondo del ojo se empieza por la papila. Para verla en conjunto, se recomienda al paciente no mirar recto hacia adelante, sino un poco hacia el lado interno (hacia la nariz). En efecto; la papila no se encuentra en el polo posterior del ojo, sino por dentro de él, y sólo por un movimiento correspondiente del ojo hacia el lado nasal es como la papila se presenta frente al observador. La forma de la papila es redonda ú oval; en el último caso, la oval es ordinariamente vertical. La *dimensión* parece medianamente variable, lo cual depende sobre todo de los diversos aumentos con que se observa. Estos aumentos no solamente difieren según que se examina por la imagen recta ó invertida, sino que también se modifican, aunque en grado mucho menos acentuado, según el estado de refracción del ojo. La dimensión de la papila, medida sobre un ojo extirpado, es en realidad casi siempre la misma, próximamente 1,5 milímetros de diámetro.

En virtud de esta constancia, se utiliza la papila como unidad de medida del fondo del ojo; así, se dice que un punto enfermo tiene la extensión de dos veces el diámetro de la papila, etc., etc. Como límite de la papila, se observan—sobre todo cuando se la examina á la imagen recta — muy frecuentemente dos anillos distintamente coloreados. El anillo interno, situado inmediatamente alrededor del borde papilar, es blanco (*fig. 9.ª, A*, entre *c* y *d;* véase también *fig. 5.ª*) y se llama *anillo escleral,* porque está formado por la esclerótica puesta al descubierto en este punto. Este anillo se hace más visible cuando la abertura de la coroides, destinada al paso del nervio óptico, es mayor que la correspondiente de la esclerótica, de manera que ésta no está cubierta por la coroides inmediatamente al lado del nervio óptico (*fig. 9.ª, B*, entre *c* y *d*). Al borde de la abertura, la coroides se distingue frecuentemente por una abundante acumulación de pigmento; de este modo se forma el segundo anillo, el anillo externo. Se presenta bajo el aspecto de una banda anular negra, estrecha, ora completa, ora incompleta, y se la designa con el nombre de *anillo coroideo* ó pigmentario (*fig. 9.ª, d;* en la *fig. 5.ª* es principalmente visible en el borde externo de la papila).

El límite de la papila así constituída parece de ordinario mucho menos claro del lado nasal que del lado temporal. Esto obedece á que, del lado nasal, pasan efectivamente muchas más fibras nerviosas sobre el borde papilar que cubren. Por este mismo motivo, la mitad interna de la papila parece más roja, la externa más pálida. Esta últi-

ma, en efecto, está cubierta de una capa más delgada de fibras nerviosas y deja ver mejor la lámina cribiforme.

En el estado normal, la papila se encuentra en el plano retiniano y no presenta ningún relieve, aunque la palabra *papila* parece significar lo contrario. Por el contrario, presenta con mucha frecuencia una depresión hacia su centro, depresión que procede de que las fibras nerviosas divergen un poco antes de haber alcanzado el nivel de la papila y, de esta manera, dejan entre sí un intervalo en forma de infundíbulum (*fig.* 9.ª, *B*, *b*.) Los vasos centrales siguen la pared interna de este infundíbulum. El calor de la depresión vascular es blanco porque en el fondo se ve la lámina cribiforme. En vez de una pequeña depresión infundibuliforme, existe con frecuencia una gran excavación, *excavación fisiológica*. Está situada en la mitad externa de la papila, de la que alcanza muchas veces el borde del mismo lado. Los vasos emergen sobre el lado interno de la excavación (*fig.* 5.ª), cuyo fondo claro presenta un punteado gris representando las aberturas de la lámina cribosa. El blanco brillante de la mitad papilar externa excavada contrasta muy ostensiblemente con el color gris-rojizo de la mitad interna no excavada. La excavación fisiológica llega á ser tan grande á veces que ocupa la mayor parte de la papila, jamás la invade totalmente; siempre una parte de ella, por mínima que sea, queda manifiestamente indemne. Éste es el signo que distingue la excavación fisiológica de la que es de origen patológico y que ocupa toda la papila (excavación total).

Los vasos centrales del nervio óptico se dividen al nivel de la papila en cierto número de ramas más ó menos gruesas. El orden no siempre es el mismo; muy frecuentemente se observa que dos gruesos troncos suben y que otros dos bajan: no son más que pequeños ramitos cortos que se dirigen de fuera adentro (*fig.* 5.ª). La región de la *macula lutea* no tiene vasos notables; los troncos gruesos se dirigen hacia fuera y arriba y hacia fuera y abajo, reflejándose en forma de arco, y le cruzan finas ramitas.

Examinando los gruesos vasos, se nota una línea blanca brillante que ocupa el eje. Esta línea, más visible en las arterias (*fig.* 9.ª, *Aaa*) que en las venas (*vv*), se conoce con el nombre de *reflejo* porque procede de un reflejo luminoso provocado por la cara anterior de la columna sanguínea (*Jäger*). En el punto en que los vasos emergen de la papila, se observa con frecuencia una pulsación. El pulso venoso es un fenómeno fisiológico; en un mismo ojo es ya visible, ó ya invisible. En este último caso, basta una ligera presión sobre el ojo, practicada con el dedo, para provocar su aparición. Respecto al pulso arterial, no se le observa sino en ciertos estados patológicos. Para hacerle aparecer en un ojo sano, debe ejercerse sobre el globo ocular una presión bastante

notable. Entonces la persona examinada acusa, durante la presión, un oscurecimiento del campo visual que puede llegar hasta la ceguera completa, en virtud del entorpecimiento aportado, por la presión, á la

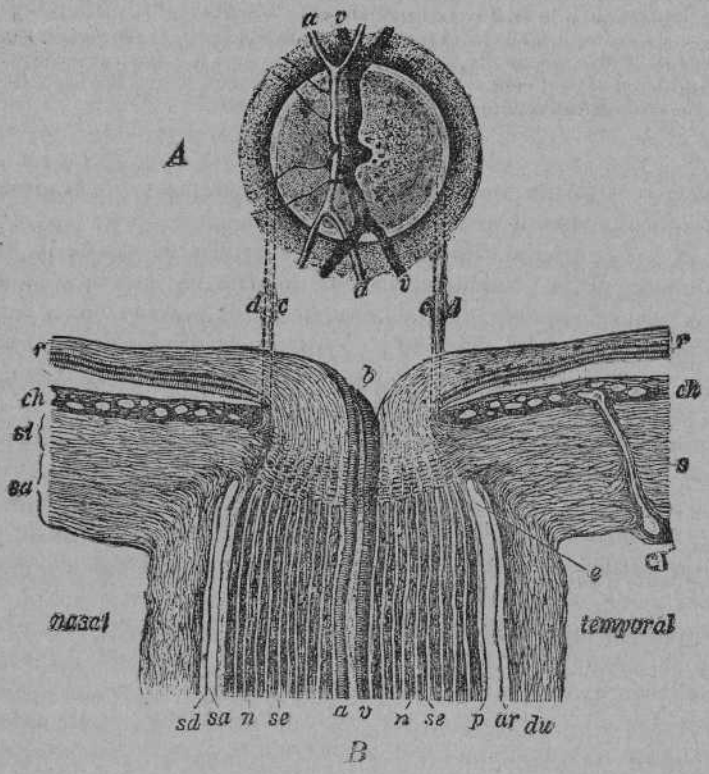

FIGURA 9.ª — *Entrada del nervio óptico.* — A. *Su aspecto oftalmoscópico.* — Un poco por dentro del centro de la papila emerge la arteria central y más fuera la vena central. Al lado temporal de los vasos se encuentra la pequeña excavación fisiológica con el punteado gris de la lámina cribiforme. La papila está rodeada del anillo esclerotical claro — *c* y d_1 — y del anillo coroideo oscuro en *d.* — B. *Corte longitudinal á través de la papila.* — Aumento $^{14}/_{1}$. — El tronco del nervio, hasta la lámina cribosa, presenta una coloración oscura, porque está formada de fascículos nerviosos de mielina *n*, que están coloreados en negro por el método de *Weigert.* Los espacios claros *se* que los separan, están ocupados por tejido conjuntivo. El tronco del nervio está rodeado por la vaina pial *p*, la aracnoidea *ar* y la dural *du.* Entre las vainas está comprendido ó hay un intervalo libre que se compone del espacio subdural *sd* y del subaracnoideo *sa.* Ambos terminan en fondo de saco en la esclerótica *s* en *e.* La vaina dural se continúa en las capas externas de la esclerótica *sa,* la pial en las internas *si.* Estas atraviesan perpendicularmente el nervio óptico constituyendo la lámina cribosa. Las fibras nerviosas, delante de la lámina cribosa, están dibujadas en claro,

porque aquí han perdido su mielina y son transparentes. El nervio ópticose extiende en la retina *r*, y en su centro existe una excavación en forma infundibuliforme *b*, de cuyo borde interno salen la arteria *a* y la vena *v* centrales. La coroides *ch* presenta una capa transversal de sus numerosos vasos, y contra la retina, en una franja oscura, el epitelio pigmentado; cerca del borde de la abertura que conduce al nervio óptico, la coroides está mucho más pigmentada, lo cual constituye el anillo coroideo; *ci* es una arteria ciliar corta posterior que alcanza la coroides atravesando la esclerótica. Entre el borde de la coroides *d* y el borde del nervio óptico *c* queda un espacio estrecho, en el cual está al descubierto la esclerótica, y que corresponde al borde esclerotical visible al oftalmoscopio.

circulación retiniana. De este modo es como el aumento de la presión intraocular, provocado por cierto estado patológico (glaucoma), produce el pulso arterial. He aquí cómo se explica la aparición. Por el aumento de la presión intraocular, lo cual no sucede sino durante el sístole cardíaco, en que la sangre puede penetrar en los vasos retinianos; durante el diástole, al contrario, la presión intraarterial disminuye un poco, y las arterias se dejan comprimir. Además, una falta de equilibrio análogo entre la presión intraocular y la tensión de la sangre en la arteria central, puede también manifestarse cuando, siendo ésta normal, ha perdido, sin embargo, algo de su intensidad. También se observa, pues, el pulso arterial en la anemia general, la clorosis, la enfermedad de *Basedow*, la insuficiencia de las válvulas aórticas, así como en el caso de compresión local de la arteria central en el nervio óptico (neuritis óptica).

Puesto que, en el ojo sano vivo, la retina es transparente, el oftalmoscopio no deja ver otra cosa que los vasos sanguíneos, ó, todo lo más, se encuentra en las cercanías más inmediatas de la papila el fondo rojo del ojo cubierto de un velo gris delicado, interceptado por estrías radiculares muy finas, que son la expresión de las fibras nerviosas, cuya capa está aquí más condensada. En los niños se presentan frecuentemente vivos reflejos, mostrándose, sobre todo á lo largo de los vasos, reflejos que, á cada movimiento del espejo, cambian de lugar y dan á la retina el aspecto tornasolado del moaré. Cuídese mucho de tomarlos por una alteración patológica de la retina. El sitio más importante para la visión, es decir, la *macula lutea* y la *fovea centralis*, son precisamente los que menos claramente se distinguen por el oftalmoscopio. Se los encuentra cuando, partiendo del límite externo de la papila, se aumenta en el mismo lado á una distancia de una y media á dos veces el diámetro papilar. De esta suerte se cae sobre un punto privado de vasos, que es algo más oscuro que el resto del fondo del ojo. Hasta el centro correspondiente á la *fovea centralis*, se observa un punto ó un pequeño cruzamiento brillante que resulta de un reflejo luminoso sobre el borde declive de la *fovea* (*fig.* 5.ª). Por la imagen invertida, la

macula lutea está representada por una línea blanca que describe un óvalo circunscrito de la dimensión de la papila próximamente. El campo, cerrado por la línea blanca, es de un azul rojo-oscuro y á veces presenta en su centro un pequeño punto claro. Estos fenómenos no son en realidad otra cosa que reflejos luminosos y no son tampoco más constantes que la mancha blanca visible á la imagen recta.

El fondo rojo, sobre el cual pueden observarse los fenómenos descritos, es debido á la *coroides*. El tinte rojo de ésta procede de la sangre que circula en los vasos coroideos, y especialmente en los capilares. La causa por que no se reconoce cada vaso en particular, y que hace que el fondo del ojo aparezca mucho más uniformemente rojo, se deriva de que el epitelio pigmentario cubre la coroides de una especie de velo. Las finas granulaciones que frecuentemente se observan al examen por la imagen recta, están constituídas por células pigmentarias epiteliales; sin embargo, en algunas circunstancias particulares, los vasos de la misma coroides llegan á ser visibles. Principalmente se les observa en dos condiciones:

1.ª En un gran número de ojos, los espacios que se encuentran entre los vasos coroideos — llamados espacios intervasculares —, están particularmente pigmentados, de manera que resaltan bajo la forma de islotes oscuros y alargados; las bandas de un rojo vivo que separan estos islotes, y que se anastomosan por todas partes entre sí, corresponden á los vasos coroideos. Estos son principalmente las venas. Se dice de tal ojo que es *atigrado;* los principiantes le toman con frecuencia por una coroiditis.

2.ª En otros ojos es, por el contrario, una rarefacción anormal de la capa pigmentaria del fondo del ojo quien permite ver el sistema vascular de la coroides, y es la capa epitelial la que, en virtud del poco pigmento que contiene, deja que se transparenten los vasos coroideos. Este fenómeno es sobre todo evidente en los *albinos*, que están totalmente desprovistos de pigmento. En estas personas puede verse toda la red vascular coroidea destacándose delicadamente sobre un fondo rojo pálido. Los vasos coroideos son siempre fáciles de distinguir de los de la retina. Los primeros son más largos, menos claramente limitados, parecen planos, listados, y están privados del reflejo. Los vasos coroideos presentan anastomosis numerosas que forman una densa red de mallas alargadas, en tanto que los vasos retinianos no se anastomosan, pero se subdividen como las ramas de un árbol.

Determinación de la refracción. — Para explicar cómo se determina la refracción por medio de la imagen recta, puede emplearse el ejemplo siguiente: sea *A* (*fig. 10*) un ojo míope, cuyo punto remoto está si

tuado en *F*, de manera que los rayos procedentes de *F* se reúnan sobre la retina en *f* (véase § 143). Siendo *F* y *f* los focos conjugados, la marcha de los rayos es la misma cuando se dirigen en sentido inverso, es decir, cuando van de *f* á *F;* en este caso, los rayos que salen del ojo se reunirán en *F*. Un punto de la retina *f*, iluminado por el oftalmoscopio, enviará, pues, un haz luminoso convergente hacia *F;* á esta distancia se producirá, por consiguiente, una imagen clara del fondo del ojo iluminado. El del observador, que se encuentra á menor distancia (algunos centímetros) del ojo *A*, interceptará los rayos que emergen de este último antes de que hayan podido reunirse en *F*, es decir,

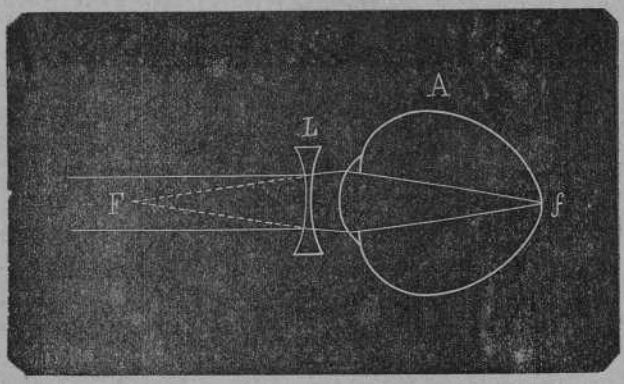

FIGURA 10. — *Corrección de la miopia por una lente cóncava.* — El dibujo corresponde exactamente á un ojo míope de 27 milímetros de longitud.

cuando estos rayos presentan todavía cierta convergencia. Pero el ojo del observador no está en condiciones de reunir en una imagen clara los rayos convergentes, porque si no sería hipermétrope. Si este ojo es emmétrope como suponemos, los rayos que allí penetran deben devolverse paralelamente, lo cual no puede tener lugar evidentemente sino por una lente cóncava *L*. ¿Cuál es, por consiguiente, la relación entre la lente y el grado de miopia del ojo observado? Representemos en primer término la marcha de los rayos en sentido inverso. Los rayos, paralelos antes de penetrar en la lente *L*, emergerán en divergencia, al punto en que se reúnan sobre la retina del ojo míope. Éste verá así claramente, por medio de esta misma lente, los rayos paralelos, es decir, viniendo del infinito. *L* será el vidrio corrector de la miopia del ojo *A*. Puede, pues, decirse que para que un observador emmétrope pueda ver distintamente el fondo de un ojo míope *A*, debe servirse del vidrio que corrige la miopia de este ojo. Pues si un observador emmétrope quiere determinar por medio del oftalmoscopio la refracción de un ojo míope,

colocará sucesivamente vidrios cóncavos hasta que encuentre uno con cuyo auxilio pueda ver distintamente la imagen recta del fondo del ojo; y aquél le indica desde luego el grado de la miopia.

Para el ojo hipermétrope, las cosas pasan de la misma manera, con la diferencia de que, en vez de vidrios cóncavos, deben usarse vidrios convexos.

Los rayos que emergen del ojo hipermétrope *A* (*fig. 11*) son divergentes, y tanto más, cuanto más acentuada sea la hipermetropia. El vidrio convexo *L*, necesario para hacer paralelos los rayos divergentes que emergen de un ojo de un grado de hipermetropia dado, y para permitir de este modo á un examinador emmétrope observar el fondo, es también el que hace los rayos paralelos bastante convergentes para

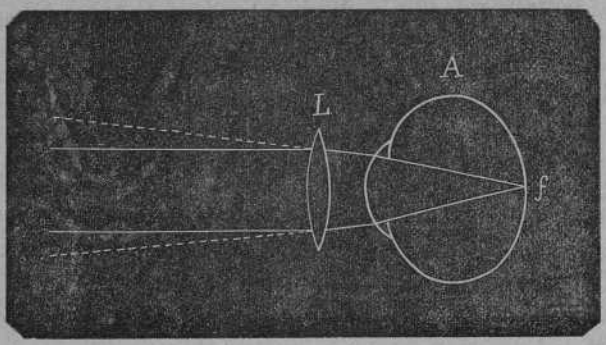

FIGURA 11. — *Corrección de la hipermetropia por una lente convexa.* — El dibujo corresponde á un ojo hipermétrope de 21 milímetros de longitud.

reunirlos en una imagen clara sobre la retina de este ojo; es, pues, el vidrio corrector de la hipermetropia. El grado hipermetrópico del ojo examinado está, pues, indicado por el vidrio convexo por medio del cual el observador emmétrope puede ver distintamente el fondo del ojo.

¿Qué sucede en el caso en que el médico no es emmétrope? Pues que debe sencillamente corregir su propia ametropia. Cuando, por ejemplo, un emmétrope examina un ojo miope de 2 D., tiene necesidad de un vidrio corrector de — 2 D. Y si el ojo observador era más miope de 3 D., le convendría un vidrio corrector de — 3 D., es decir, un vidrio de — 5 D. Pero si el ojo observador era hipermétrope de 1 D., necesitaría un vidrio de + 1 D. para corregir su propia ametropia, lo cual, agregado á las — 2 D. necesarias para el ojo examinado, nos da un vidrio de — 1 D.

De la misma manera es preciso proceder en los casos, muy numero-

sos por cierto, en que el observador es efectivamente emmétrope, pero incapaz, durante el examen oftalmoscópico, de dominar por completo su acomodación. Entonces puede considerársele como un míope, puesto que está obligado á corregir con un vidrio cóncavo toda la acomodación que ha sostenido. Conviene decir que la determinación de la refracción puede hacerse separadamente para cada punto visible del fondo del ojo. De esta manera se establece el grado de astigmatismo, colocándose exactamente primero en el punto que corresponde á los vasos verticales, después á los horizontales de la papila, y se determina la refracción separadamente para los dos. Si un punto del fondo del ojo predomina por encima de las partes próximas, como sucede, por ejemplo, para la curvadura ó desviación papilar en la neuritis óptica, el eje del ojo es mucho más corto y existe hipermetropia. El conocimiento del grado de hipermetropia permite calcular la altura del relieve de este punto. Recíprocamente, un punto del fondo del ojo situado más profundamente (por ejemplo, el fondo de una excavación), está dotado de una refracción miópica que permite encontrar la profundidad lineal de la excavación. Como base de cálculo, se cuenta que una diferencia de refracción de 3 D. corresponde, aproximadamente, á una diferencia de nivel de 1 milímetro.

Las diferencias de nivel del fondo del ojo se reconocen también por la imagen invertida por el *desplazamiento paraláctico*. He aquí cómo se procede: durante el examen se imprime á la lente convexa, que sirve para producir la imagen invertida, un ligero movimiento vertical de vaivén. Si todos los puntos del fondo del ojo observado que el del observador abarca están situados en el mismo plano, á pesar del cambio de lugar de la lente convexa, conservarán su posición respectiva. Si, por el contrario, hay entre ellos una diferencia de nivel, se nota un cambio de lugar relativo que hace que estos puntos se aproximen ó se alejen unos de otros. La figura 12 nos da la explicación. Sea *a* un punto del borde, *b* un punto situado más atrás, es decir, en el fondo de una excavación del nervio óptico. Se coloca la lente convexa en *I*; las imágenes de los puntos *a* y *b* se encuentran una detrás de otra y se ocultan. Si en seguida se coloca la lente convexa en *II*, entonces la imagen del punto *a* se produce en a_2 y la del punto *b* en b_2. Estos puntos aparecen de este modo como separados. Si se cambia la lente convexa en sentido opuesto, el desplazamiento de los puntos parecerá verificarse en sentido inverso, es decir, que el borde de la excavación parece que cubre el fondo. La extensión del cambio de posición permite evaluar aproximadamente la diferencia de nivel; pero no basta para calcularla con exactitud, como puede hacerse por el procedimiento de la imagen recta.

También puede determinarse la refracción del ojo por medio de la

imagen invertida, recurriendo al método de *Schmidt-Rimpler*. En fin, existe todavía un medio de determinar la refracción sin que para esto haya necesidad de ver distintamente el fondo del ojo. Es el método de la *keratoscopia*, descubierto por *Cuignet* (se le llama también pupiloscopia, retinoscopia ó skiascopia). Hele aquí, en pocas palabras: se coloca el paciente á poco más de 1 metro de distancia delante del observador, y, por medio de un espejo cóncavo, se proyecta la luz en la pupila de manera que pueda verse el reflejo rojo. Si entonces se hace girar el espejo ligeramente alrededor de su eje vertical, se ve aparecer sobre el borde de la pupila una sombra negra que acaba por cubrirla en totalidad y hacerla absolutamente oscura, si se imprime al espejo un movi-

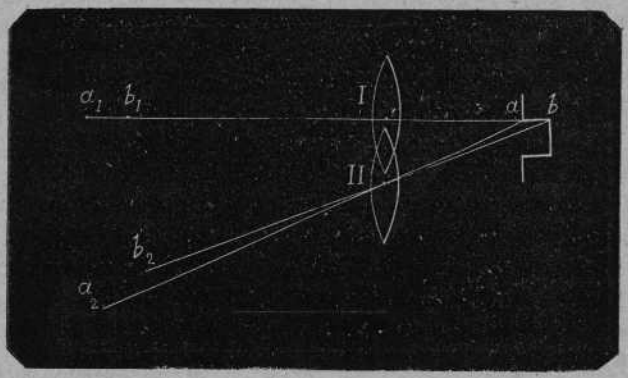

FIGURA 12. — *Desviación paraláctica* de la imagen invertida en diversos puntos del fondo del ojo, colocados á diferentes niveles.

miento más extenso. De la dirección de la sombra puede deducirse el estado de refracción del ojo observado. En la miopia menor de 1 D. la sombra se mueve en el mismo sentido que el espejo; en la hipermetropia, en la emmetropia y en la miopia inferior á 1 D., la sombra se mueve en sentido inverso que el espejo. Supongamos que se tiene delante de sí un míope: si se hace girar el espejo de derecha á izquierda, se ve aparecer la sombra sobre el borde derecho de la pupila, y pasar de aquí hacia el borde izquierdo (con relación al observador); marcha de este modo de derecha á izquierda como el espejo. Para determinar entonces el grado de ametropia, se colocan en una montura de lentes los vidrios apropiados delante del ojo que se intenta examinar. En el míope se colocan gradualmente vidrios cóncavos cada vez más fuertes hasta que se llega al que hace cambiar la dirección de la sombra, es decir, que la hace moverse en sentido opuesto al movimiento del espejo. Este vidrio

aumentado en 1 D., indica el grado de miopia. En los hipermétropes se presentan vidrios convexos hasta que la sombra cambia de dirección y se mueve en el mismo sentido que el espejo. Este vidrio, disminuído en 1 D., corresponde al grado de hipermetropia.

Este método es muy sencillo. Es, de todos, el más fácil de aprender y presenta la ventaja de que ni la refracción, ni la acomodación del observador deben tenerse en cuenta. Por otra parte, da resultados tan exactos como cualquiera otro.

CAPITULO II

EXAMEN FUNCIONAL

§ 4.º Al lado del examen objetivo del ojo, debemos colocar el que se refiere á su funcionalismo. Á este efecto, estamos obligados á conformarnos casi exclusivameute con las indicaciones suministradas por el paciente; de manera que, bajo este concepto, dependemos absolutamente de su inteligencia y de su buena fe.

Nuestras percepciones visuales son de tres clases: vemos de todo objeto la forma, el color y la claridad. La facultad que posee el ojo de apreciar la forma de los objetos se designa con el nombre de sentido del espacio, y encuentra su expresión numérica en la agudeza visual; la facultad de distinguir los colores constituye el sentido cromático; la que da la sensación de la claridad es el sentido luminoso. Estas tres facultades pertenecen á la retina en toda su extensión, pero en grados muy diversos. Bajo este concepto, es necesario distinguir entre la vista central y la periférica. La visión *central* ó directa es tal que se ejerce por la *fovea centralis*. Trátase de ver distintamente un objeto, se le *fija*, es decir, se orienta el ojo de tal manera que la imagen del objeto cae sobre la *fovea centralis*. Ésta, en virtud de su estructura anatómica especial, nos da la imagen más clara que nos es posible ver. Con relación á la visión central es como determinamos la refracción, la acomodación y la agudeza visual. Para más amplios detalles, véase en la tercera parte de este libro el capítulo que trata de los defectos ópticos del ojo.

La vista *periférica* ó indirecta es la que se ejerce por las partes de la retina que no corresponden á la *fovea centralis*. Como ésta no mide sino medio milímetro de diámetro, la visión periférica comprende desde

luego la mayor parte de la retina. La visión con las partes periféricas de la retina da sensaciones menos distintas, más obtusas. El modo de formarse idea muy aproximada es tener la mano delante del ojo, pero lateralmente, los dedos separados entre sí, en tanto que se examina recto delante del observador. Cuanto más alejada esté de la *fovea centralis* la imagen proyectada sobre la retina, menos distinta es la sensación que despierta.

¿Para qué sirve, pues, la visión periférica, puesto que no nos suministra percepciones distintas? Se comprende sobre todo muy bien cuando se observan personas que han perdido la visión periférica, de manera que la *fovea centralis* y las partes circunyacentes son las únicas que todavía funcionan, como sucede en algunas afecciones (sobre todo en la retinitis pigmentaria). Estas personas se encuentran aún en disposición de leer los más finos caracteres impresos, en tanto que son incapaces de andar solas. Artificialmente podemos ponernos en este estado, colocando delante del ojo un largo tubo visual. No podemos caminar en estas condiciones porque tropezaríamos con toda clase de objetos.

La visión periférica sirve, pues, para la orientación. ¿Cómo acaece esto? Si durante la marcha se conserva recta delante de sí, y si en el camino se encuentra una piedra, ésta forma una imagen sobre la periferia de la retina, y ésta sobre la parte superior de esta membrana. Cierto que la piedra no se percibe distintamente, pero despierta la atención, el examen se dirige sobre ella, se la ve directamente, se la reconoce como un obstáculo y se le evita. Lo mismo sucede cuando nos paseamos y vemos lateralmente que alguien viene sobre nosotros, etcétera. Las imágenes que caen sobre la periferia de la retina nos dan en cierto modo un signo de advertencia que nos obliga á fijar directamente los objetos que estas imágenes provocan. Bajo este concepto es muy útil que las partes periféricas de la retina sean particularmente sensibles á la percepción del movimiento (*Exner*), de manera que los objetos que se encuentran despierten la atención con toda seguridad.

§ 5.º *Examen del campo visual.* — El examen del campo visual, es decir, los límites de la visión indirecta, debe practicarse para cada ojo en particular. El ojo que se trata de examinar debe fijar un punto inmóvil y permanecer de este modo siempre en la misma posición en tanto que el otro ojo está cerrado.

La manera más sencilla de determinar la extensión del campo visual es tomar la mano como objeto de experiencia. El médico se coloca á una pequeña distancia frente al paciente, que fija el ojo del médico; entonces éste hace mover la mano partiendo de la periferia para entrar en el campo visual; el examinado señala el momento en que percibe

la mano. De esta manera el médico se utiliza de su propio ojo para comprobar el campo visual del enfermo; si éste posee un campo visual normal, debe percibir la mano al mismo tiempo que la ve el médico. Este método es suficientemente exacto para descubrir una reducción notable del campo visual, pero así no puede comprobarse la existencia de ligeros defectos del mismo. Por otra parte, es el único método utilizable en los casos en que pequeños objetos de prueba no pueden verse á causa de la disminución de la agudeza visual. Si el paciente no se encuentra en estado de ver la mano, es preciso servirse de la llama de una bujía, que se pasea por el campo visual de las personas ciegas á consecuencia de una catarata.

Más exactamente puede examinarse el campo visual por medio de un *cuadro negro*. Se coloca el paciente delante del cuadro y se cuida de que, durante el examen, la distancia entre su ojo y el cuadro permanezca invariable. Frente al ojo del paciente se traza sobre el cuadro un signo con tiza que debe fijar durante el examen. Sin embargo, se aproxima gradualmente la señal desde el borde del cuadro hacia su centro, y el enfermo debe advertir desde qué momento empieza á percibirla. Si de este modo se anotan los límites del campo visual en todas direcciones y se unen todos los puntos encontrados, se determina la extensión del campo visual. Estas dimensiones están naturalmente en relación directa con la distancia á que tuvo lugar el examen.

Este método no está de ningún modo exento de defectos. Éstos resultan de la dificultad de proyectar una esfera hueca, tal como la retina, sobre una superficie plana. Los principales inconvenientes son los que siguen: las distancias iguales sobre la retina corresponden á distancias desiguales sobre el campo visual. De este modo, en la figura 13, las distancias *ma* y *bc* son iguales sobre la retina, puesto que cada una de ellas corresponde á un ángulo de 10 grados. Sin embargo, en el campo visual proyectado sobre el cuadro *TT*, el segundo segmento retiniano representa un espacio muchas veces mayor (70°-80°) que el primero (0°-10°). De esta manera, un punto de una dimensión determinada llega á ser insensible á la luz, y se manifiesta en semejante campo visual como un vacío cuya extensión dependerá de su situación más ó menos distante del centro; de aquí pueden resultar errores. Un segundo inconveniente es que el campo visual normal no puede, en general, dibujarse sobre una superficie plana, sean cuales fueren las dimensiones. En efecto; el campo visual normal se extiende al lado externo hasta 90 grados y aún más allá. El límite temporal del campo visual, como puede comprobarse por la inspección de la figura 13, no puede jamás proyectarse sobre el cuadro.

De lo que antecede resulta que no hay un modo exacto de representar el campo visual, es decir, de hacer la proyección sobre la super-

ficie hueca de una esfera *(Aubert)*. Sobre este principio se han construído diferentes perímetros. Á *Förster* corresponde el mérito de haber

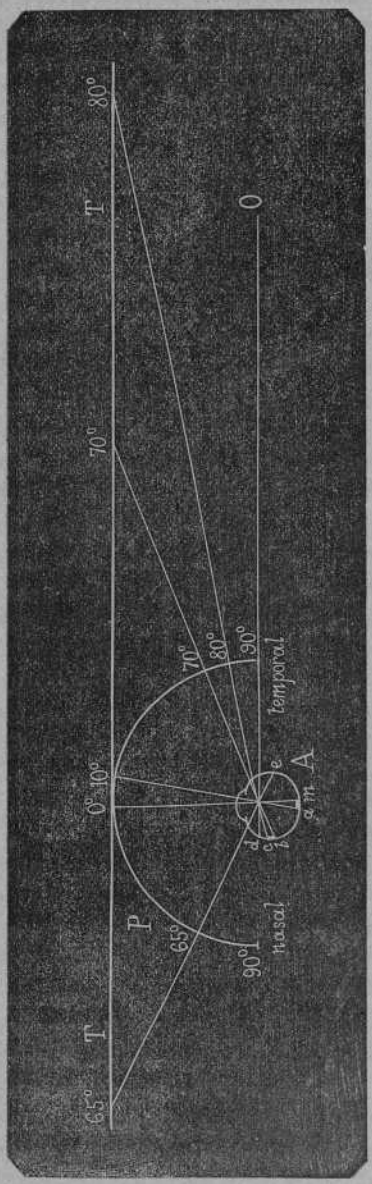

FIGURA 13. — *Proyección del campo visual.* — El campo visual del ojo *A*, proyectado sobre el semicírculo del perímetro *P*, se extiende hasta 65 grados del lado de la nariz y 90 del lado temporal, en relación con los puntos *e* y *d* de la retina. Estos representan el límite anterior de la zona sensible de la retina, que avanza más del lado nasal que del lado temporal. Sobre un plano *TT* no puede dibujarse el campo visual hasta su límite temporal porque su proyección *O* cae fuera de este plano.

introducido este instrumento en la práctica oculística. El perímetro de *Förster* no representa una semiesfera completa, sino solamente una

semicircunferencia metálica (*fig. 13, P*), que constituye en cierto modo un meridiano de la semiesfera.

La semicircunferencia puede girar de manera que tome sucesivamente la posición de todos los meridianos. El paciente apoya el mentón sobre un soporte fijo delante del semianillo, de manera qne el ojo que se trata de examinar ocupe el centro. Durante el examen, el ojo

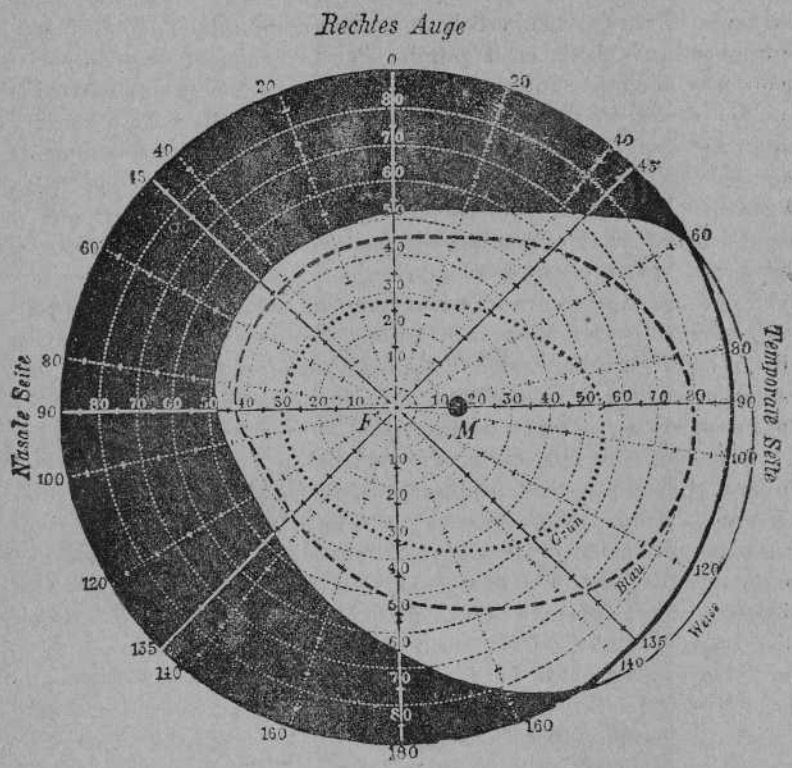

FIGURA 14. — *Campo visual del ojo derecho* según *Landolt*, para el blanco, el azul y el verde. — *F*, punto de fijación; *M*, mancha de *Mariotte* (1).

debe fijar el centro de la semicircunferencia, en tanto que sobre ésta se hace girar en todos sentidos el objeto que debe servir para el examen, Una graduación anotada sobre la semicircunferencia permite leer directamente en qué punto se encuentra el límite del campo visual; se inscribe sobre un esquema el resultado obtenido (*fig. 14*).

---

(1) Las palabras inscritas en la figura, *Grün, Blau* y *Weiss*, significan respectivamente *verde, azul* y *blanco*. — *Nota del traductor.*

§ 6.º *Extensión del campo visual.* — El campo visual normal no se extiende por igual en todas direcciones, según nos enseña un golpe de vista sobre el esquema anterior dirigido. Se extiende sobre todo del lado externo (temporal), donde puede alcanzar 90 grados. Del lado temporal vemos, pues, los objetos que se encuentran en el plano pupilar, y aún á una pequeña distancia por detrás de este plano (por ejemplo, en el punto *O* en la figura 13). Este hecho se explica porque los rayos sufren en la superficie de la córnea una refracción tan fuerte, que penetran todavía en la pupila. Por lo demás, sobre todo por el lado interno é infero-interno, el campo visual presenta una extensión mucho menor. Es preciso buscar la causa en el relieve de la nariz y de los arcos superciliares que le reducen. Si se inclina suficientemente la cabeza durante el examen del campo visual, estos obstáculos llegan á ser menos sensibles, pero sin embargo, todavía se encuentra que el campo visual no es nunca tan extenso por el lado nasal como por el temporal. La razón es que, del lado temporal, el límite de las capas sensibles de la retina no avanza tanto como del lado nasal (*fig. 13, e* y *d*).

Las *alteraciones patológicas* del campo visual se manifiestan por una disminución de su extensión. Esta disminución se traduce, ya por una estrechez en uno ó en otro punto de su periferia, ya por vacíos en forma de islotes, en pleno campo visual.

La reducción *periférica* del campo visual se presenta bajo diferentes formas. Si los límites están muy aproximados al centro (no hablamos sino de la reducción concéntrica), si esta reducción es notable, tiene como consecuencia, conforme ya hemos dicho, hacer imposible la orientación, en tanto que la vista directa (la agudeza visual en el sentido estricto) se conserva de una manera completa. En otros casos, la disminución del campo visual no tiene lugar sino sobre un punto de la periferia. Si afecta la forma de un triángulo cuya base corresponde á la periferia del campo visual, se llama reducción en sector. Una forma particular de esta reducción es la hemiopia, donde falta la mitad exacta del campo visual (véase § 101 y figuras 87 y 88). Los defectos del campo visual en forma de islotes se designan con el nombre de *escotomas* (1). Un defecto análogo existe siempre en el ojo sano, en el punto del campo visual que corresponde á la entrada del nervio óptico y que se denomina mancha de *Mariotte* (*figs. 14* y *16*). Está situada en el campo visual, á 15 grados próximamente del lado externo del punto de fijación *F*. Los escotomas que sobrevienen en el curso de una enfermedad tienen una importancia muy diferente según la situación que ocupan. Nosotros los distinguimos, pues, en escotomas centrales y periféricos. El escotoma central es el que comprende el punto de fijación.

(1) σκότος, oscuridad.

En este caso, la visión directa está muy debilitada ó enteramente abolida. El enfermo no puede ya consagrarse á trabajos delicados, pero su orientación queda intacta. Los escotomas periféricos son poco perjudiciales á la visión, sobre todo cuando están situados muy lejos del punto de fijación. Los escotomas no se reconocen sino por casualidad, por ejemplo, con motivo de un examen del campo visual. Una especie particular de escotoma es el anular, que rodea, como su nombre indica (cuyo anillo no siempre es completo), el punto de su fijación sin interesarle.

V. Græfe fué el primero que llamó la atención acerca de la importancia del examen del campo visual. Demostró que un gran número de afecciones intraoculares ofrecen formas determinadas de reducción del campo visual, que son más ó menos características de estas enfermedades y pueden utilizarse para fijar el diagnóstico. Desde entonces el estudio del campo visual ha hecho grandes progresos, de manera que en la actualidad el examen ha llegado á ser muy importante, tanto desde el punto de vista del diagnóstico como del pronóstico.

Sobre todo en la retinitis pigmentaria, y á veces también en el glaucoma, es donde se encuentra una reducción concéntrica del campo visual con conservación normal de la visión central. En otras enfermedades, tales como la atrofia del nervio óptico ó de la retina, donde se encuentra frecuentemente también una reducción concéntrica del campo visual, la visión central está al mismo tiempo muy comprometida.

Los escotomas en forma de sector se encuentran particularmente en la atrofia del nervio óptico, así como en la obliteración de una ú otra gran arteria retiniana, porque la porción del campo de la retina, en forma de sector que nutriría esta arteria, deja de funcionar. En el desprendimiento de la retina se observan festones muy pronunciados en el campo visual, pero no tienen la forma triangular. Con mucha frecuencia se encuentran hacia arriba, porque, si el desprendimiento data de hace mucho tiempo, ocupa habitualmente la parte inferior del ojo. En el glaucoma existe, con relativa frecuencia, una reducción del campo visual en el lado nasal.

Los escotomas se observan sobre todo en las afecciones del fondo del ojo en forma de focos circunscritos, por consiguiente de un modo muy singular en la coroiditis diseminada, donde las manchas visibles al oftalmoscopio corresponden, por regla general, á otras tantas lagunas en el campo visual. En tanto que estos escotomas no ocupan sino la periferia del campo visual, la visión apenas se encuentra dificultada. Si son muy numerosos, el campo visual toma la forma de un tamiz. Si, finalmente, se localiza un foco de coroiditis en el punto de la coroides que corresponde á la mancha amarilla, la agudeza visual dis-

minuye notablemente por la formación de un escotoma central al lado de los periféricos.

Los escotomas centrales aislados se hallan en las enfermedades de la coroides localizados en el polo posterior del ojo, principalmente á consecuencia de la sífilis y de miopia muy acentuada. En este último caso, una hemorragia en la *macula lutea* deja muy frecuentemente como consecuencia un escotoma central. Así es que muchos míopes, dotados hasta entonces de una visión suficiente, llegan á quedar imposibilitados para trabajar. En todos estos casos, una alteración de la región de la *macula,* visible al oftalmoscopio, corresponde al escotoma central. Otras veces, por el contrario, existe un escotoma central sin que pueda observarse ninguna lesión al oftalmoscopio. Entonces es preciso buscar la causa del escotoma en el nervio óptico. En efecto; precisamente son las fibras del nervio óptico quienes perjudican á la región de la *macula lutea,* afectándose de preferencia en la neuritis retrobulbar (véase § 103).

Puesto que el término escotoma se emplea en distintos sentidos, es indispensable dar aquí sus diversas significaciones. Se diferencian los escotomas en positivos y negativos (*Förster*).

Con el nombre de *escotoma positivo* se comprende una mancha negra que el paciente percibe en su campo visual y que se proyecta en un punto determinado. La causa del escotoma positivo se encuentra, ya en los medios refringentes, ya en la misma retina. Las opacidades de los medios refringentes proyectan sombras sobre la retina y llegan á ser visibles también bajo la forma de manchas oscuras. Si las opacidades se encuentran en el cuerpo vítreo, son móviles (moscas volantes), y los escotomas á que dan origen se designan con el nombre de escotomas móviles. Los fijos resultan, ó bien de opacidades inmóviles (por ejemplo en el cristalino), ó bien, con más frecuencia aún, de alteraciones del fondo del ojo, por ejemplo un exudado en la retina ó en la coroides que le es adjunta. Los escotomas de la última especie se ven mejor cuando se hace mirar al paciente sobre una superficie uniformemente clara, entre otras una hoja de papel blanco. Los escotomas llegan á ser con frecuencia más manifiestos cuando se disminuye mucho la luz (por ejemplo cerrando las maderas de las ventanas). Puede recomendarse al paciente apuntar sobre el papel las manchas negras que lleguen á ser visibles; de este modo se determina la posición y extensión de las partes afectas de la retina.

Con el nombre de *escotoma negativo* se designa una laguna en forma de islote del campo visual, en la extensión del cual el enfermo no percibe ningún objeto exterior. En general, semejante escotoma no se reconoce más que con motivo del examen del campo visual. Pero nada impide que un escotoma negativo sea al mismo tiempo positivo; el

punto enfermo de la retina, que es insensible á las impresiones luminosas exteriores, puede percibirse al mismo tiempo como una mancha oscura y ser proyectada al exterior.

Los escotomas negativos se dividen en absolutos y relativos. Entendemos por escotoma absoluto cuando, en su extensión, toda percepción luminosa está abolida, en tanto que, por escotoma relativo, la percepción luminosa está simplemente disminuída. Se descubre el estocoma relativo cuando se examina el campo visual por medio de objetos pequeños, y sobre todo cuando se eligen para este efecto objetos de color. En efecto; cuando la disminución de la agudeza visual alcanza cierto grado, el paciente deja de distinguir con exactitud el color de los objetos, en tanto que reconoce todavía los contornos. Así, por ejemplo, en un caso reciente de envenenamiento por la nicotina, el campo visual parece todavía intacto si se procede al examen por medio de un objeto blanco. Si, por el contrario, se elige para este examen un pequeño disco de papel rojo, no se reconocerá este color sino en una pequeña zona central. Aquí existe un escotoma negativo, principalmente un escotoma para los colores (para el rojo).

En el campo visual normal la percepción de los *colores* no es la misma por todas partes. Absolutamente como para la agudeza visual, es preciso, para el sentido de los colores, distinguir entre las percepciones central y periférica. En tanto que la primera se examina por la simple presentación de tipos de color, la segunda debe determinarse como el campo visual mismo; únicamente es necesario utilizar los objetos coloreados, que se procura hacer mover sobre el cuadro ó sobre el perímetro. Estos exámenes han demostrado que las partes más periféricas de la retina son acromátopas. Si se mueve, de la periferia al centro del campo visual, un objeto coloreado, el ojo examinado comienza por reconocer la presencia de un objeto móvil. Sólo cuando este objeto está suficientemente aproximado al centro es cuando se indica el color exactamente. Este momento no es igual para todos los colores, porque unos se reconocen mucho mejor que otros. El campo visual es mucho más reducido para el verde, un poco mayor para el rojo, y más extenso para el azul (véase figura 14); como acaba de decirse, el límite periférico del campo visual es acromátopa.

El examen del campo visual por medio de los objetos de color es de gran importancia práctica. Porque se encuentra, por ejemplo, en un caso el campo visual normal si se le examina con el blanco, mientras que, examinado con los colores, presenta, en cierto punto, límites notablemente restringidos. Sólo después de cierto lapso de tiempo, cuando la afección ha hecho progresos, se demuestran por el examen del color blanco las mismas lagunas en el campo visual que las que al principio se manifiestan solamente para los objetos de color. El examen por

medio de los colores da como consecuencia resultados más delicados que los que se obtienen con el blanco; así se traduce una disminución de la agudeza visual, aun antes que sea suficientemente sensible para que un objeto blanco no se reconozca. Por consiguiente, si tomamos dos casos, en los cuales el campo visual es igual para el blanco, pero desigual para los colores, ocurrirá el caso de que aquel cuyo campo visual cromático sea más pequeño, dará el pronóstico más grave, puesto que es preciso alcanzar una disminución ulterior del campo visual general. La disminución rápida de la percepción de los colores se encuentra particularmente en las enfermedades progresivas del nervio óptico que conducen á la ceguera. Para reconocer los escotomas centrales que todavía no son absolutos, es igualmente necesario utilizar el campo visual para los colores.

Sentido de la luz. — Supongamos dos personas que á la luz diurna ordinaria poseen la misma agudeza visual. Las dos leen bajo la misma luz y á la misma distancia caracteres impresos del mismo tamaño. Sin embargo, disminuímos gradualmente la luz. En consecuencia, la diferencia de luz entre los caracteres negros y el papel blanco disminuye, y los caracteres de impresión se reconocen cada vez más difícilmente. Si se llega á cierto grado de oscurecimiento, una de las personas deja de reconocer los caracteres, en tanto que la otra continúa todavía leyendo, y es preciso que se acentúe la oscuridad para hacerla imposible la lectura. En este caso decimos que las dos personas poseen el sentido del espacio igualmente desarrollado, es decir, la misma sensibilidad de la retina para reconocer las formas, pero que tienen diferente sentido de la luz (L), es decir, una sensibilidad distinta para la claridad y sus diversos matices.

El sentido de la luz puede determinarse de diferentes modos. Ó bien se determina el límite inferior de la luz que permite ver aún un objeto (límite de excitabilidad), ó bien se busca el mínimum de diferencia de claridad que puede reconocerse (límite de diferenciación). El método más usual para medir el sentido luminoso es el que se practica por medio del *fotómetro de Förster*. Este método da el límite de excitabilidad.

Una caja ennegrecida interiormente A (*fig. 15*) tiene sobre la pared anterior dos aberturas destinadas á los ojos a y a, que fijan un cuadro aplicado sobre la pared posterior T. En este cuadro se han trazado, sobre fondo blanco, gruesos trazos negros que deben servir de objetos de prueba. Suministra la luz una bujía ordinaria L, cuyo foco cae en el interior de la caja á través de la abertura F. Para hacer uniforme la luz, se ha colocado delante de la abertura un papel translúcido engrasado. Por medio de un tornillo S puede cambiarse la dimensión

de la abertura, desde la oclusión perfecta hasta una proporción de 5 centímetros cuadrados. De esta manera se modifica la luz del cuadro. El paciente comienza por mirar en el aparato, en tanto que la abertura está todavía cerrada, y por consiguiente, el cuadro está á oscuras. Entonces se abre gradualmente la abertura hasta que los trazos se reconozcan bien sobre el cuadro. El tamaño de la abertura de la ventana, necesario al efecto, da la medida del sentido luminoso para la persona examinada. Para la ejecución de la experiencia, es preciso tomar la precaución de habituar primero á la oscuridad á la persona que se trata de examinar. Cuando se pasa de la luz del día á una habitación débilmente iluminada, se ve tan poco en los primeros momentos, que no puede andarse allí sin tropezar con los objetos que contiene. Á me-



FIGURA 15. — Fotómetro de Förster.

dida que se prolonga la estancia, se ve mejor, de manera que al fin se ve lo bastante quizás para leer. Esto es lo que se llama la *adaptación* de la retina. Para el examen del sentido de la luz, con un objeto práctico, basta un tiempo de adaptación de diez minutos, que el enfermo debe pasar en una habitación absolutamente á oscuras con los ojos vendados.

El examen del sentido de la luz, en las diferentes afecciones, ha demostrado que no siempre está reducido en la misma proporción que la agudeza visual. Ya es poco, ya relativamente mucho; de aquí los datos para establecer el diagnóstico. La disminución del sentido de la luz es más notable en los casos que se designan con el nombre de hemeralopia (véase § 105).

Ceguera simulada. — En el examen de la función visual debe contarse á veces con la circunstancia de que el paciente tiene interés en

engañar al médico. En efecto; el enfermo simula á veces una ceguera ó una debilidad de la vista que no existen. Esto sucede sobre todo en las personas que tratan de sustraerse al servicio militar, ó que desean obtener una declaración de imposibilidad para el trabajo de su profesión, á veces también en los niños y en las personas histéricas, etc. En primer lugar, induce á sospechar la simulación la falta de concordancia entre los resultados del examen funcional y los signos objetivos. Así sucede cuando, por ejemplo, un ojo que debiera estar completamente ciego no presenta ninguna alteración patológica, ó bien cuando el examen de cada función en particular da resultados contradictorios, por ejemplo, cuando la agudeza de la vista, la extensión del campo visual, el sentido del color, etc., etc., no se presentan entre sí en proporción normal, ni de acuerdo con los resultados del examen objetivo. Para cerciorarse de si hay simulación, se han indicado muchos métodos, que conducirán más ó menos fácilmente al objeto, según la habilidad del que simula. Me limitaré á dar á conocer solamente alguno de estos diferentes procedimientos.

Rara vez se encuentran personas que simulen una ceguera completa de ambos ojos. Lo frecuente es que simulen la ceguera de uno solo, y mucho más comúnmente todavía que exageren una debilidad de la agudeza visual monocular que en realidad existe (agravación). En la pretendida ceguera absoluta de uno ó de ambos ojos, es necesario poner particular atención en el movimiento reflejo de la pupila bajo la influencia de la luz. Si este movimiento existe, constituye siempre un signo importante para hacer sospechar que se trata de una simulación, aunque hay algunos casos raros en que, en la ceguera efectiva, se ha conservado el reflejo pupilar (véase § 65). *Schmidt-Rimpler* indica el procedimiento siguiente: se invita al enfermo á mirar su propia mano que debe tener colocada delante de sí. Un ciego lo hará sin vacilar, puesto que el sentido muscular le advierte la posición de su mano. Por el contrario, el que simula la dirigirá probablemente con intención en una dirección falsa. La ceguera simulada unilateral puede descubrirse también de la manera siguiente: se presenta una bujía encendida delante del ojo sano y se la dirige lentamente hacia el lado del ojo ciego. Si la persona examinada afirma ver todavía la bujía en el momento en que está oculta para el ojo sano, por el dorso de la nariz, la simulación está descubierta (*Cuignet*).

Los procedimientos siguientes sirven también para descubrir la ceguera ó la ambliopia unilateral simulada:

1.º Se hace leer al paciente y se coloca verticalmente un dibujo entre el ojo y el libro. Si la vista es unilateral, el dibujo cubre algunas palabras y la lectura está entorpecida. Si, por el contrario, los dos ojos

conservan la vista normal, los caracteres impresos, ocultos para uno de los ojos, son visibles para el otro, y recíprocamente, y la lectura se hace sin dificultad (*Cuignet*).

2.º Se coloca delante del ojo sano un vidrio convexo de 6 D. El ojo se hace de este modo artificialmente míope, de manera que su *punctum remotum* se encuentra próximamente á 17 centímetros (en la hipótesis de que el ojo sea emmétrope). El ojo no puede, pues, leer pequeños caracteres impresos sino á la distancia de 17 centímetros ó menos, pero seguramente no más allá. Después de la interposición del vidrio, se empieza por hacer leer primero á muy poca distancia y gradualmente se aleja el libro sin hacerlo notar. Ocurre que el libro puede alejarse mucho más allá de 17 centímetros, sin que la persona examinada deje de poder leer, lo cual demuestra que ha leído con el pretendido ojo malo. En efecto; comenzó á leer con el ojo bueno y continuó, cuando el libro estaba muy alejado, leyendo con el otro, sin darse cuenta de la sustitución realizada.

3.º Se simula no ocuparse más que del ojo sano. Delante de éste se presenta un prisma de base horizontal, exactamente delante del centro pupilar. Entonces se forman sobre la retina dos imágenes de cada objeto exterior, la una por la parte libre, la otra por la parte de la pupila cubierta por el prisma, y el ojo ve doble el objeto de fijación (diplopia monocular). El paciente se persuadirá sin vacilar, puesto que no se trata más que del ojo sano. En seguida, sin hacerlo notar, se aparta el prisma lo bastante lejos para cubrir toda la pupila. Entonces, el ojo provisto del prisma no recibe más que una sola imagen, proyectada por la refracción prismática, sobre un punto de la retina más ó menos elevado que en el otro ojo. Si entonces el paciente ve todavía doble (diplopia binocular), está demostrado que ve con los dos ojos. Si para estas experiencias se utilizan caracteres de imprenta y la persona examinada se determina á leer, ya la superior, ya la inferior de las imágenes dobles, puede al mismo tiempo comprobarse la agudeza visual de cada ojo en particular, aun la del pretendido ciego, sin que la persona en cuestión se aperciba de ello (*Alfred Græfe*).

4.º *Snellen* ha hecho preparar cuadros de prueba con caracteres impresos alternativamente rojos y verdes. Para leerlos, se ponen delante del ojo examinado lentes que tienen un vidrio rojo y otro verde. Por el vidrio rojo, los caracteres rojos son los únicos que pueden verse; los verdes no pueden percibirse, puesto que el verde es el color complementario del rojo, y, por consiguiente, los rayos verdes son absorbidos por el vidrio rojo. Por la misma razón los caracteres rojos no pueden verse con el vidrio verde. Cuando una persona, ciega de un ojo, mira los caracteres de prueba con estas lentes, no lee, pues, sino los caracteres rojos ó verdes, según que uno ú otro vidrio se encuentra delante

del único ojo que ve. No sospechará siquiera que entre los caracteres que lee hay otros de diferente color. Si, por el contrario, el sujeto lee indistintamente todos los caracteres, queda demostrado que ve con ambos ojos, de manera que uno de ellos percibe los caracteres rojos y otro los verdes.

Para el examen de la motilidad del ojo y de la visión binocular; véase § 123.

SEGUNDA PARTE

ENFERMEDADES DEL OJO

CAPITULO PRIMERO

ENFERMEDADES DE LA CONJUNTIVA

Anatomía.

§ 7.º La conjuntiva tapiza la cara posterior de los párpados y la anterior del globo del ojo. Forma un saco, el saco conjuntival, abierto por delante para formar la abertura palpebral. Distinguimos tres partes en la conjuntiva. La primera es la que cubre la cara posterior de los párpados y que está fuertemente adherida al tarso: es la conjuntiva del tarso; la segunda, que cubre la cara anterior del globo ocular: es la conjuntiva bulbar. La unión de estas dos partes tiene lugar por el intermedio de la tercera porción, la que se llama fondo de saco conjuntival. Esta parte, que se refleja desde los párpados al globo del ojo, constituye el fondo de saco de la conjuntiva.

Volviendo los párpados puede verse la *conjuntiva del tarso* sobre el ojo vivo. La superficie es lisa y se adhiere íntimamente al tarso (*figura 16, t*). Es, pues, imposible restituir quirúrgicamente las pérdidas de sustancia conjuntivales al nivel del tarso deslizando la conjuntiva inmediata, como puede hacerse sobre el globo de diferentes maneras. En virtud de la tenuidad de esta membrana, pueden verse, á través de la conjuntiva del tarso, las glándulas de *Meibomio* alojadas en este fibrocartílago.

El microscopio demuestra que la conjuntiva de los párpados está tapizada por un epitelio cilíndrico estratificado. La mucosa es de naturaleza adenoide, es decir, que en el estado sano contiene una gran cantidad de células redondas (corpúsculos linfáticos), que se multiplican notablemente con motivo de toda inflamación. Respecto de las

glándulas, encierra las moco-acinosas que se encuentran á lo largo del borde convexo del tarso (*fig. 16, w, Waldeyer*); glándulas análogas se hallan también en el fondo del saco (glándulas de *Krause*).

La conjuntiva del párpado superior está nutrida por dos arcos arteriales, llamados el arco tarsal superior (*fig. 16, as*) y el arco tarsal inferior (*fig. 16, ai*). Están situados sobre la cara anterior del tarso, cerca de sus bordes superior é inferior. Para alcanzar la conjuntiva, las ramas del arco tarsal inferior atraviesan el tarso en todo su espesor á 2 ó 3 milímetros por encima del borde libre (*fig. 16, rp*). La línea á lo largo de la cual emergen las arteriolas del tarso, se señala por un surco poco profundo que se encuentra sobre la superficie conjuntival del párpado (surco subtarsal). En el párpado inferior no existe más que un solo arco arterial.

La conjuntiva del fondo de saco es muy fácil de ver en el párpado inferior cuando se tira de él hacia abajo en tanto que el ojo mira hacia arriba. En el párpado superior, por el contrario, es difícil de ver el fondo de saco cuando no puede volverse fácilmente el párpado. El fondo de saco es la parte más laxa de la conjuntiva, y es tan abundante que forma en este punto pliegues horizontales. Esta disposición asegura la libertad de los movimientos del ojo. Si la conjuntiva pasara directamente del párpado al ojo, como se observa en algunas afecciones conjuntivales, entonces, á cada movimiento del globo ocular, los párpados serían arrastrados, y si en este caso se inmoviliza con el dedo uno de los párpados, se dificultan los movimientos del ojo. Pero la conjuntiva es tan abundante al nivel del fondo de saco, que el ojo puede moverse con absoluta independencia de los párpados, porque durante los movimientos oculares la conjuntiva del fondo de saco se recoge ó se despliega, según conviene á la posición del ojo. Á través de la conjuntiva del fondo de saco inferior se ve aparecer la rica red venosa subyacente, así como la fascia blanca.

La laxitud del tejido, lo mismo que la riqueza vascular del fondo de saco conjuntival, tienen particular predisposición á hincharse con motivo de cualquier inflamación de la conjuntiva.

La *conjuntiva bulbar* cubre la superficie anterior del globo ocular. No se interrumpe al nivel de la córnea, sino que pasa sobre este órgano, cambiando completamente de naturaleza. Esta continuidad de la conjuntiva nos explica por qué los procesos patológicos de esta última membrana no se detienen al borde de la córnea, sino que se propagan á su superficie, como se observa particularmente en el tracoma y en la conjuntivitis linfática. Las dos porciones de la conjuntiva bulbar se distinguen en conjuntiva escleral y conjuntiva córnea. Esta última es completamente transparente y tan íntimamente unida á la córnea propiamente dicha, que se la considera como constituyendo la capa más

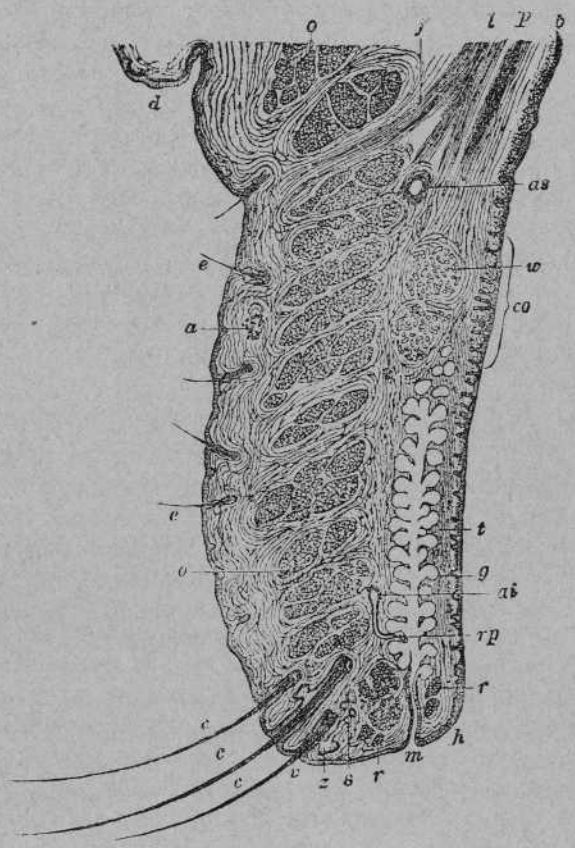

FIGURA 16. — *Corte vertical del párpado superior.* — Aumento 5/1. — La piel del párpado presenta arriba, por encima de una estrangulación, el pliegue *d*; más abajo cubre el ángulo anterior del borde palpebral *v*. — En la piel se encuentran pelos muy finos *ee*, las glándulas sudoríparas *a*, las pestañas *ccc*, y en estas últimas las glándulas de Zeiss *z*, así como las sudoríparas modificadas *s*. — Bajo la piel se ven los manojos cortados á través del músculo orbicular *oo*, cuyos fascículos más internos *r* y *r* forman el músculo ciliar de Riolan. — La cara posterior del párpado está revestida por la conjuntiva, que presenta en el fondo de saco *b* su naturaleza adenoide; sobre el tarso *t* deja ver, por el contrario, las papilas, sobre todo al nivel del borde convexo del cartílago *co*.—Las glándulas de Meibomio *q* tienen su orificio *m* delante del ángulo posterior del borde palpebral *h*; por encima de ellas están las glándulas mucosas de Waldeyer *w*, y más arriba todavía el músculo palpebral superior de Müller *p* y el elevador del párpado *l*. — De este último parte el tractus fibroso *f* hacia la piel del párpado. — *as* es el arco tarsal superior, *ai* el tarsal inferior; partiendo de este último, los ramos perforantes *rp* se dirigen directamente hacia abajo, después atrás atravesando el tarso.

superficial; de esto hablaré con motivo de las enfermedades de la córnea (véase § 29).

La conjuntiva escleral reviste, bajo la forma de una membrana muy delgada, el segmento anterior de la esclerótica. Está muy flojamente unida á esta membrana por un tejido conjuntivo poco denso (el tejido episcleral), que es movible en todos sentidos. Solamente en la periferia de la córnea es donde la conjuntiva termina en bisel, en el limbo (1) conjuntival, que está adherido más íntimamente á las capas subyacentes. Es muy delgada y extensible y deja ver claramente la esclerótica que cubre. Es el *blanco del ojo*. En las personas de edad, un pequeño punto situado en el borde externo y borde interno de la córnea contrasta con este blanco por su color amarillento. Este punto tiene la forma de un triángulo, cuya base corresponde al borde corneano y sobresale ligeramente por encima del nivel del tejido conjuntival inmediato. Se la llama la *pingüécula* (2). Es debida á una modificación del tejido de la parte de la conjuntiva que se encuentra al nivel de la abertura palpebral y que está constantemente expuesta á las influencias atmosféricas.

La conjuntiva esclerotical está tapizada de un epitelio pavimentoso estratificado y no contiene glándulas. Al nivel del ángulo interno del ojo presenta un repliegue en forma de semicírculo. Es el repliegue semilunar, que representa un resto poco desarrollado del tercer párpado de los animales. Del lado interno del repliegue semilunar se encuentra una pequeña ampolla rojiza, verrugosa; es la carúncula (3), que ocupa el fondo de la escotadura en forma de herradura del ángulo del ojo (*figura 24, C*). Histológicamente hablando, es un pequeño islote cutáneo que posee glándulas sebáceas y sudoríparas, y cuya superficie está cubierta de pelos finos y pálidos.

La conjuntiva del bulbo recibe sus *vasos nutricios*, principalmente de los del fondo de saco — vasos conjuntivales posteriores (*figura 17, o* y o_1). — Además, los vasos ciliares anteriores (*fig. 17, e* y e_1) toman parte en la nutrición de la conjuntiva bulbar. Estos últimos proceden de los cuatro músculos rectos del ojo (*fig. 17, h*), y bajo la conjuntiva, detrás de la cual parecen azulados, se dirigen al borde de la córnea, donde desaparecen bruscamente, atravesando la esclerótica, para penetrar en el interior del ojo. Pero antes de desaparecer suministran algunas ramas que terminan cerca del borde de la córnea, en el limbo conjuntival, por asas vasculares — red periquerática (*figura 17, q*). — Esta red es muy importante para la córnea, de quien de-

---

(1) *Limbus*, dobladillo.
(2) *Pinguis*, grasa.
(3) *Caruncula*, diminutivo de *caro*, *carne*.

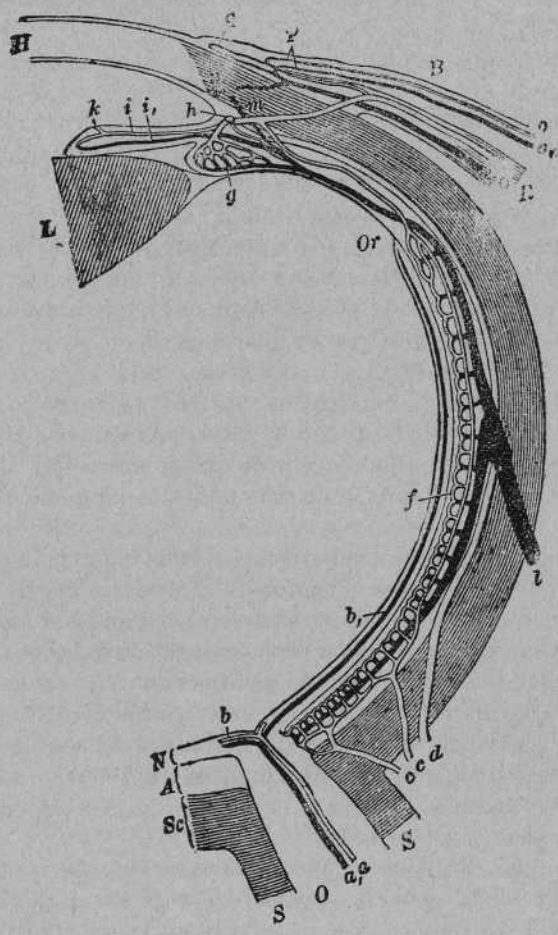

FIGURA 17.— *Vasos sanguíneos del ojo.* — *Figura esquemática según Leber.* — El sistema *retiniano* depende de la arteria central del nervio óptico *a* y de la vena central *a'*, que suministran las arterias retinianas *b* y las venas *b'*. — Estas terminan en la ora serrata *Or*.

El sistema *coroideo* es suministrado por las arterias ciliares posteriores cortas *cc*, las arterias ciliares posteriores largas *d* y las ciliares anteriores *e*. — Forman la red vascular de la corio-capilar *f* y del cuerpo ciliar *q*, así como el gran círculo arterial del iris *la*. — De este último parten las arterias del iris *i* que forman en el borde pupilar el pequeño círculo arterial del iris *k*. — Las venas del iris *i'*, del cuerpo ciliar y de la coroides, se reúnen en las venas vorticelas *l*; las venas que salen del músculo ciliar *m* abandonan, por el contrario, el ojo formando las venas ciliares anteriores *e'*. — Con éstas se anastomosa el conducto de Schlemm *n*.— El sistema *conjuntival* se compone de los vasos conjuntivales posteriores *o* y *o'*. — Estos comunican con las ramas de los vasos ciliares anteriores que vienen á encontrarles, y

que constituyen los vasos conjuntivales anteriores *p;* forman en conjunto las asas vasculares del borde corneano *q.* — *O,* nervio óptico; *S,* su vaina; *Sc,* esclerótica; *A,* coroides; *N,* retina; *L,* cristalino; *H,* córnea; *R,* recto interno; *B,* conjuntiva.

pende principalmente, desde el punto de vista de su nutrición. Otras ramas de las arterias ciliares se dirigen hacia atrás, en el espesor de la conjuntiva, vasos conjuntivales anteriores (*fig. 16, p*), al encuentro de los vasos conjuntivales posteriores, con los cuales se anastomosan.

Tenemos, pues, en la conjuntiva dos sistemas vasculares: el de los vasos conjuntivales posteriores y el de los vasos ciliares anteriores. Según que esté ingurgitado uno ú otro de estos sistemas, la conjuntiva toma diferente aspecto, que se designa con el nombre de inyección ciliar ó inyección conjuntival.

La *inyección conjuntival* deja ver una red superficial formada de vasos de distintos calibres, y se demuestra que están bien situados en la conjuntiva, porque puede hacérselos deslizar con ella sobre la esclerótica. Esta inyección presenta un color rojo vivo ó rojo ladrillo; puede reconocerse fácilmente cada malla de la red en particular. Esta inyección es característica de las enfermedades de la conjuntiva.

La *inyección ciliar* rodea la córnea (de donde el nombre de inyección periquerática) bajo la forma de una zona rosada ó violeta pálida, sin que pueda diferenciarse allí cada ramúsculo vascular en particular. Si la inyección llega á ser bastante intensa, se nota todavía, á cierta distancia de la córnea, una red constituída por gruesos vasos; tienen un color violeta y parecen violados, lo cual demuestra que su asiento se encuentra en las capas profundas; tampoco cambian de lugar cuando se hace mover la conjuntiva.

La inyección ciliar se distingue de la inyección conjuntival, sobre todo por su tono violeta, así como por su aspecto difuso, porque, si se reconocen los vasos, no es sino con cierta dificultad.

La inyección ciliar acompaña principalmente á las afecciones de la córnea, así como á la del iris y cuerpo ciliar, órganos todos que pertenecen al dominio de los vasos ciliares anteriores. Á causa de las numerosas anastomosis que existen entre las dos clases de vasos conjuntivales, ambos se encuentran siempre inyectados con motivo de toda inflamación algo violenta de las partes anteriores del globo del ojo. Sin embargo, es muy frecuente reconocer, además de la inyección superficial de la conjuntiva, la inyección ciliar profundamente situada inmediatamente alrededor de la córnea.

Sólo en los individuos jóvenes está la conjuntiva en realidad enteramente lisa. En las personas de edad, al nivel de los ángulos del tarso y con frecuencia también á todo lo largo de su borde convexo, se encuentra en la superficie de la conjuntiva un aspecto aterciope-

lado (*fig. 16, co*); es lo que se llama estado papilar de la conjuntiva. En realidad no son, para hablar con propiedad, *papilas* las que se encuentran entonces sobre la conjuntiva, sino pequeños pliegues que forma su superficie algo hipertrofiada. Sobre dos capas microscópicas transversales, los pliegues de la conjuntiva modificada de este modo, tienen el aspecto de papilas, entre las cuales está encerrado revestimiento epitelial en su espesor. Si las caras de dos repliegues se hallan frente á frente y absolutamente inmediatas, la depresión cubierta de epitelio que entre las dos se encuentra puede, sobre cortes transversales, tomarse equivocadamente por el conducto excretor de una glándula (*fig. 20, t*). De esta manera es como debe explicarse la pretendida formación nueva de glándulas tubulares que se han hallado en algunos casos de hipertrofia pseudo-papilar de la conjuntiva. Sin embargo, no puede negarse que, excepcionalmente, se encuentran glándulas tubulosas, lo mismo en la conjuntiva normal que en la que está enferma. Se llaman glándulas de *Henle,* del nombre del autor que las descubrió (*fig. 21, d*).

Respecto del estado papilar de la conjuntiva al nivel del borde superior y en los ángulos del tarso, se duda si conviene considerarle como enteramente normal, ó si es más bien un producto de repetidas hiperhemias conjuntivales. Es necesario plantear la misma cuestión acerca de la estructura adenoide de la conjuntiva, que muchos autores consideran igualmente como reliquia de una irritación inflamatoria anterior. En efecto; estando la mucosa conjuntival más expuesta que ninguna otra á las influencias exteriores, no hay nadie que, en el curso de la vida, no sufra repetidas hiperhemias conjuntivales, que acaban por provocar alteraciones permanentes en esta membrana. Nada indica mejor la acción de las influencias exteriores que la formación de la pingüécula. En efecto; ésta se asienta casi exactamente en el punto de la conjuntiva que está más expuesto al aire, al polvo, etc., etc. Se da á la mancha de la lente palpebral el nombre de pingüécula, á causa de su color, que en otra época se ha hecho depender de un depósito de grasa en la conjuntiva. En realidad, no existe más que una hipertrofia de sus fibras elásticas. Además, contiene numerosos grupos de una sustancia coloide amarilla que da su color á la pingüécula. Principalmente se ve muy bien ésta cuando la conjuntiva bulbar está muy roja, ya por inyección, ya por difusión sanguínea. Á consecuencia de estas alteraciones, la conjuntiva es allí menos transparente y aparece el tinte rojo de la sangre menos vivo que en los puntos donde no está hipertrofiada. Así se destaca en forma de triángulo, sobre el fondo rojo, de manera que los principiantes la toman fácilmente por una infiltración diftérica de la conjuntiva, ó, en el caso en que la pingüécula es muy amarilla, la confunden con una pústula llena de pus.

I. — Conjuntivitis catarral

a) Conjuntivitis catarral aguda.

§ 8.º Síntomas. — La conjuntivis catarral aguda se limita, en los *casos leves*, principalmente á la conjuntiva de los párpados y del fondo de saco. La conjuntiva palpebral es de un rojo vivo, está relajada. La inyección presenta generalmente la forma de una red, es decir, que todavía puede distinguirse allí cada vaso tal cual es; sólo cuando la inyección está particularmente condensada, la conjuntiva toma un aspecto uniformemente rojo. La superficie de la conjuntiva es lisa; éste es un signo que diferencia la forma catarral de algunas otras formas de inflamación en las cuales la conjuntiva está infiltrada y, más tarde, hipertrofiada, estado que se traduce por las desigualdades de la superficie. El fondo de saco (así como el repliegue semilunar) está igualmente muy rojo y algo hinchado, en tanto que la conjuntiva bulbar no presenta casi ningún cambio apreciable.

Los casos *graves* se distinguen de los más ligeros en que en los primeros el proceso patológico invade la conjuntiva bulbar. La inyección y el abultamiento de la conjuntiva palpebral son más pronunciados, y frecuentemente se les asocia un ligero edema de los párpados. La conjuntiva bulbar presenta una inyección reticular densa y una ligera tumefacción. Muy frecuentemente, en medio de la inyección reticular se encuentran manchas de un rojo difuso; son pequeñas hemorragias, equimosis conjuntivales que provienen de la rotura de los pequeños vasos. Estos casos graves, en que la conjuntiva aparece comprendida en toda su extensión, se designan con el nombre de *oftalmía catarral*, para distinguirla de los casos ligeros, que se denominan simplemente conjuntivitis catarrales.

La conjuntivitis va acompañada de un aumento de *secreción* de la membrana afecta. Pueden verse materias conjuntivales segregadas nadar bajo la forma de copos mucosos en el líquido lagrimal abundantemente segregado. La abundancia de la secreción y la tendencia de ésta á la supuración son tanto mayores cuanto más violenta es la flegmasía. Por esta razón, los casos de oftalmía catarral grave son al principio muy difíciles de distinguir de una blenorrea aguda ligera; pero la marcha ulterior esclarece muchísimo el diagnóstico. Durante la noche la materia segregada se deseca entre los bordes palpebrales y los aglutina.

Los *síntomas subjetivos* consisten en lagrimeo abundante, fotofobia, picazón y sensación de quemadura en ambos ojos. La intensidad de

los síntomas depende naturalmente del grado de la inflamación misma. Sin embargo, es raro que haya dolores muy vivos, y cuando se dejan sentir, no son debidos al catarro mismo, sino á las complicaciones (particularmente á las úlceras de la córnea). Frecuentemente la sensación de un cuerpo extraño en el ojo es muy incómoda; esta sensación es debida á la presencia de copos y filamentos de mucosidades viscosas en el fondo de saco conjuntival. Cuando estos filamentos se colocan delante de la córnea, resulta una dificultad visual de que los enfermos se quejan muchas veces. Esta dificultad se distingue de la que reviste un carácter más serio en que, por los movimientos de los párpados, las mucosidades cambian de lugar y la vista se restablece en seguida. Un hecho característico del catarro es el alivio de todos los síntomas en la madrugada, y su agravación durante el resto del día hasta la noche, en que adquieren todo su apogeo.

Marcha. — Si el catarro está exento de complicaciones, la marcha es favorable, puesto que la inflamación desaparece espontáneamente al cabo de uno ó dos septenarios. Sin embargo, no es raro que persista un estado inflamatorio crónico — catarro conjuntival crónico — que sin duda produce menos inconvenientes que el estado agudo, pero que, en cambio, se prolonga mucho más. El catarro conjuntival agudo ataca muy frecuentemente á los dos ojos, ya de un modo simultáneo, ya con algunos días de intervalo.

Las *complicaciones* que se observan en el catarro son las úlceras de la córnea y la iritis. La aparición de una afección de la córnea se anuncia por el aumento de los dolores y de la fotofobia. Se ven aparecer desde luego en las inmediaciones del borde corneano pequeños puntos grises colocados en serie concéntrica en la margen de la córnea. Estas infiltraciones corneanas puntiformes se multiplican en seguida y llegan á ser confluentes por último, de tal suerte que acaban por formar un pequeño cruzamiento grisáceo. Por la destrucción de su superficie, se desarrolla un surco, es decir, una úlcera de forma semilunar, situada muy cerca del borde de la córnea y concéntrica á este borde. Las úlceras de este género son características del catarro conjuntival; por este motivo se las llama *úlceras catarrales*. Ordinariamente la úlcera se deterge con rapidez y se cura, dejando en su lugar una ligera opacidad arciforme. Sin embargo, en los casos particularmente graves, puede sobrevenir una perforación de la córnea. La presencia de una úlcera de la córnea constituye muchas veces la causa de una iritis, como sucede en toda clase de úlceras de esta membrana; otras veces un catarro violento puede directamente complicarse de iritis, sin necesitar la existencia de la úlcera de la córnea.

Las complicaciones apuntadas no se observan sino en los casos

graves, es decir, en la oftalmía catarral. Son muy frecuentemente debidas á una terapéutica defectuosa del catarro. Por lo general, se emplean toda clase de remedios empíricos contra las inflamaciones oculares. Así se hacen aplicaciones de carne cruda, de pan blanco mojado en leche, de cebollas cocidas, ó bien fomentos con orín, etc., etc. Estos medios son precisamente los que convienen para aumentar la inflamación y provocar complicaciones. Sin embargo, la aplicación de simples cataplasmas frías ó calientes puede tener también análogas consecuencias.

Etiología. — Las causas más frecuentes del catarro son las influencias atmosféricas. No deben comprenderse bajo esta designación los simples enfriamientos; se trata más bien de influencias cuya naturaleza desconocemos todavía. Quizás exista un contagio transportado al ojo por el intermedio del aire. En ciertos momentos sobre todo, estas influencias son mucho más activas, y es cuando los catarros se multiplican. Esto sucede principalmente durante la primavera, en que tantas personas sufren catarros de las vías aéreas, tales como romadizo, fluxión de pecho, etc., etc. En estas circunstancias es cuando se encuentra un considerable número de catarros conjuntivales. Además, existen verdaderas epidemias de catarros conjuntivales, y entonces la forma grave, la oftalmía catarral, es la que con preferencia se observa. En semejantes epidemias, la extensión de la afección es probablemente debida en parte á una infección que tiene lugar por el transporte de los productos de secreción de uno á otro individuo. Este transporte es de temer más principalmente en una familia donde todos los niños se sirven de los mismos objetos de limpieza, de los mismos pañuelos, etc., etc. Aunque, en general, el catarro conjuntival sea muy poco contagioso, es sin embargo necesario, en los casos acompañados de abundante secreción, evitar los contactos y prevenir de este modo la infección.

Tratamiento. — Por un tratamiento apropiado, se disminuye considerablemente la duración del catarro conjuntival y se previene el desarrollo del catarro crónico. El remedio soberano, en todos los casos graves de catarro, es la cauterización con el nitrato de plata. El cáustico no debe ponerse en contacto más que con la conjuntiva, cuidando de que en ningún caso llegue á la córnea. Para aplicarlo, se vuelve el párpado de manera que se ponga al descubierto la superficie conjuntival. Entonces se la toca con una solución de nitrato argéntico al 2 por 100 y se lava rápidamente el excedente del cáustico con un poco de agua tibia ó con una débil disolución de sal de cocina. Entonces se cubre la superficie de la conjuntiva de una delgada capa de un color

blanco azulado. Es la escara superficial producida por la cauterización. La consecuencia inmediata de esta práctica, que se designa con la expresión de *tocar la conjuntiva,* es provocar una sensación de quemadura y una fuerte irritación del ojo, en una palabra, un aumento de todos los fenómenos inflamatorios: estadio de exacerbación. Un cuarto de hora ó media hora después, según la intensidad de la cauterización, se produce algún alivio. El examen del ojo en este momento demuestra que la delgada escara se desprende y se elimina bajo la forma de colgajos. Terminada la eliminación, el ojo está más pálido, el enfermo se siente mejor y se encuentra mucho menos molesto por su catarro que antes de la cauterización: estadio de remisión. Según la intensidad del catarro, este alivio se sostiene medio ó un día entero. Entonces las sensaciones dolorosas reaparecen gradualmente: recrudescencia. Es señal de que hay necesidad de repetir la cauterización. En general, basta practicarla una vez por día, de preferencia por la mañana.

Los principiantes deben cuidar mucho de no hacer la cauterización muy fuerte. Si se pasa la medida, el dolor que sigue á la cauterización dura mucho más tiempo que de costumbre (horas), y se observa que después de un tiempo ya largo, á la mañana siguiente, la escara aún queda adherente por placas. Esto demuestra que la escarificación ha sido demasiado profunda. Si á pesar de esto se obstinase en querer tocar todavía, se provocaría una necrosis cada vez más profunda del tejido y se aumentaría la inflamación en vez de curarla. Es preciso, pues, retardar una nueva cauterización, hasta que la escara no esté adherida á ningún punto de la conjuntiva.

Las personas que no están en condiciones de ver diariamente al médico, pueden instilarse por sí mismas la disolución de nitrato de plata. Como en este caso el medicamento puede ponerse en contacto con la córnea, es preciso servirse de una disolución más débil ($^1/_4$ - $^1/_2$ por 100), cuya acción sobre la conjuntiva es naturalmente menos enérgica. Este método de aplicar la disolución argéntica es sólo un suplefaltas y no debe adoptarse más que para los casos en que la aplicación por medio del pincel es imposible por motivos especiales. Cuando los fenómenos inflamatorios casi han desaparecido, se reemplaza el nitrato de plata por cólirios menos activos; son los que se emplean en el catarro crónico y á los cuales remitimos al lector (véase § 9).

Al lado del tratamiento propiamente dicho del catarro conjuntival, no debe olvidarse recomendar al paciente medidas higiénicas generales; sostener la limpieza de los ojos por medio de lavados de agua tibia, evitar el humo del tabaco, el polvo, el aire confinado en general; por el contrario, se recomienda la estancia al aire libre.

También se abstendrá de fatigar los ojos, sobre todo por la noche

con la luz artificial. En atención á la posibilidad de la extensión del mal por infección, se advertirá al paciente que debe tener para su uso personal y exclusivo palancana, toallas, etc., etc.

La conjuntivitis catarral, ó conjuntivitis simple, designada también con el nombre de sindesmitis (1) catarral por *Stellwag*, está colocada, lo mismo que el catarro de las vías aéreas, en la categoría de las enfermedades llamadas *à frigore*. Sin duda, este elemento etiológico puede considerarse, en algunos casos aislados, como constituyendo efectivamente la causa del catarro; sin embargo, en la mayoría de los casos, la inflamación es muy probablemente debida á una infección de la conjuntiva por un agente procedente del exterior. El germen es transportado sobre la conjuntiva por el intermedio del aire. Hay tendencia á representarle como un micro-organismo, porque, efectivamente, en algunas formas del catarro agudo ha podido ya descubrirse un bacilo especial (*Weks*). Empero son necesarias nuevas investigaciones para que la cuestión se resuelva clara y decididamente.

La acción de las influencias atmosféricas sobre el desarrollo de los catarros se manifiesta con particular evidencia en la forma de catarro que complica la *fiebre del heno*. Esta afección, bastante frecuente en algunos países, ataca al principio del estío á las personas predispuestas. Se caracteriza por fiebre y por una violenta inflamación catarral de la conjuntiva y de las vías aéreas. En la inmensa mayoría de los casos, la infección, que, según toda probabilidad, provoca el catarro conjuntival, se transporta desde el exterior sobre la conjuntiva; hay, empero, otros casos en que una materia tóxica que circula con la sangre llega á ser la causa de la inflamación de la conjuntiva. Esto sucede principalmente en el caso en que el catarro conjuntival acompaña al sarampión y que constituye muy frecuentemente el primer síntoma apreciable. Esta forma, bajo el nombre de conjuntivitis exantemática, se tratará después al detalle (véase § 21).

El catarro ¿es contagioso? Los casos acompañados de abundante secreción son probablemente infecciosos; sin embargo, preciso es reconocer que, por regla general, los experimentos de infección, por transporte de la materia segregada, de un ojo enfermo sobre uno sano, no han dado resultado *(Piringer)*, de lo cual he podido convencerme por mí mismo después de repetidos ensayos.

Á veces sucede que se encuentran casos de catarro conjuntival agudo cuya forma clínica se separa de la que hemos expuesto más arriba; se les describe como variedades particulares del catarro. Á éstas pertenecen los casos en que se observan los *folículos*, y que se describirán

---

(1) σύνδεσμος, ligamento.

con más detalles en el § 10. El *catarro vesiculoso* representa una segunda variedad de catarro. La conjuntiva del tarso está cubierta de un número considerable de pequeñísimas prominencias, que se parecen á granos de arena extendidos sobre una lámina de vidrio humedecida *(Arlt)*. Este aspecto resulta de pequeños relieves vesiculares producidos por el líquido que ha levantado las capas superficiales del epitelio. Una tercera variedad es la que lleva el nombre de forma *pustulosa*. Sobre la conjuntiva bulbar se encuentran con frecuencia, en las inmediaciones del borde corneano, relieves aplanados, cuya superficie se ulcera por supuración. Así, sobre una base un poco prominente, se forman úlceras grises ó amarillas del grueso de un grano de mijo y aún más. Estas úlceras tienen mucha analogía con las eflorescencias de la conjuntivitis linfática (veáse § 18). La distinción entre la forma pustulosa del catarro y la conjuntivitis linfática consiste en que, en la forma pustulosa, se observan los fenómenos de inflamación catarral sobre la conjuntiva palpebral y en el fondo de saco, en tanto que, en la conjuntivitis linfática, estas regiones no participan sino muy poco ó nada de la inflamación. Muchos autores consideran la forma pustulosa como una forma mixta de conjuntivitis catarral y de conjuntivitis linfática. En la práctica, el tratamiento debe tenerse en cuenta, de tal suerte que, al principio de la enfermedad, es de ordinario por la cauterización con el nitrato de plata en disolución como mejores resultados se obtienen, en tanto que, después, cuando han cesado los fenómenos inflamatorios más pronunciados, los calomelanos prestan mejores servicios.

Las tres variedades de catarro que acabamos de citar se encuentran principalmente en los niños y los jóvenes. Sólo excepcionalmente se observan en los adultos; por el contrario, en estos últimos se encuentra mucho más frecuentemente la úlcera catarral de la córnea en forma de semicírculo, que muy rara vez se observa en los niños. Sobre el mismo ojo pueden presentarse muchas úlceras situadas en diferentes puntos alrededor de la córnea, y cuando se hacen confluentes, llegan á formar una úlcera única, anular, abrazando todo el perímetro de la córnea. La opacidad que deja después de la cicatrización esta úlcera anular presenta mucha semejanza con el arco senil de la córnea (véase § 29). En el caso en que semejante úlcera haya invadido las capas profundas, se han observado á veces consecuencias muy molestas, principalmente una ectasia permanente de la córnea. En efecto; la córnea, adelgazada por el surco profundo que se extiende á lo largo de su borde, no siendo ya susceptible de resistir la presión intraocular, se ectasía en totalidad. Entonces toda la región corneana encerrada en el anillo forma relieve sobre las partes marginales de la córnea á la manera que un vidrio de reloj.

Nuestro remedio por excelencia contra el catarro, el nitrato de plata, fué, en el siglo último, introducido por *Saint-Ives* en la Terapéutica contra las inflamaciones de la conjuntiva. Sin embargo, durante el siglo actual se ha generalizado su aplicación. Sentíase cierto legítimo temor de introducir en un ojo violentamente inflamado un líquido tan irritante como la disolución de nitrato argéntico. En efecto; esta disolución provoca en un ojo perfectamente sano una fuerte irritación conjuntival, y no es difícil, repitiendo la aplicación, producir un catarro artificial. ¿Por qué, pues, obra esta disolución tan favorablemente contra el catarro de la conjuntiva? La delgada capa de color blanco-azulado que tapiza la conjuntiva inmediatamente después de la aplicación de la disolución que nos ocupa, procede de que la albúmina de las células de las capas superficiales del epitelio se coagula bajo la influencia del nitrato de plata; estas capas se hacen opacas y se mortifican. La escara obra como un cuerpo irritante que aumenta la hiperhemia preexistente. Ésta no sólo produce un aumento de los síntomas subjetivos (exacerbación), sino que determina además la producción bajo la escara de una exudación que la desprende y la elimina. Créese que este derrame podría tener por resultado vaciar los vasos y disminuir consecutivamente la hiperhemia. Si estuviese comprobado que los micro-organismos son la causa del catarro, quizás podría encontrarse una explicación más satisfactoria de la acción del nitrato de plata, admitiendo que los micro-organismos que existen en las capas superficiales del epitelio son destruídos al mismo tiempo que las células epiteliales por la disolución argéntica, y por último, eliminados.

La disolución de nitrato de plata tiene grandes aplicaciones, no sólo en el catarro, sino también en otras muchas afecciones conjuntivales, por lo cual es indispensable conocer los preceptos siguientes. Muchos médicos emplean disoluciones más ó menos fuertes, según el efecto que desean obtener. Sin embargo, la disolución al 2 por 100 puede bastar siempre, puesto que es posible hacer más ó menos eficaz la acción del medicamento, tocando el punto enfermo con más ó menos intensidad. Nunca, jamás conviene cauterizar por la noche, porque, quedando cerrados los párpados después de la cauterización, durante el sueño toda la masa segregada quedaría retenida en el fondo de saco conjuntival. Por el mismo motivo, no debe aplicarse ningún vendaje inmediatamente después de la cauterización. La presencia de úlceras en la córnea no constituye una contraindicación para el uso del nitrato de plata; al contrario, la indicación subsiste siempre en el caso en que estas úlceras sean de naturaleza catarral. Solamente, y aquí más que en ningún otro caso, conviene cuidar de impedir que el cáustico se ponga en contacto con la córnea. Si se prolonga mucho tiempo (meses y años) la aplicación

del nitrato de plata sobre la conjuntiva, esta membrana adquiere poco á poco un tinte gris-sucio que no desaparece ya; es el fenómeno que se llama argirosis ó argiria (1); es debido á que la plata se deposita, para no desaparecer, en el tejido conjuntivo (en las fibras elásticas) bajo la forma de óxido y de albuminato de plata. La instilación prolongada de la disolución de nitrato argéntico provoca más fácilmente aún la argirosis que la cauterización por medio del pincel, puesto que, en este caso, el excedente de la disolución no se neutraliza por el lavado, sino que permanece en el saco conjuntival. Idéntica coloración de la conjuntiva se observa cuando — por ejemplo en muchos obreros que trabajan la plata — la conjuntiva está constantemente expuesta al polvo que del metal se desprende.

También se emplea en el catarro conjuntival, así como en otras afecciones de la conjuntiva, el acetato de plomo, ya como astringente, ya como cáustico ligero, ora en disolución, en compresas, instilaciones, embrocaciones, ora bajo la forma de pomada. Mientras la córnea está intacta, el medicamento no presenta inconvenientes; pero desde que hay una pérdida de sustancia (úlcera) en la córnea, la aplicación prolongada del plomo produce en el punto ulcerado una mancha blanca brillante que constituye una opacidad córnea muy deforme. Esta mancha, llamada *incrustación plúmbica,* es debida á la impregnación del tejido de la córnea por la sal de plomo, y es difícil ó imposible hacerla desaparecer. Por este motivo prefiero, por regla general, usar lo menos posible el acetato de plomo para el tratamiento de las enfermedades de la conjuntiva, con tanta más razón, puesto que se dispone de otros medios que logran el mismo objeto, sin correr iguales peligros.

En cuanto sea posible, debe evitarse la aplicación de vendaje alguno sobre los ojos afectos de catarro ó de cualquiera otra afección acompañada de una secreción abundante, porque de este modo se evita el libre derrame de las materias segregadas.

b) Conjuntivitis catarral crónica.

§ 9.º Síntomas. — En el catarro conjuntival crónico, las alteraciones *objetivas* son, en su conjunto, poco acentuadas. La conjuntiva no está sino moderadamente inyectada al nivel del tarso, ó más bien del fondo de saco. Está lisa y no abultada; sólo en los casos antiguos sobreviene la hipertrofia y estado aterciopelado de la conjuntiva. La secreción es poco abundante y se manifiesta sobre todo por la aglu-

---

(1) ἄργυρος, plata.

tinación de los párpados por la mañana. La secreción blanca que se encuentra con frecuencia en los ángulos palpebrales procede de que, á consecuencia del continuo parpadeo, el líquido lagrimal, mezclado á la secreción de las glándulas de *Meibomio,* produce una especie de emulsión blanda. La humedad permanente de la piel en este sitio provoca la formación de excoriaciones. En muchos casos, la secreción parece más bien disminuída que aumentada. En virtud del débil grado ó de la falta de aumento de la secreción, muchos autores consideran estas afecciones, no como catarros, sino como simples hiperhemias de la conjuntiva.

Por la poca significación de los síntomas objetivos, es preciso conceder cierta importancia á las quejas del paciente. Porque los *síntomas subjetivos* son muchas veces tan característicos que bastan por sí solos para establecer el diagnóstico. Habitualmente las sensaciones desagradables son más fuertes por la noche. El peso de los párpados, apenas sensible durante el día, es de tal modo considerable por la noche, que los enfermos con dificultad pueden tener los ojos abiertos; están como abrumados por el sueño. La secreción poco abundante, que permanece en el fondo de saco conjuntival bajo la forma de filamentos mucosos, produce la desagradable sensación de un cuerpo extraño, absolutamente lo mismo que si hubiese en el ojo un grano de arena. En el caso en que estos filamentos mucosos se depositen sobre la córnea, la visión se altera, ó bien la llama de una bujía aparece rodeada de anillos irisados. Además, el paciente se queja de sensaciones penosas de diversa índole, tales como quemaduras y prurito, turbación á la luz, los ojos se fatigan pronto por el trabajo, parpadeo frecuente, etc., etc. Por la mañana, los párpados aparecen un poco pegados, ó bien se encuentra un pequeño depósito amarillento de secreción desecada en el ángulo interno del ojo. En otros casos, hay una desagradable sensación de sequedad en los ojos, que no se abren sino con dificultad. Este estado da al paciente la impresión de que sus párpados desecados están pegados al globo ocular (catarro seco). La intensidad de estas diversas sensaciones no guarda relación determinada con los síntomas objetivos. En efecto; en muchas personas se ve la conjuntiva fuertemente inyectada, sin que se quejen á nadie de nada; en tanto que en otras, que molestan al médico á fuerza de quejarse, es muy frecuente que no pueda observarse sino difícilmente algún cambio en la conjuntiva.

Marcha. — La conjuntivitis crónica es una de las afecciones oculares más frecuentes, y ataca de preferencia á los adultos, y principalmente á las personas de cierta edad. En los viejos es casi la regla encontrar un ligero grado de conjuntivitis catarral crónica, que se designa con el nombre de catarro senil. La duración de la conjuntivitis

crónica es de ordinario larga; muchas personas la padecen una gran parte de la vida.

La enfermedad puede acarrear complicaciones que producen alteraciones parcialmente irreparables. Una de las más frecuentes es la inflamación del borde palpebral — blefaritis — causada por la humectación constante de los bordes palpebrales, y provocada por la abundancia de la secreción lagrimal. Por el derrame de las lágrimas es también por lo que la piel del párpado inferior se pone, ya eczematosa ó ya rígida y se contrae de tal modo que su borde libre no se aplica exactamente sobre el bulbo. Ocurre que el punto lagrimal no desagua en el lago lagrimal, y esto impide que las lágrimas lleguen al saco. De esta manera, el lagrimeo es más abundante y obra desfavorablemente sobre el estado de la piel. Así se establece un círculo vicioso que produce una caída cada vez más acentuada del párpado inferior, y por último un ectropión. Esta terminación está además favorecida por el hecho de que el paciente, enjugándose las lágrimas que con frecuencia corren á lo largo de las mejillas, ejecuta, con el pañuelo, siempre iguales rozamientos de arriba abajo y favorece de este modo el descenso del párpado inferior. Cuando la retracción provocada por la epífora se opera más bien en sentido horizontal, se desarrolla un blefarofimosis. En fin, el catarro da origen muchas veces á pequeñas úlceras de la córnea.

Etiología. — Las causas del catarro crónico son: 1.º, un catarro agudo previo que pasa al estado crónico en vez de curar completamente; 2.º, en general, influencias perniciosas de diversa índole. Á estas influencias corresponde ante todo una atmósfera viciada, corrompida por el humo del tabaco, por el polvo, por el calor, por la presencia de muchas personas, etc., etc. Los obreros, en las fábricas donde hay mucho polvo; los camareros, en los cafés donde se fuma mucho, etc., sufren muy frecuentemente catarros conjuntivales. Las vigilias prolongadas, las noches sin dormir, el uso inmoderado de bebidas espirituosas predisponen igualmente á padecerle. Las personas que sufren ya catarro crónico se encuentran peor, después de haber estado expuestas á la acción de una ú otra de estas causas, por ejemplo después de una velada en un teatro ó en un sitio lleno de humo. La acción prolongada del viento y de un tiempo desapacible provoca con frecuencia un catarro en los campesinos y en los cocheros, etc., etc. Por este motivo, los ojos muy prominentes (á flor de cabeza), ó aquellos cuyos párpados son muy cortos (lagoftalmos) son muchas veces atacados de catarro porque están muy poco protegidos contra la influencia del aire. La acción que el contacto permanente del aire ejerce sobre la conjuntiva se observa muy bien en el ectropión, donde la conjuntiva del tarso, puesta al descubierto, está muy roja, hipertro-

fiada, vellosa y aun arrugada. La conjuntiva soporta con igual dificultad el estar privada de aire, como el estar constantemente expuesta. Por este motivo un vendaje sostenido durante mucho tiempo sobre el ojo provoca el desarrollo de un catarro crónico; 3.º, los esfuerzos excesivos del ojo, sobre todo en los hipermétropes y los astigmates, pueden tener como consecuencia el desarrollo de un catarro; 4.º, las injurias locales. Á éstas corresponde la irritación de la conjuntiva por la presencia de cuerpos extraños en el fondo de saco conjuntival, y en un sentido más amplio de la palabra, contando con las pestañas dirigidas hacia el ojo. En la mayor parte de los casos, la causa local depende de otra afección del ojo, cuyo catarro no es más que una complicación; tales son, por ejemplo, la blefaritis ó los infartos de las glándulas de *Meibomio*. El éxtasis lagrimal, dependiente de una blenorrea del saco lagrimal ó de la inmersión defectuosa de los puntos lagrimales en el conducto del mismo nombre, es una causa muy frecuente de catarro. Así, en el unilateral jamás debe olvidarse el examinar las vías lagrimales. Los catarros producidos por causas locales se diferencian de los provocados por causas generales en que muy frecuentemente son unilaterales, en tanto que los últimos es natural que afecten simultáneamente ambos ojos.

Tratamiento.—Es evidente que el tratamiento debe dirigirse sobre todo al elemento causal, regularizando el género de vida en general, en cuanto sea compatible con la profesión del paciente, y separando toda clase de causas locales abonadas para producir el catarro, etc., etc. Para el tratamiento del catarro crónico, como para el catarro agudo, el primer medicamento á que conviene recurrir es el nitrato de plata. Se le aplica por medio del pincel (en solución al 2 por 100), ó en instilación (en solución á $^1/_4$-$^1/_2$ por 100). No se usa más que en el caso en que el catarro va acompañado de una abundante secreciór y de relajación de la conjuntiva. En efecto; no es raro que en el curso de un catarro crónico se presenten brotes de catarro agudo. También se emplea el nitrato de plata cuando la conjuntiva está ya hipertrofiada.

Excepción hecha de estos casos, se utilizan los colirios astringentes, que el enfermo puede instilar por sí mismo. Los más usados son el colirio astringente amarillo (1) y el láudano de *Sydenham*. Estos dos medicamentos no se prescriben habitualmente puros, sino adicionados con una cantidad igual de agua. En seguida la piedra divina y el sul-

---

(1) Este colirio, llamado también agua de Horst, no es oficinal hoy en la mayor parte de los países; sin embargo, presta señalados servicios en muchos casos en que no puede reemplazarse por ningún otro. Según

fato de zinc, ambos en disolución al ½-1 por 100; en fin, el alumbre, el tanino, el ácido bórico y otros astringentes.

El orden en que estos colirios quedan apuntados indica casi la graduación descendente desde el más fuerte al más débil. Se les instilará una ó dos veces por día, pero nunca por la noche. He citado tan crecido número porque siempre conviene tener donde elegir para poder alternar durante la excesiva duración del catarro. En efecto; todo medicamento empleado mucho tiempo pierde de su actividad, porque la conjuntiva se habitúa á él. Contra la aglutinación de los párpados, así como contra toda clase de excoriaciones, se usa la pomada de precipitado blanco (½-1 por 100) en untura por la noche, antes de acostarse, sobre los párpados cerrados.

c) Conjuntivitis folicular.

§ 10. El catarro folicular está caracterizado por la presencia de los folículos. Son pequeñas granulaciones (del grueso de una cabeza de alfiler) redondas, que se encuentran en el fondo de saco conjuntival. Tienen un aspecto pálido y translúcido y elevan la conjuntiva bajo la forma de pequeñas eminencias. Á veces están aislados, otras son bastante numerosos y colocados en serie, como las cuentas de un rosario. El examen microscópico nos enseña que los folículos, lo mismo que lo que se llama granulaciones tracomatosas, están constituídos por una acumulación circunscrita de tejido adenoide (*fig. 21, T*).

Los folículos se observan más frecuentemente en los individuos jóvenes, y pueden acompañar tanto al catarro agudo como al crónico. Tienen importancia en el sentido de que su presencia presagia una larga duración de la enfermedad. En los casos crónicos, los folículos quedan durante años en la conjuntiva. Por último, desaparecen sin dejar señales de su existencia. No obstante su duración, el pronóstico de la afección es favorable, puesto que cura sin consecuencia molesta. Por este carácter se distingue el catarro folicular del tracoma, que se le

---

la nueva (séptima) edición de la Farmacopea austriaca, que se puso en vigor el 1.º de Enero de 1890, debe prepararsele del modo siguiente:

Ammonii chlorati.	0,5	gramos.
Zinci sulphurici.	1,25	—
Solve in aquæ distillatæ..	200,00	—
Adde camphoræ.	0,4	—
Solutæ in spirit. vini dil.	20,00	—
Croci..	0,1	—

Digere per 24 horas sæpius, agitando, filtra.

El colirio de *Romershausen*, que también se emplea mucho en el catarro crónico, se compone de una mezcla de tintura y agua de hinojo.

parece mucho, pero que conduce siempre á alteraciones permanentes de la conjuntiva.

La *etiología* del catarro folicular es desconocida hasta hoy. Según unos, la causa sería de naturaleza infecciosa, miasmática según otros (el aire viciado). Sin embargo, ni unos ni otros se encuentran en condiciones de apoyar su opinión en pruebas suficientes. En las escuelas es donde con más frecuencia se observa la enfermedad, lo mismo que en los pensionistas, etc., donde muchos niños son atacados á la vez. En muchos de ellos la afección existe bajo una forma latente; no obstante el considerable número de folículos, la conjuntiva queda pálida y no es asiento de ninguna sensación hasta el punto de que no se descubre la enfermedad sino con motivo de un examen médico.

El tratamiento es el mismo que el habitualmente usado contra el catarro conjuntival. Tiene por efecto hacer desaparecer los fenómenos inflamatorios conjuntivales y la molestia que determinan; pero, á pesar del tratamiento, los folículos persisten de ordinario de un modo tenaz. Para hacerles desaparecer, lo mejor es introducir en el fondo de saco una pomada plúmbica (acetato de plomo, 0,1 - 0,2 gramos en 5 de manteca). Pero no conviene olvidar que la presencia de úlceras córneas constituye una contraindicación formal del empleo de cualquier pomada de este género. En los casos en que los folículos no producen ninguna molestia, prefiero abstenerme de todo tratamiento. Como en general para todo catarro, se aconseja muy especialmente la permanencia en un aire fresco y puro.

II. — Conjuntivitis crupal ó membranosa

§ 11. Síntomas y marcha. — La inflamación empieza por los síntomas de una violenta oftalmía catarral. Estos síntomas llegan en algunos días á un grado de intensidad que habitualmente no adquieren en el catarro. Los párpados se edematizan; la conjuntiva se enrojece y se inflama, principalmente en el fondo de saco; en fin, sobreviene una abundante secreción moco-purulenta. Desde que la inflamación ha llegado á este punto, se ve aparecer, sólo sobre la conjuntiva del tarso, ó también sobre la del fondo de saco, una membrana de un color blanco-grisáceo: es la membrana crupal que caracteriza la enfermedad. Aunque se adhiere bastante íntimamente á la superficie de la conjuntiva, puede, sin embargo, desprenderse con una pinza. Entonces se encuentra, bajo la membrana crupal, la conjuntiva muy roja, hinchada, y sangrando con facilidad, aunque no revela notable pérdida de sustancia. Esta particularidad demuestra que la membrana se ha formado en la superficie de la conjuntiva y no interesa las

capas profundas, á diferencia de lo que sucede en la difteria de la conjuntiva. Transcurridos uno ó dos septenarios, las membranas desaparecen poco á poco, y el ojo presenta entonces los signos de un catarro simple violento que, habitualmente, desaparece de un modo espontáneo al cabo de una ó dos semanas. Generalmente la enfermedad termina por la curación completa. Sólo en casos muy raros llega á ser tan violenta la inflamación que la conjuntiva bulbar se cubre de membranas crupales; en este caso se observan, como complicación, úlceras de la córnea.

Según su evolución, la conjuntivitis crupal no parece ser otra cosa que una forma particularmente violenta del catarro. En efecto; en los catarros muy agudos, se ve con frecuencia coagularse la abundante secreción al contacto del aire, de manera que puede retirarse del saco conjuntival bajo la forma de gruesos copos aglutinados. Si la secreción es más rica en fibrina, y por lo tanto más coagulable, se produce este fenómeno desde que aparece en la superficie de la mucosa; de este modo se forma la membrana crupal. Cuando se la desprende, es reemplazada por una nueva secreción que cubre la superficie, de manera que en el sitio ocupado por la membrana desprendida aparece en seguida otra. El examen microscópico demuestra, en efecto, que la membrana crupal está formada por una red fibrilar de fibrina, en que están encerrados los glóbulos de pus y algunas células epiteliales de la conjuntiva.

La conjuntivitis crupal es una enfermedad de la infancia. Las causas son probablemente las mismas que las del catarro conjuntival agudo. No tiene analogía alguna con el crup de la laringe, del cual sólo conserva el aspecto exterior, sobre todo la formación de membranas exudativas superficiales.

Tratamiento. — En tanto que la conjuntiva esté cubierta por una membrana, conviene abstenerse de todo tratamiento activo. En efecto; el tocar la conjuntiva con la disolución de nitrato de plata no serviría más que para favorecer la formación de las membranas; desprendiéndolas no se consigue mejor objeto, puesto que se forman en seguida de nuevo. Limítese, pues, durante este estado la intervención terapéutica á sostener limpio el ojo lavándole con líquidos antisépticos (por ejemplo, una disolución de sublimado al 1 por 5.000). Cuando, después de la eliminación completa de las membranas, no queda más que un catarro simple intenso, se le trata según las reglas establecidas para el tratamiento de esta última afección.

Se conocen algunos casos de conjuntivitis crupal en que las membranas persistieron durante meses, reproduciéndose de un modo constante (*Hulme, Arlt*). Membranas análogas á las que se observan en la

conjuntivitis crupal se presentan á veces también en otras enfermedades de la conjuntiva. Así es, por ejemplo, como se producen membranas exudativas superficiales tocando muy fuertemente ó con excesiva frecuencia la conjuntiva con la disolución de nitrato de plata. Á veces se encuentran también idénticas membranas en la blenorrea aguda (sobre todo en la de los recién nacidos) y en el pénfigo de la conjuntiva; en el herpes iris de la conjuntiva, afección que rara vez se observa; estas membranas constituyen un síntoma completamente característico.

III. — Conjuntivitis blenorrágica

§ 12. La blenorrea aguda (1) es una inflamación aguda de la conjuntiva que resulta de una infección producida por el virus gonorreico, y cuya secreción abundante y purulenta es igualmente infecciosa. Los agentes conductores ó vectores de la materia infecciosa son los microorganismos, los gonococos descubiertos por *Neisser*. Llevan este nombre porque se les encuentra también en la secreción gonorreica. Los gonococos se encuentran tanto en las capas superficiales de la conjuntiva como en el pus segregado por esta membrana. Con frecuencia aparecen dispuestos de dos en dos como los diplococos, y, por regla general, reunidos en colonias. La figura 18 representa una preparación de la secreción de una blenorrea aguda. En esta preparación se ven los grupos ya libres *a*, ya sobre ó en las células que están, ora en los corpúsculos de pus *b*, ora en las células epiteliales descamadas *c*.

La blenorrea aguda ataca tanto á los adultos como á los niños recién nacidos: blenorrea de los adultos y blenorrea de los recién nacidos.

a) Blenorrea aguda de los adultos (conjuntivitis gonorreica).

Síntomas y marcha. — Cuando tiene lugar la infección, estalla la enfermedad después de cierto período de incubación, que varía desde algunas horas hasta tres días, según la intensidad de la infección. Los párpados se ponen rojos, calientes y fuertemente edematosos, muchas veces hasta el punto de que el paciente es incapaz de abrirlos, y el médico mismo halla dificultad para separarlos lo bastante con el fin de examinar la córnea. La conjuntiva de los párpados y del fondo de saco

---

(1) βλέννα, moco; ρέω, corro.

está muy inyectada é hinchada. La tumefacción, á diferencia de la del catarro, es producida por una abundante infiltración de la conjuntiva por un exudado, de manera que está turgente y, en vez de lisa, ofrece un aspecto granuloso abollonado. La conjuntiva bulbar presenta la misma hinchazón, que suspende bruscamente su marcha al nivel del borde de la córnea, de manera que representa una especie de muralla elevada alrededor de este órgano: *quemosis*. La secreción producida por la conjuntiva tiene el aspecto de la serosidad sanguínea, es decir, de un suero rojo por la adición de un poco de sangre en que sobrenadan algunos copos aislados de pus. El ojo está extraordinariamente sensible al tacto, la glándula linfática preauricular tumefacta, y el enfermo tiene fiebre ligera.

FIGURA 18. — Secreción de la blenorrea aguda con gonococos.

Habitualmente son necesarios dos ó tres días para que la afección alcance el grado que acabo de describir; en este estado permanece durante otros dos ó tres días. Este período se designa con el nombre de primer estadio ó estadio de *infiltración*. Á éste sigue un segundo, el de la *piorrea*. Entonces los párpados se deshinchan gradualmente, lo cual se conoce sobre todo en que se pliegan de nuevo, y la tumefacción de la conjuntiva se modera poco á poco. Al mismo tiempo se establece una secreción purulenta muy abundante, que fluye sin cesar entre los párpados; de aquí el nombre de piorrea, derrame de pus. Después, la conjuntiva se deshincha cada vez más y, en muchos casos, vuelve gradualmente á su estado normal al cabo de cuatro á seis semanas. Sin embargo, muy frecuentemente persiste un estado inflamatorio crónico, que constituye el tercer estadio de la enfermedad y que se designa con el nombre de estadio de la *blenorrea crónica*. En este período no están tumefactos los párpados. Solamente la conjuntiva está roja é hiper-

trofiada, principalmente sobre el tarso, donde la superficie parece desigual, granulosa y vellosa. La conjuntiva del fondo de saco forma un rodete turgente; la parte que sufre menos alteraciones es la conjuntiva bulbar, que está simplemente hiperhemiada.

La descripción que antecede corresponde á los casos de mediana intensidad, que son los que con más frecuencia se presentan. Además, se observan otros que son, ya más benignos, ya más graves, y que se apartan algo de la marcha de los primeros. En los casos leves, que comúnmente se llaman *blenorrea subaguda,* todos los fenómenos inflamatorios son más benignos y las alteraciones interesan especialmente la conjuntiva palpebral. Por la simple inspección, los casos de esta especie se distinguen muy difícilmente de algunos catarros intensos. Entonces el diagnóstico puede establecerse con seguridad por el examen microscópico de la secreción; en efecto, así se adquiere la certidumbre de si la secreción contiene ó no contiene gonococos.

En los casos más graves, la infiltración de la conjuntiva es tan intensa, que en algunos puntos no aparece roja, sino gris-amarillenta. Este aspecto depende de que, como en la afección diftérica de la conjuntiva, los vasos están comprimidos por la abundancia del exudado, y la conjuntiva queda exangüe. En todo el contorno de la córnea, la conjuntiva forma un rodete muy tenso, de un rojo grisáceo. Entonces la superficie de la conjuntiva se encuentra también muchas veces cubierta de un exudado coagulado bajo la forma de membrana crupal.

La complicación más temible de la blenorrea aguda es la *afección de la córnea* que, en muchos casos, es origen de una ceguera irremediable. Primero toda la córnea se pone superficialmente mate y se cubre de una ligera mancha difusa. Después se observan infiltraciones circunscritas de color gris, que en seguida se torna amarillo y degeneran en úlceras. Estas infiltraciones pueden asentarse sobre el borde de la córnea y determinan rápidamente la perforación. Ésta es, después de todo, una terminación relativamente favorable, puesto que, después de la perforación, la infiltración purulenta de la córnea se detiene muchas veces, y de esta manera puede conservarse una parte de ella. Pero puede suceder también que las infiltraciones marginales de la córnea se hagan rápidamente confluentes y formen un anillo amarillento que rodee por completo este órgano (absceso anular). En este caso la córnea está perdida, porque este anillo invade muy pronto todo el órgano y le destruye. Otras veces el centro de la córnea es el primero que sufre la abertura purulenta, á la manera del absceso corneano típico (véase § 37). En una forma particular y rara de la afección de la córnea, la marcha del proceso es tal que, sin oscurecerse de una manera aparente, la córnea se funde como un trozo de hielo al sol, hasta eliminarse por completo, excepto un ligero trozo del borde. De uno ó de otro modo, la

córnea se destruye en parte ó en totalidad, y se forman cicatrices con enclavamiento del iris ó se declara una panoftalmía. Pero como se observan estas circunstancias en virtud de toda destrucción de la córnea, cualquiera que sea su causa, las examinaremos detalladamente en el capítulo correspondiente á estas enfermedades.

Puede llegar á verse invadida la córnea tanto más pronto, cuanto más grave es la blenorrea, y, sobre todo, cuanto más activa sea la parte que la inflamación tome sobre la conjuntiva bulbar. En los casos más graves, con quemosis muy extenso, la córnea está afectada siempre, y muchas veces se pierde irremisiblemente. En los casos de mediana intensidad, en que la turgencia quemótica de la conjuntiva es menos pronunciada, y sobre todo menos densa, se logra con frecuencia conservar la córnea en parte ó en totalidad, porque no existen sino úlceras poco extensas, aunque lleguen hasta la perforación. En los casos más ligeros, en que el proceso inflamatorio se limita á la conjuntiva palpebral, la córnea corre en general poco peligro de ser invadida.

La córnea se afecta con tanta mayor rapidez cuanto más intenso es el carácter de la inflamación. En los casos graves, se afecta ya desde el segundo ó tercer día. Á veces comienza la córnea á ulcerarse más tarde, aun cuando la blenorrea haya entrado en pleno período regresivo. Estas afecciones tardías de la córnea son poco peligrosas, porque muchas veces puede suspenderse fácilmente su desarrollo.

Lo que antecede demuestra que el *pronóstico* de la enfermedad depende en definitiva del estado de la córnea. Este mismo estado es diferente según el grado de intensidad de la inflamación de la conjuntiva bulbar, que puede servir de base al pronóstico.

Etiología. — La blenorrea aguda se desarrolla exclusivamente por infección. El virus puede ser directamente transportado desde las partes genitales al ojo. Esto ocurre con mucha frecuencia por los mismos blenorrágicos (hombre ó mujer) que, después de haber tocado las partes genitales, se llevan á los ojos los dedos contaminados. La infección también puede proceder de un ojo blenorreico. Así, por ejemplo, cuando uno de los dos ojos está enfermo y supura abundantemente, la materia segregada puede ser transportada al otro ojo, é infectarle. Un individuo cuyos ojos padecen blenorrea puede también infectar á las personas que le cuidan ó que habitan con él, hasta el punto de que á veces se ve á toda una familia atacada de esta peligrosa afección.

Tratamiento. — Con cuidados *profilácticos* apropiados puede prevenirse la infección blenorreica aguda, y es preciso tratar de hacerlo con tanto más esmero, cuanto que una vez atacado el ojo es casi imposible evitar una funesta terminación. Es deber del médico llamar la

atención de todo hombre atacado de blenorragia y de toda mujer afectada de flores blancas sobre el peligro de la infección y recomendarles la limpieza más escrupulosa. Si uno de los ojos está ya atacado por la blenorrea aguda, es preciso procurar que no se infecte el otro, así como evitar la transmisión de la enfermedad á las personas que rodean al enfermo.

El mejor procedimiento para proteger el ojo no infectado es aplicar un vendaje de la manera siguiente: se empieza por cerrar la abertura palpebral por medio de algunos vendoletes estrechos de tafetán inglés, verticalmente colocados. En seguida, con algodón en rama se llena el hueco ocular y se cubre todo con una compresa untada con emplasto aglutinante que se procura adherir con cuidado circularmente sobre los bordes de la órbita. Para obtener mejor adherencia, pueden embadurnarse con colodión los bordes de la compresa y la piel circunvecina. Para preservar de la infección á las personas que rodean al enfermo, debe recomendarse á éste, así como á los que le cuidan, la más exquisita limpieza: lavarse las manos después de cualquier contacto con el ojo enfermo, destrucción, de preferencia por el fuego, de todos los materiales de cura del ojo (compresas, algodón, etc., etc.) (1).

El *tratamiento* de la afección misma consiste principalmente en separar con mucha frecuencia y con mucho esmero la secreción abundante que de los ojos se derrama. Para esto se hace uso de una solución antiséptica ligera (disolución de sublimado 1 : 4000 ó de permanganato de potasa). Cuando la hinchazón de los párpados no consiente abrir convenientemente el ojo y se haga, por esto, imposible sostener su limpieza, debe ampliarse la abertura palpebral seccionando el ángulo externo del ojo con un corte de tijera (cantoplastia, § 169). Esta incisión obra además favorablemente disminuyendo la presión que ejerce sobre el bulbo ocular el excesivo abultamiento de los párpados.

En el primer estadio de la enfermedad, se combate la inflamación con la aplicación de compresas frías ó heladas y sanguijuelas (6-10) colocadas en la sien. Durante el segundo estadio, el mejor medio de

---

(1) En una velada científica en casa del Dr. Osío, le vimos presentar entre otros útiles instrumentos uno muy sencillo que llena á maravilla ese objeto. El Dr. Osío dijo: «Aquí tenéis este bien sencillo aparatito, una especie de escudo del ojo (*shield* lo llaman los ingleses), y es únicamente en las clínicas de Inglaterra donde lo he visto emplear para proteger un ojo de la infección del congénere. Como veis, es un vidrio de reloj engastado en una tela de suave cautchuc que se fija alrededor del ojo con colodión. Así se impide la inoculación, EL ENFERMO PUEDE VER con un ojo, y sin necesidad de quitar los vendajes que se emplean, el médico puede observar si la afección se ha propagado ó no. Es esto una cosa útil; me extraña que sea tan poco conocida, y experimento un verdadero placer en dárosla á conocer.» — *Nota del traductor.*

hacer desaparecer rápidamente la hinchazón conjuntival y la secreción abundante es la cauterización de la conjuntiva por medio del nitrato de plata. No se comenzará la cauterización antes de que la hinchazón y tensión de la conjuntiva hayan llegado á cierto estado de blandura, al alivio de esta membrana; es necesario que no haya ni depósito membranoso, ni puntos atacados de infiltración gris. Para cauterizar se hace uso de una disolución al 2 por 100 que se aplica extensamente, y en tanto que es abundante la secreción, se ha menester cauterizar dos veces por día. La presencia de úlceras en la córnea no constituye contraindicación al empleo del nitrato de plata (1).

Tan luego como llega el tercer estadio, en que los fenómenos inflamatorios y la secreción casi han desaparecido y no hay que combatir más que la hipertrofia de la conjuntiva, se sustituye la solución argéntica por el sulfato de cobre. He aquí como se procede: se redondea y se pule la extremidad de un cristal de sulfato de cobre (lapicero de sulfato de cobre ó de vitriolo azul), y se toca una ó muchas veces la conjuntiva del párpado previamente vuelto. La cauterización por el sulfato de cobre es así más enérgica que la del nitrato de plata, y, por consiguiente, se consigue el objeto más rápidamente; pero este tratamiento no puede emplearse sino cuando la córnea está sana, ó bien cuando las úlceras de que pudiera ser asiento están en vías de cicatrización; en las ulceraciones frescas ó supurantes de la córnea conviene abstenerse.

El tratamiento de las complicaciones por parte de la córnea se practica según las reglas establecidas para el de la queratitis supurada (úlcera y abscesos de la córnea, §§ 36 y 38). En los casos muy graves, cualquier terapéutica es impotente para conservar la córnea, de suerte que conviene limitarse á prevenir las perniciosas consecuencias ulteriores de la destrucción de la córnea, tales como la panoftalmía y formación del estafiloma, procurando obtener una cicatriz plana.

En la actualidad, no hay duda de que la blenorrea es producida por el transporte directo del pus virulento sobre la conjuntiva. La opinión antigua, que explicaba la conexión entre la blenorragia y la oftalmía por una especie de metástasis de la blenorragia, no tiene ya partidarios. Sin embargo, en estos últimos tiempos, se han descrito

---

(1) Como muy bien dice el eminente oftalmólogo que traduzco, ha sido el remedio heroico en estos casos el nitrato de plata, y debe continuarse su empleo aunque haya úlceras en la córnea; pero no debe perderse de vista que el autor se refiere á toques hechos en la conjuntiva y no poniendo colirios de nitrato de plata *que la familia emplea*. El doctor Osío ha llamado mucho la atención sobre ese peligroso modo de emplear el colirio argéntico, á cuyo empleo imprudente atribuye muchas pérdidas de ojos. — *Nota del traductor*.

(*Ricord, Roosbrock, Haltennoff, Rückert, Armaignac,* y otros) casos en que una inflamación conjuntival leve era debida á la metástasis, casi de la misma manera que una blenorragia se complica á veces de flogosis articular ó de iritis.

La metástasis debe explicarse de la manera siguiente: el virus blenorrágico penetra en el torrente circulatorio y provoca una inflamación en aquellos órganos lejanos que tienen predisposiciones particulares para la absorción del virus. La conjuntivitis producida de este modo no tendrá el carácter de la blenorrea, pero sí el de una violenta inflamación catarral de la conjuntiva. En algunas ocasiones, es necesario ser extraordinariamente prudente, cuando se trata de establecer el diagnóstico de una conjuntivitis blenorrágica metastática, atendiendo á que, por la infección directa, por medio de la secreción blenorrágica, pueden presentarse casos ligeros de conjuntivitis, principalmente cuando el virus se encuentra atenuado por una ú otra circunstancia (véanse más adelante los experimentos de *Piringer*). Así como una blenorragia uretral puede, por metástasis, dar origen á una inflamación de la conjuntiva, recíprocamente se han observado casos de blenorrea conjuntival que, por vía metastática, han provocado inflamaciones articulares de naturaleza gonorreica (*Deutschmann*).

La secreción que contiene los gonococos es frecuentemente transportada al ojo por el intermedio de los dedos poco aseados. Sin embargo, á veces se observa un *transporte* directo del virus de la conjuntiva infectada sobre la conjuntiva sana, por ejemplo, cuando, en el momento de limpiar á un blenorrágico atacado en ambos ojos ó en los órganos genitales, una partícula de pus salta á los ojos del médico ó del enfermo. Por esto se ha abandonado en la mayor parte de las clínicas oftalmológicas el antiguo método de limpiar los ojos blenorrágicos por medio de la jeringa, porque era peligroso para el ojo de enfermo tanto como para el del ayudante. Además, los médicos, lo mismo que los enfermeros, deberán siempre, tratándose de semejantes enfermos, proveerse de anteojos (grandes anteojos incoloros en forma de concha). Si, á pesar de esta precaución, alguna partícula de secreción salta al ojo, es indispensable lavarse en seguida muy cuidadosamente, é instilar después unas gotas de la disolución de nitrato de plata al 2 por 100, y aplicar inmediatamente sobre el ojo, durante algunas horas, compresas frías.

He visto un caso, en que un enfermo, atacado de un ligero catarro ocular, se los lavaba con su orina (remedio vulgar corrientemente empleado en muchos países); y como tenía una blenorragia, no tardó en ser invadido por una blenorrea aguda. Se ha visto producirse el contagio por el empleo de otra práctica vulgar: la aplicación sobre los ojos de un fragmento de placenta procedente de una mujer blenorrágica.

Cuando uno de los dos ojos está ya infectado, el transporte del virus

sobre el sano tiene lugar muchas veces durante el sueño. La secreción del ojo enfermo corre al otro pasando sobre el dorso de la nariz. Además, la secreción puede transportarse del ojo blenorrágico al ojo sano con el dedo, el agua de lavarse, las esponjas, los pañuelos, etc., etc. Precisamente por esto conviene aplicar un vendaje protector sobre el ojo sano. Si se sospecha que ya se ha verificado la infección, puede ensayarse el prevenir la explosión de la enfermedad instilando una disolución de nitrato de plata al 2 por 100 antes de aplicar el vendaje. Si quiere permitirse al enfermo ver con el ojo cubierto, se practica en el centro del vendaje una abertura en la cual se coloca un vidrio de reloj.

Tampoco es raro observar la transmisión de la blenorrea de un ojo afecto á los de otras personas. Este accidente ocurre muchas veces en los niños que padecen la blenorrea de los recién nacidos y que infectan á su madre, á su nodriza, etc,, etc. En el Hospicio de niños abandonados de Viena, durante los años 1812 y 1813, se encontraron, de entre cien niños blenorreicos, más de quince nodrizas contaminadas. Una vez, he visto un niño atacado de blenorrea de los recién nacidos comunicar la enfermedad á toda su familia y sumirla en la mayor desventura. Es, pues, absolutamente indispensable muchísima prudencia y dar al público minuciosas y prolijas instrucciones.

Á veces se encuentra la blenorrea aguda en niñas de dos á diez años de edad, que padecen al mismo tiempo flujo vaginal (*Arlt*). En este caso se trata también de una infección por un catarro vaginal virulento, ó bien el derrame vaginal en estas niñas es un catarro benigno provocado por la escrofulosis, la anemia, etc., etc. En algunos casos, en que ha podido encontrarse el origen del flujo vaginal, las niñas adquirieron la enfermedad de su madre, ó de otras mujeres que les rodeaban, las cuales padecían un catarro virulento de la vagina y le transmitieron á las niñas por los lienzos, las esponjas, los baños, etcétera, etc. (*Hirschberg*). Otras veces, las niñas habían sido violadas por individuos atacados de blenorragia. Aquí se trataba, pues, de una verdadera blenorragia vaginal de las niñas, y por consiguiente en estos casos se encuentran gonococos en la secreción de la vagina lo mismo que en la de la conjuntiva (*Widmark*). Sin embargo, es ir demasiado lejos pretender, en todos los casos en que está infectada la conjuntiva, considerar el derrame vaginal de las niñas como verdaderamente blenorrágico. Me parece probable que un derrame vaginal, de naturaleza simplemente catarral, no virulento, es también susceptible de provocar una inflamación de la conjuntiva, que evoluciona con menor gravedad y reviste los caracteres de una blenorrea benigna (subaguda). Sólo examinando la secreción al microscopio, para saber si contiene gonococos, es como podría afirmarse si se trata ó no de una verdadera blenorrea.

Los interesantes experimentos de *Piringer*, que ha practicado intencionalmente muchas infecciones (con frecuencia en ojos de personas ya ciegas, que se pagaron al efecto), nos han dado á conocer la relación que existe entre la materia infecciosa y la oftalmía que provoca. Ha encontrado que el período de incubación es tanto más corto cuanto más violenta es la blenorragia de que procede el virus. El poder infeccioso de la secreción puede atenuarse por diferentes procedimientos, por ejemplo, diluyéndola en agua — diluída al centésimo, toda secreción es inactiva — ó bien por desecación. Si se deja secar la secreción sobre un lienzo, pierde su actividad al cabo de treinta y seis horas. Conservada como la vacuna, posee su virulencia durante sesenta horas. Á medida que la virulencia de la secreción infecciosa se debilita, el período de incubación se prolonga y la infección que provoca es mucho más benigna. Por consiguiente, los diferentes grados de blenorrea que se observan dependen de que el origen infeccioso produce una secreción de variable virulencia, y de que ésta esté además modificada por circunstancias particulares en que se produce la infección. Lo que demuestra la intensidad de la virulencia de la blenorrea aguda es la tumefacción de las glándulas linfáticas preauriculares; á veces, también, se ha visto á estas glándulas entrar en supuración (bubón preauricular).

La inflamación supurativa de la córnea, que tan frecuentemente complica la blenorrea, es muy verosímilmente debida á la infección de la córnea por la materia segregada que de un modo continuo la baña. Como la secreción se aglomera principalmente en el surco que se encuentra sobre el borde de la córnea, entre ésta y el quemosis conjuntival muy prominente, es el punto por donde comienza la infiltración purulenta. La segunda causa que tampoco conviene perder de vista es la excesiva tensión del rodete quemótico conjuntival. Esta tensión produce un obstáculo circulatorio en la red periquerática y dificulta la nutrición de la córnea. Se está, pues, tanto más seguro de ver sobrevenir una afección de la córnea, cuanto más pronunciado y más tenso es el quemosis. Esta observación concuerda con el hecho de que si el quemosis no está uniformemente desarrollado, es frecuente que comience la afección de la córnea en el punto del borde donde aquél está más desarrollado. Como las soluciones de continuidad del epitelio favorecen sin duda alguna la infección, es preciso procurar no herir el epitelio por una falta de prudencia durante la aplicación de los cuidados de aseo del ojo.

Cuando la blenorrea ataca por casualidad un ojo cuya córnea está cubierta por un *pannus,* éste la protege con seguridad contra la supuración. Lo notable es que, después de la desaparición de los síntomas inflamatorios más violentos, el *pannus* se presenta sensiblemente aclara-

do. Apoyándose en esta observación, se ha inoculado intencionadamente en los *pannus* antiguos pus de una blenorragia aguda.

El hecho de que la blenorrea aguda se produce por un micro-organismo era de tal naturaleza, que hacía augurar que los mejores medios de combatirla serían las sustancias desinfectantes. Sin embargo, la experiencia ha demostrado que el nitrato de plata es muchísimo mejor, bajo este concepto, que las sustancias antisépticas propiamente dichas. Unicamente es necesario evitar que empiecen demasiado pronto las cauterizaciones. En el primer estadio de la afección se practican, en los casos graves, escarificaciones del quemosis conjuntival y se administran fuertes dosis de mercurio (al interior), al mismo tiempo que unturas de ungüento gris; pero, conviene decirlo, estos dos medios no han dado muchos resultados. Cuando se aplican compresas heladas, es preciso abstenerse de enfriar demasiado la conjuntiva, porque puede dificultar aún más la circulación, ya muy entorpecida.

b) Blenorrea de los recién nacidos.

§ 13. Esta afección es igual ó la misma que la blenorrea de los adultos. También tiene por origen la infección producida por la secreción de las partes genitales afectadas de catarro virulento. La infección tiene lugar, en general, en el instante del nacimiento. Durante el paso de la cabeza del niño por la vagina, los párpados se manchan algo con la secreción de este órgano. Ésta penetra en el fondo de saco conjuntival por la abertura palpebral, ya inmediatamente, ya en el momento en que el niño abre por primera vez los ojos. Entonces la enfermedad estalla por lo general dos ó tres días después del nacimiento, rara vez al cabo de cuatro ó cinco. En los casos en que la enfermedad se presenta todavía más tarde, no puede referirse la infección al instante del nacimiento. Entonces la infección se verifica posteriormente por la secreción vaginal de la madre (lo cual es posible cuando el niño se acuesta con la madre en la misma cama), ó bien la infección procede de otro niño, lo cual sucede muchas veces en las casas de maternidad y en los hospicios de niños abandonados.

Los *síntomas* de la afección son los mismos que en la blenorrea de los adultos, solamente que, por lo general, son más benignos. Así, aunque los párpados están muy abultados y el derrame de la secreción es muy abundante, la participación de la conjuntiva bulbar en la inflamación es comparativamente menos acentuada; rara vez está muy desarrollado el quemosis. La córnea no corre, pues, tanto peligro de entrar en supuración, la cual sobreviene con bastante frecuencia, pero sólo en los casos mal tratados ó sencillamente abandonados. Cuando la afec-

ción se trata á tiempo, es decir, antes de que la córnea se haya afectado, es casi seguro que se salvará. Por estas razones puede formarse un pronóstico favorable.

En el primer estadio, el *tratamiento* consiste en sostener cuidadosamente la limpieza de los ojos (1). Desde el momento en que se presenta la supuración, se practican cauterizaciones por medio de una disolución de nitrato de plata al 2 por 100, que es preciso repetir dos veces por día, en los casos en que se manifiesta una secreción abundante. No conviene suspender las cauterizaciones sino cuando la curación es completa, porque de otro modo la enfermedad recidiva fácilmente, aunque en un grado mucho más leve. Un estado inflamatorio crónico — blenorrea crónica — persiste menos frecuentemente en los recién nacidos que en los adultos.

En la blenorrea de los recién nacidos, la *profilaxia* desempeña un papel mucho más importante todavía que en la de los adultos. No hay quizás ninguna enfermedad en que sea tan útil como en ésta. En efecto; una severa profilaxia bastaría casi siempre para hacer desaparecer la enfermedad misma. El principio profiláctico fundamental es evitar la infección durante el nacimiento. Con este objeto, inmediatamente antes de verificarse éste, se lava la vagina tan bien como sea posible con inyecciones antisépticas; esta práctica se recomienda también por otros muchos motivos. Cuando nace el niño deben limpiársele muy cuidadosamente, con un lienzo *ad hoc*, los párpados todavía cerrados. El agua que sirve para dar el primer baño al niño, no debe emplearse para lavarle los ojos. Una vez retirado el niño del baño y envuelto, se le lavarán los ojos con agua pura por medio de una compresa ó algodón exclusivamente destinados á este uso, y se instilará en cada ojo una disolución de nitrato de plata al 2 por 100. Con este procedimiento, recomendado por *Crédé*, puede casi prevenirse con seguridad la aparición de la blenorrea en los recién nacidos. Se impedirá la infección por la madre ó por otros niños, después del nacimiento, tomando las medidas de precaución ordinarias.

La blenorrea de los recién nacidos es una de las afecciones más frecuentes. La mayor parte de las mujeres embarazadas están afectadas de catarro vaginal, con derrame mucoso ó purulento. En la inmensa mayoría, se trata de un catarro vaginal benigno; en otras, al contrario, hay un catarro virulento (blenorragia). En algunos casos es difícil, y aun imposible, distinguir si se trata de un catarro benigno

---

(1) Con el irrigador del Dr. Osío se hace una limpieza absoluta. Puede verse su descripción en la interesante monografía que ha escrito sobre el catarro purulento de los recién nacidos, publicada en Madrid el año 1886. — *Nota del traductor.*

ó virulento. Por esto mismo jamás conviene olvidar las medidas profilácticas. La frecuencia de la oftalmía de los niños en las diferentes Maternidades oscilaba, antes de la introducción de la profilaxia, entre 1-20 por 100. En esta estadística están comprendidos, tanto los casos leves como los graves. En los primeros no se encuentran generalmente gonococos en la secreción, de donde se deduce que probablemente estos casos no deben considerarse como de naturaleza blenorrágica, sino como simples catarros. Puede creerse que son aquellos en que la madre padecía un catarro vaginal benigno. Los casos graves, es decir, los casos de blenorrea propiamente dicha, acarrean la ceguera en cierto número de enfermos, por falta de tratamiento. Así que á esta afección son deudores, por abandono, buen número de ciegos. En los hospicios de ciegos de Alemania y de Austria, más de la tercera parte de todos los que han perdido la vista, lo deben a la blenorrea de los recién nacidos, y es seguro que más de la mitad de todos los ciegos lo son á consecuencia de esta afección. El número de ciegos en toda Europa se estima en más de 300.000. Si, por la aplicación general de la profilaxia, la blenorrea de los recién nacidos desapareciese como causa de la ceguera, sólo en Europa habría 30.000 ciegos menos.

La eficacia de las medidas profilácticas que *Crédé* na introducido en la práctica, resulta de los datos siguientes: otras veces, sobre el número total de nacidos en la Maternidad de Leipzig, comprobó *Crédé*, por término medio, 10,8 por 100 de casos de blenorrea de los recién nacidos; después de la introducción de su procedimiento profiláctico, este número descendió á 0,1-0,2 por 100. Otros prácticos han consignado también resultados muy favorables. Desgraciadamente, hasta hoy la ley no ha hecho obligatoria la práctica general de la profilaxia. Ésta no se emplea sino en las Maternidades y en la práctica privada de cierto número de médicos, mientras que la mayoría inmensa de los niños carecen de sus beneficios.

Como medios profilácticos, se han usado el ácido bórico, el ácido salicílico, el ácido fénico, el sublimado, etc., etc. Sin embargo, ninguna de estas sustancias se ha mostrado tan activa como el nitrato argéntico en disolución al 2 por 100. Es necesario explicar la eficacia de esta sustancia por el hecho de que produce una escarificación de las capas superficiales del epitelio. De este modo se destruyen los gonococos que han penetrado en estas capas, y no solamente los que se encuentran en la superficie de la conjuntiva.

La profilaxia practicada según el método de *Crédé* se limita á prevenir la infección durante el nacimiento. Pero la infección puede tener lugar antes de este instante. En efecto; se han visto niños que han venido al Mundo con una blenorrea ya desarrollada, y aun con las córneas destruídas. Por otra parte, contra la infección ulterior por

la secreción vaginal de la madre ó por otros niños atacados, es preciso tomar otras medidas, entre las cuales debe contarse, en primer lugar, la limpieza. En los hospicios de niños abandonados, los blenorreicos deben aislarse, porque de otro modo ocurrirán frecuentes infecciones. En el hospicio de niños abandonados de Viena no hubo, durante los años 1854 á 1866, menos de 1.413 niños que tuvieron la blenorrea después de su ingreso en el establecimiento; en éste fueron, pues, infectados.

IV. — Conjuntivitis tracomatosa

§ 14. El tracoma, lo mismo que la blenorrea, es una inflamación infecciosa de la conjuntiva, que produce una secreción purulenta de igual naturaleza. Se distingue sobre todo de la blenorrea aguda, por la cronicidad de su marcha. Durante ésta, la conjuntiva se hipertrofia, lo cual constituye el síntoma más característico del tracoma. Á causa de las asperezas producidas por la hipertrofia conjuntival, es por lo que la afección se llama tracoma (1).

Síntomas. — Los enfermos se quejan de fotofobia, de lagrimeo y de aglutinación de los párpados; muchas veces existe también dolor ó trastornos de la vista. El examen del ojo demuestra que se abre menos completamente, en parte por la fotofobia, y en parte también porque el párpado superior, más pesado, desciende más.

Volviendo los párpados, se nota que la conjuntiva del tarso y la del fondo de saco están rojas y densas, al mismo tiempo que la superficie aparece rugosa en muy diversos grados. Estas alteraciones dependen de la hipertrofia de la mucosa; hipertrofia que se presenta bajo dos formas.

La *primera* consiste en el desarrollo de lo que se llaman papilas. Éstas son elevaciones de nueva formación, que ocupan la superficie de la conjuntiva, que adquiere también un aspecto velloso, ó que, cuando las papilas están muy desarrolladas, aparece granulosa, abollonada ó también aframbuesada. El espesor de la conjuntiva es tal, que no pueden verse las glándulas de *Meibomio* subyacentes. Esta especie de hipertrofia, que se designa con el nombre de *forma papilar*, se encuentra exclusivamente en la conjuntiva del tarso (*fig. 19, A*). Siempre aparece mejor caracterizada en el párpado superior, por lo cual es indispensable volverlo para hacer el diagnóstico del tracoma.

---

(1) τραχύς, áspero, rugoso.

La *segunda* forma de hipertrofia está caracterizada por la presencia de granulaciones tracomatosas. Son granulaciones grises ó amarillas, transparentes, redondeadas, que elevan hemisféricamente las capas más superficiales de la conjuntiva y que se dejan ver por transparencia á través de estas capas. Por su estado translúcido y gelatiniforme

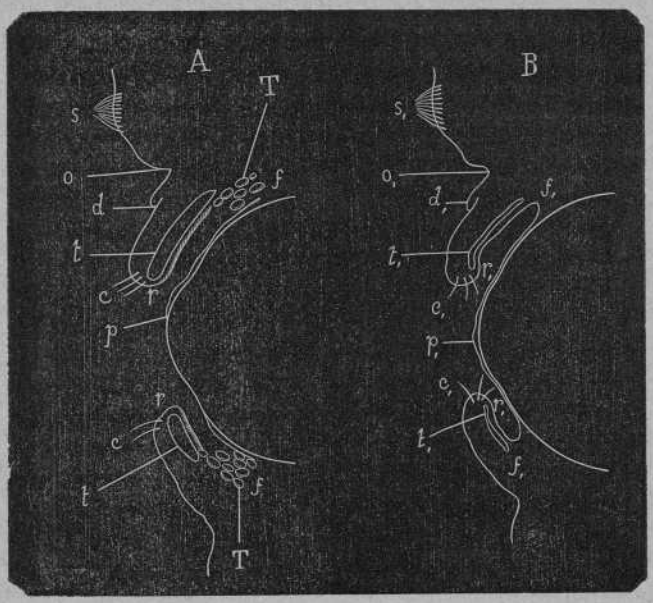

FIGURA 19. — *Corte esquemático á través de los párpados y el bulbo: A. Tracoma reciente. B. Tracoma antiguo.* — *A*, demuestra la distribución de las dos formas de hipertrofia conjuntival en cada parte de esta membrana; *B*, las consecuencias del tracoma; *s s'*, cejas; *o o'*, surco entre la ceja y el párpado (surco órbito-palpebral); *d d'*, pliegue cutáneo; *c*, pestañas en su posición normal; *c'*, pestañas dirigidas hacia el ojo; *r*, borde libre del párpado, cortado paralelamente á los dos párpados, con el ángulo posterior bien claro; *r'*, borde libre, dirigiéndose hacia atrás su ángulo posterior redondeado; *t*, tarso hipertrofiado por la infiltración y tapizado por la conjuntiva vellosa ó aterciopelada; *t'*, tarso adelgazado (atrofiado) y doblado en ángulo obtuso cerca de su borde libre, tapizado por la conjuntiva uniforme; *f*, fondo de saco, con numerosas granulaciones tracomatosas *T*, en los pliegues de la conjuntiva; *f'*, fondo de saco uniforme, sin pliegue (simbléfaron posterior). *p*, pannus denso ocupando la mitad superior de la conjuntiva; *p'*, pannus retráctil, cubriendo toda la córnea.

se las ha comparado á los huevos de rana ó á los granos de sagú cocido. Se las encuentra sobre todo en los fondos de saco (*fig 19, A, f*), donde las granulaciones abundan de tal manera, que forman relieve bajo la forma de un rodete turgente y cerrado, cuando se vuelve el párpado inferior. Al nivel del rodete se ven alguna vez las granulacio-

nes dispuestas en serie como las perlas de un collar. Más difícil es reconocer las granulaciones tracomatosas sobre la conjuntiva del tarso. Aquí son más pequeñas y, como la conjuntiva está muy adherida al cartílago, las granulaciones no pueden formar relieve. Por esto sucede con mucha frecuencia que aparecen como pequeños puntos claros, amarillentos, situados en las capas profundas de la mucosa; pero muchas veces el desarrollo de las papilas los sustrae por completo á la observación. Mas raro es encontrar granulaciones tracomatosas sobre el repliegue semilunar, lo mismo que sobre otras partes de la conjuntiva bulbar. Esta forma de hipertrofia de la conjuntiva se designa con el nombre de *forma granulosa.*

Sucede á veces que una de las formas de hipertrofia conjuntival se encuentra con exclusión de la otra; sin embargo, en la mayoría de los casos, ambas formas aparecen asociadas sobre el mismo ojo, á veces de tal suerte, que sobre la conjuntiva palpebral predominan las papilas, y en el fondo de saco las granulaciones (*fig. 19, A*). En los casos leves, la conjuntiva del globo no está alterada, pero, cuando la irritación es más pronunciada, presenta una inyección de anchas mallas. En los casos recientes, acompañados de síntomas irritativos violentos, la conjuntiva segrega un líquido purulento muy abundante. En los casos antiguos y en aquellos cuya marcha es lenta, la secreción es insignificante. Respecto á los trastornos de la vista de que se quejan muchos enfermos, resultan de una complicación por parte de la córnea. Estos trastornos se presentan bajo dos formas, la de *pannus* y la de úlcera, y muy frecuentemente ambas formas se manifiestan de un modo simultáneo.

El *pannus tracomatoso* (1) consiste en un depósito, en la superficie de la córnea, de un tejido de nueva formación, de aspecto gelatinoso y muy vascular, que se propaga desde los bordes hacia el centro de la córnea. En el sitio en que se asienta, la superficie de esta membrana es desigual, finamente granulada. Se ve allí una opacidad gris, transparente, situada superficialmente y recorrida por numerosos vasos, que proceden de los que nutren la conjuntiva y que, del limbo conjuntival, pasan sobre la córnea, adonde envían ramificaciones al *pannus.* Éste comienza habitualmente al nivel del borde superior de la córnea, de la cual cubre en primer lugar la mitad superior (*fig. 19, A, p*). No es raro que termine hacia abajo por un límite claro ó rectilíneo, en dirección horizontal. Después, el *pannus* se desarrolla también sobre los demás puntos de la córnea, hasta que, por último, cubre á toda esta membrana. En los casos en que el *pannus* está muy desarrollado, el iris par-

---

(1) *Pannus,* trozo de paño.

ticipa habitualmente de la inflamación: iritis. La vista comienza á turbarse desde el momento en que el *pannus* alcanza el campo pupilar, es decir, cuando alcanza la parte de la córnea que se encuentra frente á la pupila. Cuando este punto aparece completamente cubierto por el *pannus*, la vista queda reducida á reconocer objetos gruesos ó á distinguir simplemente la claridad y la oscuridad (visión cuantitativa).

Las *úlceras córneas* se desarrollan, ya sobre una parte de la córnea todavía sana, ya al nivel del *pannus* mismo. En el último caso, se las encuentra de preferencia sobre el borde libre del *pannus*, más rara vez en el centro. Pero como estas úlceras se conducen como las de la córnea en general, hablaremos más en detalle con motivo de estas últimas (§ 34 y siguientes).

Marcha. — La marcha de la afección es tal, que la hipertrofia de la conjuntiva aumenta gradualmente, hasta que adquiere cierto grado de intensidad, que no es igual en todos los casos. Poco después, la hipertrofia desaparece lentamente y, en el punto donde ha existido, la conjuntiva se transforma en una especie de tejido cicatricial retráctil. Entonces el tracoma se encuentra curado, en el sentido de que el proceso patológico específico ha concluído. Respecto á la conjuntiva, no puede decirse que ha vuelto á su estado normal; al contrario, lleva, como señales permanentes de la enfermedad anterior, los signos de una retracción cicatricial que, en muchos casos, acarrea todavía otras consecuencias que nos proponemos estudiar bajo el título: *Consecuencias del tracoma*. Cuanto más se hipertrofia la conjuntiva, más pronunciada es la retracción ulterior y más lenta la marcha de la afección. En muchos casos dura años enteros. La gravedad de la enfermedad está, pues, en razón directa de su duración y de la gravedad de las consecuencias que acarrea. El objeto del tratamiento consiste, pues, en detener el desarrollo de la hipertrofia conjuntival, y de este modo, no sólo abreviar la duración de la enfermedad, sino reducir al mínimum sus funestas consecuencias.

Al nivel de la *conjuntiva* del tarso, el principio de la *cicatrización* se caracteriza por aparecer, en medio de la conjuntiva roja é hipertrofiada, líneas aisladas, pequeñas y blancas, finas señales cicatriciales, que multiplican poco á poco y acaban por constituir una red muy fina. En sus mallas se encuentran islotes rojos, sobre todo en los puntos de la conjuntiva que todavía están hiperhemiados ó hipertrofiados. Poco á poco las líneas cicatriciales se alargan y los islotes que forman se estrechan, hasta que, por último, la conjuntiva del tarso queda enteramente pálida, delgada y lisa. El estado cicatricial de la conjuntiva corresponde en extensión é intensidad al grado de hipertrofia anterior. En los casos en que la hipertrofia conjuntival no se ha desarrollado

por completo sino sobre ciertos puntos circunscritos, una vez terminado el tracoma, sólo estos puntos conservan profundas cicatrices. Respecto á los de la córnea que están simplemente infiltrados, ó muy moderadamente hipertrofiados, adquieren de nuevo su estructura normal.

Al nivel del *fondo de saco* se establece la misma transformación de la hipertrofia en tejido cicatricial retráctil. Si el aspecto exterior es aquí algo distinto, depende del estado particular de la conjuntiva en este sitio. En efecto; no se ven líneas blancas, sino el rodete turgente, formado por el fondo de saco hipertrofiado, que gradualmente va haciéndose más delgado y más plano. Durante todo el tiempo que dura el proceso, la conjuntiva no cesa de replegarse hasta el punto de que los pliegues del fondo de saco, que existen en un ojo normal, se borran y desaparecen (*fig. 19, B, f_1*). La conjuntiva está pálida y un velo muy tenue blanco-grisáceo expresa la naturaleza cicatricial de sus capas superficiales.

En tanto que no ha sido asiento de otras alteraciones que describiremos después en lugar oportuno, el *pannus* es susceptible de desaparecer totalmente, y la córnea puede adquirir de nuevo su transparencia normal. Respecto á las úlceras, se cicatrizan dejando opacidades. La influencia de éstas sobre la agudeza visual depende del grado de su transparencia, y del sitio que ocupan con relación al campo pupilar de la córnea.

Las modificaciones patológicas de la conjuntiva y de la córnea, que caracterizan el tracoma, adquieren variable *intensidad*, de manera que debe distinguirse entre los casos leves y los graves. En los más leves, la hipertrofia de la conjuntiva es poco pronunciada y, por consiguiente, las cicatrices que resultan son poco importantes. Así que, al cabo de cierto tiempo, apenas si puede diagnosticarse la existencia anterior de un tracoma. Siempre que la córnea esté invadida por esta enfermedad, el caso debe considerarse como muy grave. Sin embargo, es preciso observar: 1.º, que no hay relación determinada entre los síntomas irritativos y las alteraciones objetivas; así, los casos caracterizados por una hipertrofia conjuntival muy acentuada y un *pannus* denso, pasan con frecuencia casi sin accidentes inflamatorios, y recíprocamente; 2.º, que no hay relación constante entre las alteraciones de la conjuntiva palpebral y las de la córnea; se encuentran casos caracterizados por una fuerte hipertrofia de la conjuntiva sin *pannus* y, por otra parte, casos de *pannus* y úlceras, al lado de una afección leve de la conjuntiva; 3.º, que, en un mismo caso, la marcha es muchas veces muy irregular: ya sobrevienen suspensiones del desarrollo del tracoma, y á veces también espontáneos retrocesos; ya, por el contrario, recidivas y agravaciones. Éstas no faltan jamás cuando, después de haber obtenido un

alivio por el tratamiento empleado, se abandona la afección á sí misma demasiado pronto. Sin embargo, también sobreviene alguna agravación durante el curso de un tratamiento apropiado, sin causa apreciable. Así es que una recidiva súbita del *pannus* puede, en poco tiempo, hacer perder todos los beneficios logrados con un tratamiento de algunos meses.

Pero no sólo desde el punto de vista de la intensidad de las alteciones, sino también desde el de la *rapidez de la marcha,* hay grandes diferencias. La misma observación se aplica á los fenómenos irritativos, que habitualmente son tanto más violentos, cuanto más rápida es la marcha de la afección. En la mayoría de los casos, la enfermedad sigue su marcha en medio de síntomas irritativos moderados — fotofobia, lagrimeo, dolores — que aumentan al mismo tiempo que se acentúan las alteraciones objetivas. Sin embargo, no es raro que la marcha del tracoma sea tan insidiosa, que las personas que le padecen pasen mucho tiempo sin apercibirse de ello. Á veces, la enfermedad no llama la atención de estas personas, sino cuando, á consecuencia del *pannus* que ocasiona, la agudeza visual comienza á resentirse. Estos casos pertenecen, por regla general, á la forma granulosa del tracoma. Cuando los habitantes de los cuarteles, de las escuelas, etc., etcétera, atacados de tracoma, se someten á un examen médico, se encuentra siempre cierto número de ellos que no se quejan de ninguna incomodidad, considerándose todavía como perfectamente sanos, aunque el examen compruebe ya un desarrollo de granulaciones tracomatosas en el fondo de saco conjuntival. Absolutamente opuesta es la marcha del *tracoma agudo.* En éste, la enfermedad comienza en medio de accidentes inflamatorios muy violentos; el edema de los párpados, la hinchazón intensa de la conjuntiva, la abundante secreción purulenta, casi hacen pensar en una blenorrea. Pero el diagnóstico exacto se apoyará, en general, en el hecho de que la conjuntiva está sembrada de numerosas granulaciones tracomatosas. Cuando éstas faltan en los primeros días, ó bien cuando, á causa de la intensidad de la hinchazón, son invisibles, es preciso referirse á la marcha ulterior para establecer la naturaleza de la enfermedad; porque bien pronto podrá observarse el desarrollo de la hipertrofia conjuntival característica del tracoma. Los casos agudos se encuentran particularmente en épocas en que reina epidémicamente el tracoma. Son peligrosos para la vista, no sólo por el *pannus* á que dan origen, sino por las úlceras que se desarrollan durante el estadio agudo.

§ 15. Consecuencias del tracoma. — Sólo los tracomas benignos y los que son tratados con oportunidad se curan completamente. En los demás casos, quedan siempre consecuencias á las cuales están cons-

tantemente ligadas alteraciones perdurables del ojo. Éstas conciernen, por un lado, á los párpados y la conjuntiva; por otro, á la córnea. Estas alteraciones son las siguientes:

1.ª *Incurvación* de los párpados y posición defectuosa de las pestañas. La incurvación se produce por la retracción cicatricial de la conjuntiva y del tarso, que tiene como consecuencia encorvar éste de manera que le hace convexo hacia delante. Esta incurvación se manifiesta ya á la simple inspección de los párpados, cuya curvadura es más pronunciada. Pero es más evidente todavía cuando se vuelven los párpados, sobre todo el superior, en el cual es siempre más acentuada. La conjuntiva se encuentra surcada de cicatrices, de las cuales una llama singularmente la atención. Se presenta bajo una línea estrecha y blanca de 2 á 3 milímetros de anchura. Paralela al borde libre, está situada un poco por encima de él. Á lo largo de esta línea se encuentra una depresión que interesa la conjuntiva y el tarso, y forma una especie de surco. Volviendo el párpado, en este punto, se percibe una incurvación angulosa que corresponde á la curvadura del fibrocartílago (*fig. 19, B, t_1*) y se encuentra, pues, inmediata al borde palpebral libre. Á consecuencia de la incurvación del tarso, el párpado toma la forma de un barquillo ó de una gotiera.

La causa de la incurvación del tarso es debida, en parte, á la retracción cicatricial de la conjuntiva que, desplegándose en su cara posterior, tiende á abombarle hacia delante. Pero la causa principal reside en el tarso mismo. En efecto; en los casos graves, es asiento de una infiltración inflamatoria, tanto como la misma conjuntiva. Así que sus dimensiones están aumentadas, y volviendo el párpado se ve que es más grueso, más ancho, menos flexible; de suerte que no se le vuelve sino con dificultad. El oculista experimentado sabe que es indispensable tratar de prevenir el desarrollo ulterior de una incurvación del tarso, así como las consecuencias que de ello resultan. Sobre todo hacia el borde inferior, es donde el tarso está infiltrado é hipertrofiado, y principalmente á lo largo de la línea donde está perforado de delante atrás por los vasos sanguíneos que se dirigen á la conjuntiva (véase pág. 44 y *fig. 16, rp*). No hay duda de que principalmente á lo largo de los vasos es como se propaga la infiltración inflamatoria de la conjuntiva al tarso. De lo que resulta que la retracción cicatricial, que sobreviene después de la infiltración y que estrecha y adelgaza todo el tarso, es allí más pronunciada y determina también de este modo la incurvación angulosa de este órgano. Á esta incurvación corresponde la línea cicatricial visible sobre la conjuntiva palpebral, cuyo asiento corresponde de ordinario al surco subtarsal del párpado normal.

El primer resultado de la incurvación del párpado es modificar la dirección de su borde libre y de las pestañas que allí están implantadas. Así, en el parpado superior, el borde libre no se dirige directamente hacia abajo, sino abajo y atrás (hacia dentro). El ángulo palpebral, agudo en el estado normal, es redondeado, obtuso y casi desfigurado, en parte á consecuencia de la tracción que ejerce la conjuntiva retráctil, y en parte por la presión del globo ocular (*fig. 19, B*, r_1). Á consecuencia de la inflexión del borde libre del párpado, la dirección de las pestañas (c_1) está también modificada. Éstas no se dirigen hacia delante, sino abajo y atrás, de manera que vienen á ponerse en contacto con la superficie de la córnea, *triquiasis*. Además de la incurvación del tarso, la falsa posición de las pestañas reconoce también por causa la tracción que ejerce la retracción conjuntival. Resulta que la piel con las pestañas tiene tendencia á traspasar el borde libre del párpado para colocarse sobre la cara palpebral posterior.

Si la incurvación del párpado se pronuncia todavía más, todo el borde palpebral se dirige hacia atrás y se desarrolla un *entropión*. Lo mismo en el triquiasis que en el entropión, hay un estado constante de irritación del ojo, irritación provocada y sostenida por un contacto permanente de las pestañas con la córnea. Si este estado persiste, la córnea llega á enfermar á consecuencia de la irritación mecánica ejercida sobre ella por las pestañas (véanse §§ 31 y 46).

El tracoma también puede tener por efecto dar á los párpados una dirección anormal contraria á la precedente, es decir, encorvarlos de atrás adelante; esta anomalía lleva el nombre de *ectropión*. Éste no se encuentra generalmente más que en el párpado inferior (véase § 112). En estas circunstancias, el ectropión es el resultado de la interposición, entre el párpado y el bulbo, de la conjuntiva hipertrofiada. La contracción de las fibras del orbicular basta para determinar la inversión del párpado.

2.º *Simbléfaron posterior*. — Cuando la retracción cicatricial de la conjuntiva adquiere un grado elevado, los pliegues del fondo de saco conjuntival se borran por completo, y la conjuntiva se dirige directamente desde el párpado al bulbo (*fig. 19, B*, f_1). Si con el dedo se baja el párpado inferior, la conjuntiva se extiende en forma de pliegues verticales entre el párpado y el bulbo, y si el descenso es notable, esta membrana, adherida al globo, arrastra á éste en sus movimientos. Este estado se designa con el nombre de simbléfaron posterior (véase § 25). En los casos particularmente graves, la mitad inferior del fondo de saco conjuntival está reducida á un surco poco profundo entre el párpado y el bulbo.

3.º *Xerosis conjuntival.* — En las retracciones muy acentuadas la conjuntiva pierde la facultad de tomar parte en la lubrificación del globo ocular por la secreción que debe suministrar. El ojo llega á ser asiento de una sensación de sequedad; la secreción es poco abundante, de naturaleza moco-purulenta, y toma una consistencia viscosa, pegajosa y fluente. Después se observan sobre la conjuntiva del tarso grumos aislados de aspecto seco, que las lágrimas no ablandan, como si fueran trozos de grasa. Este estado tiende á extenderse hasta invadir á veces toda la superficie de la conjuntiva. Ésta aparece entonces seca y dura y no cubierta de lágrimas, que por otra parte se segregan con menos abundancia que en el estado normal. La córnea, que generalmente ha sido atacada antes de *pannus* y de úlceras, y que por placas está transformada en tejido cicatricial, sufre también la falta de lubrificación. Su epitelio se condensa, toma el aspecto epidérmico, llega á estar superficialmente seca, y, por consiguiente, opaca. De este modo se establece ese temible estado que se designa con el nombre de *xeroftalmos*, y que constituye la terminación más perniciosa del tracoma; el ojo se pierde sin remedio, desfigura é incomoda al que le lleva, sobre todo, por una sensación permanente y molesta de sequedad (véase § 26, *Xerosis de la conjuntiva*).

4.º *Opacidades de la córnea.* — Las opacidades de la córnea se observan, tanto después de las úlceras como después del *pannus*. Sin embargo, un *pannus* reciente puede reabsorberse por completo y adquirir la córnea de nuevo su transparencia normal. Por otra parte, el *pannus* puede dar lugar á ciertas alteraciones que hacen imposible el restablecimiento completo de la transparencia de la córnea. Entre estas alteraciones es preciso colocar ante todo: *a*) *la transformación en tejido conjuntivo* que sufre el *pannus* cuando persiste durante mucho tiempo. Entonces el *pannus* es asiento de las mismas transformaciones que la conjuntiva tracomatosa, porque una parte de las células redondas que la constituyen llegan á ser fusiformes y, finalmente, se transforman en fibras de tejido conjuntivo. En este caso se adelgaza, y la superficie es lisa, los vasos desaparecen casi todos, y se cambia, en fin, en una membrana delgada de tejido conjuntivo que cubre la superficie de la córnea. Este tejido conjuntivo no es susceptible de reabsorción ulterior. En los casos en que el *pannus* es completamente denso y carnoso y ocupa toda la córnea, conduce á veces á: *b*) la *ectasia* de la córnea. El tejido blando y rico en células de *pannus*, penetra profundamente en la córnea, que se reblandece y cede á la presión intraocular: queratectasia consecutiva al *pannus*. Semejante córnea no se aclara ya por completo. Esto sucede cuando el *pannus* se complica: *c*) de *úlceras*. Los puntos invadidos quedan opacos para siempre.

El tracoma es, pues, una afección notable por su larga duración, y porque acarrea frecuentemente la ceguera parcial ó total al que la padece. Añadamos esta otra circunstancia: que, á causa de su carácter infeccioso, tiene gran tendencia á propagarse, y se comprenderá que esta enfermedad constituya un verdadero azote para los países donde reina endémicamente.

§ 16. Etiología. — El tracoma se desarrolla exclusivamente por una infección procedente de otro ojo atacado de esta misma enfermedad. La infección se verifica por el transporte de la secreción; contra la opinión admitida en otro tiempo, parece comprobado hoy que el aire no desempeña jamás el papel de agente vector de la infección. El carácter infeccioso de la secreción es debido muy probablemente á un micrococo acerca de cuya naturaleza todavía no hay uniformidad de opiniones. Puesto que la secreción es el origen único de la infección, el peligro en un caso dado está en razón directa de la abundancia de la secreción; cuanto más fuerte es, mayor peligro tienen las personas que rodean al enfermo. El transporte de la secreción de uno á otro ojo se verifica muchas veces indirectamente, ya por los dedos, ya sobre todo por el intermedio de ciertos objetos de limpieza que se ponen en contacto con los ojos; tales como esponjas, toallas, pañuelos de nariz, etc., etc. La ocasión se presenta singularmente en los casos en que muchas personas ocupan una misma habitación para dormir y hacen uso común de los objetos que acabo de enumerar.

Por esta razón, el tracoma se propaga muy fácilmente en los cuarteles, las cárceles, los hospicios, los colegios, los asilos de huérfanos, las escuelas de todo género, etc., etc. La misma causa es también eficaz fuera de los establecimientos precitados; en efecto, el tracoma ataca principalmente á la población pobre, que ocupa habitaciones malsanas y que olvida los cuidados de la limpieza. Á esta misma causa es necesario atribuir esta particularidad que, en muchos países, los judíos son especialmente afectados por el tracoma. En fin, su frecuencia depende de la situación geográfica de los lugares. Así que es muy común en Arabia y en Egipto, que se ha considerado como punto de origen (oftalmía egipcia). En Europa es mucho más frecuente en Oriente que en Occidente. En los países de gran altitud (como Suiza y el Tirol), el tracoma es casi desconocido, en tanto que está muy extendido en las comarcas bajas (como Bélgica, Holanda, Hungría y la región del Danubio inferior).

Tratamiento. — El tratamiento de la *conjuntivitis tracomatosa* debe proponerse un doble objeto: por una parte, combatir los accidentes inflamatorios y el aumento de secreción que resulta; y, por otra, hacer

desaparecer la hipertrofia de la conjuntiva. Con el fin de obtener este último resultado, debe procurarse reducir al mínimum la retracción, para prevenir las molestas consecuencias de la retracción cicatricial de la conjuntiva. Se logran estos dos resultados empleando los cáusticos, de los cuales sólo dos se usan casi exclusivamente: el nitrato de plata en disolución al 2 por 100, y el sulfato de cobre en forma de lapicero. La disolución argéntica es menos activa, y por esto se tolera más fácilmente; el sulfato de cobre cuando se emplea en sustancia es más cáustico, más irritante. Estos medicamentos se aplican una vez por día, excepto en los casos graves, en que se cauteriza dos veces por día. Las indicaciones de cada uno de estos dos remedios son las siguientes: el nitrato de plata está indicado en todos los casos recientes acompañados de violentos síntomas inflamatorios y de abundante secreción. Puede emplearse también cuando la córnea tiene úlceras progresivas, cuidando de que la disolución no se ponga en contacto con la córnea misma. El sulfato de cobre, por el contrario, conviene para los casos en que los fenómenos inflamatorios son moderados y cuando principalmente se trata de combatir la hipertrofia de la conjuntiva. Aquí el lapicero azul es mucho más eficaz que el nitrato de plata; merece, pues, la preferencia en todos los casos en que su uso está generalmente permitido. Una violenta irritación inflamatoria, y sobre todo la presencia de úlceras progresivas en la córnea, constituyen una contraindicación al empleo del sulfato de cobre en forma de lapicero.

De estas indicaciones resulta que, por regla general, un caso reciente debe tratarse con la disolución de nitrato de plata, hasta que los síntomas irritativos hayan desaparecido y la secreción disminuya. Desde que la afección llega á este punto, lo cual no exige de ordinario más que algunas semanas, se reemplaza el nitrato argéntico por el lapicero azul. Es necesario, además, evitar también el empleo muy prolongado del nitrato de plata, por temor á la argirosis. Segun el grado de hipertrofia, se cauteriza más ó menos profundamente con el sulfato de cobre. Conviene prolongar la aplicación durante meses y áun años, hasta que haya desaparecido toda señal de hipertrofia y la conjuntiva aparezca uniformemente pálida y lisa. Comiénzase por cauterizar una vez por día, para hacerlo después una cada dos días, luego cada tres, cuando ya no queda sino una ligera hipertrofia. Por lo demás, la cauterización será cada vez más ligera, hasta que al fin, en el instante en que está curado el tracoma, se suspende por completo el tratamiento. En este estado tardío de la afección, para no obligar al enfermo á ir muy frecuentemente á ver al médico, puede enseñársele á volver su párpado y que se le cauterize con la piedra azul. Ó bien se le prescribe una pomada al sulfato de cobre al $^1/_2$-1 por 100, que por sí mismo podrá introducirse en el fondo de saco. Cuando existe una retracción pro-

nunciada de la conjuntiva, no está indicada la cauterización; en este caso debe reemplazarse con una pomada. Entonces se introduce en el saco conjuntival una pomada compuesta de 1-2 por 100 de precipitado blanco ó amarillo (el último es más irritante). Si sobrevienen recidivas acompañadas de irritación inflamatoria, lo cual sucede en pleno tratamiento del tracoma, es necesario, siempre que esto ocurra, reemplazar por poco tiempo el sulfato de cobre por el nitrato de plata. Sin embargo, cuando los síntomas inflamatorios son muy violentos, no siempre se tolera bien este último medicamento, y, en su lugar, deben utilizarse medios más suaves, tales como las instilaciones ó compresas con disoluciones débiles de sublimado ó de ácido bórico.

El tratamiento del tracoma debe continuarse hasta que haya desaparecido toda señal de hipertrofia de la conjuntiva; si no, después de un período más ó menos largo, puede vérsele recidivar. La dificultad del tratamiento resulta de su larga duración, que exige con frecuencia muchos meses antes de conseguir una curación completa. Los enfermos que no tienen paciencia suficiente ó aquellos á quienes les faltan recursos, se sustraen al tratamiento tan pronto como han desaparecido los síntomas subjetivos; pero mucho antes de que estén totalmente curados. Entonces vuelve á vérselos habitualmente, después de cierto tiempo, atacados de una recidiva que es muchas veces más grave que la afección por que primero fueron tratados. Esta inconstancia en el tratamiento es causa de que la enfermedad persista, en muchas personas, durante toda la vida.

El tratamiento de las complicaciones de que es asiento la *córnea* se apoya en el principio de que las afecciones de esta membrana provocadas por las enfermedades de la conjuntiva se curan principalmente por el tratamiento de la misma afección conjuntival. Así que las *úlceras córneas* que acompañan al tracoma, excepto el *pannus,* no deben combatirse directamente, sino procurando conseguir la curación cauterizando la conjuntiva. Solamente es necesario advertir que, en el caso de úlceras córneas progresivas, debe recurrirse á la disolución de nitrato argéntico, puesto que entonces está contraindicado el lapicero azul, previniendo, cuanto sea posible, todo contacto del cáustico con la córnea; contra la iritis que muchas veces acompaña á las úlceras de la córnea, se emplea la atropina en disolución al 1 por 100. Por lo demás, las úlceras córneas se tratarán según las reglas establecidas para su tratamiento en general (véase § 36). Conviene advertir, sin embargo, que el vendaje que generalmente está indicado para las úlceras de la córnea debe proscribirse cuanto sea posible en el tracoma. El motivo es que, por la oclusión del ojo, los productos segregados se retendrán en el fondo de saco conjuntival y pueden agravar por esto mismo tanto la afección de la conjuntiva como la de la córnea.

El *pannus* reciente desaparece espontáneamente bajo la influencia de la cauterización de la conjuntiva. Si el *pannus* fuera muy denso, podría cauterizársele á condición de hacerlo con gran prudencia. Como el *pannus* muchas veces está ligado á una ligera iritis, conviene instilar atropina de vez en cuando para tener dilatada la pupila é impedir la formación de sinequias posteriores. Los *pannus* muy antiguos, que están ya parcialmente transformados en tejido conjuntivo y que han perdido casi todos sus vasos, exigen un tratamiento especial. La experiencia ha comprobado que puede provocarse la reabsorción si, produciendo una inflamación violenta, se hace fluir más serosidad, y aumentando su vascularización. Con este objeto se emplea el tratamiento por el jequiriti (*Wecker*). Para esto se utiliza una maceración de jequiriti al 3-5 por 100. Se la obtiene infundiendo en agua fría durante veinticuatro horas algunos granos de jequiriti pulverizados. Con esta infusión, que debe prepararse fresca todos los días, se toca ampliamente, con un pincel, dos ó tres veces al día la conjuntiva del párpado superior. La inflamación artificial que de este modo se produce adquiere el grado de intensidad apetecido al segundo ó tercer día; entonces los párpados están rojos, edematizados, la conjuntiva muy inyectada y cubierta de una capa crupal; con frecuencia se observa un ligero quemosis. Esta inflamación se designa con el nombre de oftalmía jequirítica. Desde que se llega á este punto, debe suspenderse la aplicación del remedio porque, si no, podría llevarse la inflamación hasta la necrosis de la conjuntiva y de la córnea. Entonces se abandona la inflamación á sí misma y todo se reduce á sostener la limpieza del ojo. Cuando la oftalmía jequirítica ha desaparecido por completo, la córnea es más transparente en relación á lo que antes era, y el alivio es muy evidente y sensible. Este tratamiento, que es muy enérgico, no conviene sino á los antiguos tracomatosos exentos de todo síntoma inflamatorio, en que la conjuntiva está en gran parte cicatrizada y la córnea cubierta totalmente de un *pannus* de antigua fecha.

Respecto á las afecciones que del tracoma resultan, tales como el triquiasis y el entropión, deben tratarse con la operación (véase *Cirugía ocular*, §§ 168 y 171). El simbléfaron posterior, consecuencia de la retracción de la conjuntiva, es incurable. El xerosis de la conjuntiva es igualmente incurable y el tratamiento debe limitarse á atenuar los sufrimientos del paciente. Para disminuir la sensación de sequedad, se humedecen los ojos con frecuencia, ya con leche, ya con glicerina ó sustancias mucilaginosas (por ejemplo, el mucílago de pepitas de membrillo).

Al lado de las medidas precedentemente indicadas para el tratamiento del tracoma, es preciso, ante todo, prodigar especialísimos cuidados á la limpieza de los ojos. Con este objeto se prescriben disolucio-

nes antisépticas débiles. El enfermo usará una alimentación fuerte, no guardará casa; al contrario, en cuanto sea posible tomará el aire libre, hará movimiento y se le permitirá un trabajo moderado.

Por razón del carácter infeccioso de la enfermedad, conviene instituir una *profilaxia* apropiada, con el fin de evitar el contagio. El médico debe dar buen ejemplo y lavarse cuidadosamente las manos, cada vez que haya tocado los ojos de un tracomatoso. Llamará la atención del enfermo acerca del carácter infeccioso de su afección. Debe enseñarle el medio de preservar de la infección el ojo todavía indemne é impedir la propagación de la enfermedad á su familia, es decir, á las personas que le rodean, á sus compañeros de trabajo, etc., etc. Á este efecto, es preciso que el paciente tenga para su exclusivo uso objetos de limpieza, paños, cama, etc., etc. Es un deber ineluble para las autoridades competentes, tomar medidas contra las epidemias tracomatosas en los establecimientos públicos , tales como cuarteles, pensionistas, escuela de toda clase. Tendrán, pues, cuidado de que cada uno de los miembros de la comunidad tenga para su uso exclusivo objetos de aseo y lienzos separados, etc., etc. Frecuentes exámenes médicos asegurarán que no hay tracomatosos entre ellos, y, desde el momento en que se encuentre uno, se le aislará inmediatamente; porque sólo donde no hay tracomatosos, es imposible el contagio.

En el transcurso del tiempo, se ha escrito sobre el tracoma más que sobre ninguna otra afección ocular. Y, á pesar de esto, todavía estamos hoy lejos de la verdad y de que concuerden las diversas opiniones. Los numerosos escritores que se han ocupado de la materia nos han dotado de un considerable número de divisiones de la enfermedad y de nombres de diversas especies. El desorden va tan lejos, que convendría, por decirlo así, dar, para cada nombre de que se hace uso, la descripción de la afección para hacer comprender al lector lo que significa.

La atención de los médicos se inclinó seriamente hacia el tracoma á principios de nuestro siglo. Entonces apareció por primera vez la enfermedad bajo la forma epidémica en las Armadas europeas (oftalmía militar). Se creía que había sido importada de Egipto á Europa por Napoleón I (de aquí el nombre de oftalmía egipcia). En efecto; cuando en Julio de 1798 desembarcó Napoleón en Egipto con un Ejército de 32.000 hombres, al cabo de muy poco tiempo la mayor parte de los soldados contrajeron una violenta inflamación de los ojos. Á su vuelta á Europa, importaron la enfermedad que antes sólo reinaba en Egipto. Pero ulteriores investigaciones históricas han demostrado que esta afección se ha observado en Europa desde la antigüedad. *Celso* la menciona y da una buena descripción de las rugosidades de los párpados y de la secreción purulenta que las acompañan. Como tratamiento, re-

comendaban los antiguos, como se hace hoy en algunas ocasiones, las escarificaciones que practicaban con diversos instrumentos, así como fricciones con hojas de higuera.

El tracoma existe, pues, en Europa desde hace mucho tiempo como enfermedad endémica; pero, durante las guerras napoleónicas, los Ejércitos se encontraron tan frecuentemente en contacto unos con otros y además con la población civil, que la enfermedad se propagó y llegó á ser epidémica. En algunos países tomó alarmante extensión. En la Armada inglesa, en 1818, se observaron más de 5.000 inválidos ciegos á consecuencia del tracoma. En el Ejército prusiano, de 20 á 25.000 hombres fueron atacados, de 1813 á 1817, y en la Armada rusa 76.811, de 1816 á 1839.

En Bélgica, en 1840, había un tracomatoso por cada cinco soldados. El Ejército francés, que era precisamente el en donde tuvo su origen la enfermedad, era comparativamente el menos castigado. Los Ejércitos propagaron el tracoma en las poblaciones, con el licenciamiento de los soldados oftálmicos y su alojamiento civil. Cuando el Ejército belga se vió tan terriblemente invadido por el tracoma, que no se sabía cómo acabar con él, el Gobierno consultó con el Dr. *Jüngken*, de Berlín, oculista entonces célebre. Este recomendó el envío á sus casas de los soldados tracomatosos. Á consecuencia del cumplimiento de esta desastrosa medida, el tracoma tomó en Bélgica un desarrollo como no se ha visto en ningún otro país de Europa.

En la *población civil,* el medio más apropiado para la propagación del tracoma es aquel donde la población es más densa, por consiguiente, la clase pobre, pero ante todo, los grandes establecimientos públicos. Cuando el tracoma lo invade y se dan al olvido las medidas preventivas para impedir su propagación, en seguida son atacados muchos, ó la totalidad de los habitantes del establecimiento. En una escuela de pobres de Holborn, los 500 niños que había padecían tracoma *(Bader)*. En 1840, *Hairion* encontró en el Asilo de huérfanos de Malinas, entre 66 asilados, 64 tracomatosos. En Mons, de 74 huérfanos, 71 padecían tracoma. En el presidio de Dublin no hubo menos de 134.838 personas atacadas de tracoma durante el período de 1849 á 1854. En las embarcaciones sobre todo, donde el pasaje dispone de tan poco espacio, es donde el tracoma puede propagarse con una rapidez alarmante. *Makenzie* hizo la historia de la epidemia que reinó en 1819 sobre el negrero francés *le Rôdeur*. La afección estalló al mediar el viaje, primero entre los negros que, en número de 160, estaban amontonados en el interior del barco. Cuando se permitió á estos desgraciados ir sobre el puente, para tomar el aire fresco que parecía obrar favorablemente sobre la inflamación ocular de que estaban atacados, muchos de ellos se arrojaron al mar, de modo que fué preciso renun-

ciar á conceder este permiso. Poco después, uno de los marineros fué atacado, y tres días más tarde, el capitán y casi todo el pasaje estaban enfermos, de tal manera que con grandes dificultades llegó el barco á su destino.

Á juzgar por las descripciones de aquella época, la marcha del tracoma era muy aguda y la afección iba acompañada de abundante secreción, lo cual explica la rapidez con que se propagaba. Parece, en efecto, que se trataba de la forma aguda del tracoma. Desde que no hay epidemias, esta forma se observa muy rara vez. El tracoma reina hoy endémicamente en muchos países, pero se presenta con más frecuencia bajo la forma crónica, que observamos casi exclusivamente en la actualidad.

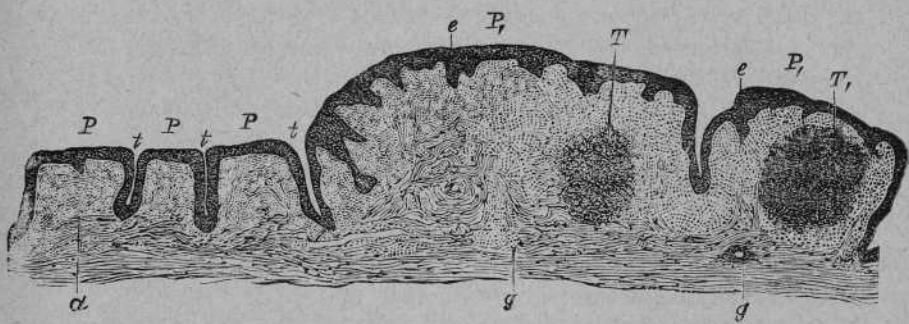

FIGURA 20. — *Corte á través de la conjuntiva tracomatosa del párpado superior.* Aumento 24/1. — Se ven pequeñas *P, P, P,* así como gruesas P_1 P_1 papilas. Las primeras se levantan formando serie unas al lado de otras; los surcos que las separan, cubiertos de epitelio *t, t, t,* tienen el aspecto de cavidades glandulares. Las gruesas papilas contienen granos tracomatosos *T* y T_1, que no poseen ni límite propio, ni cápsula. El epitelio de la conjuntiva está hipertrofiado en muchos puntos *e, e.* La mucosa presenta una infiltración celular *a,* particularmente desarrollada alrededor de los vasos sanguíneos *g, g.*

Las diversas formas bajo las cuales observamos hoy el tracoma se consideran por algunos autores como enfermedades distintas. Para enseñar á conocer la relación que estas diferentes formas tienen entre sí, debemos ante todo estudiar las *alteraciones anatómicas* que á cada una de ellas pertenecen.

Las hipertrofias *papilares,* que dan á la conjuntiva su aspecto velloso ó aframbuesado, resultan de un aumento de la superficie conjuntival hipertrofiada. Ésta se recoge en pliegues, entre los cuales se forman surcos más ó menos profundos; sobre una capa transversal, estos pliegues toman la forma de papilas (*fig. 20,* P y P_1). El tejido conjuntivo que forman las papilas está lleno de células redondas; la su-

perficie de las papilas está revestida de un epitelio muy denso (*ee*). Éste ocupa naturalmente las depresiones que se encuentran en las papilas (*tt*). Estas depresiones tienen, por decirlo así, sobre los cortes microscópicos, el aspecto de estrechos conductos, cubiertos de epitelio, y son, por este motivo, considerados como glándulas tubulosas. De aquí la opinión de que en el tracoma se forman glándulas nuevas. En cierto modo, esta opinión es exacta: sin duda, las depresiones entre las papilas no son glándulas, pero no es menos cierto que sobre la pared de estas depresiones nacen tubos que, penetrando después en el tejido conjuntivo, se revisten de epitelio y no presentan desde entonces diferencia alguna con las verdaderas glándulas.

La hipertrofia papilar de la conjuntiva no es absolutamente característica del tracoma. Se la encuentra, en efecto, aunque en grado muy benigno, en toda irritación inflamatoria de larga duración de la conjuntiva, como en el catarro crónico, en la conjuntivitis linfática inveterada, en el ectropión en la parte expuesta al aire, etc., etc. Gruesas papilas, pero aplanadas, caracterizan el catarro primaveral (§ 20). Grados muy acentuados de hipertrofia papilar se notan ante todo después de la blenorrea aguda, cuando da lugar á la blenorrea llamada crónica. Por este mismo motivo muchos autores designan con el nombre de blenorrea crónica todos los casos de tracoma papilar, aunque no hayan ido precedidos de blenorrea aguda. Otros designan la forma papilar con el nombre de oftalmía purulenta crónica; otros también con el de conjuntivitis granulosa ó simplemente granulaciones, porque las papilas de la conjuntiva tienen alguna semejanza con los mamelones carnosos (granulaciones de las heridas). Pero esta semejanza es simplemente aparente, puesto que la conjuntiva hipertrofiada no presenta una superficie denudada: al contrario, está revestida de su epitelio; así que esta denominación produce necesariamente cierta confusión entre esta forma y la forma granulosa del tracoma.

La forma *granulosa* está caracterizada por las granulaciones tracomatosas. En cortes microscópicos, estas granulaciones parecen constituídas por masas redondeadas de corpúsculos linfáticos que representan una especie de glándula pequeña ó folículo linfático, análogo á los que constituyen las placas de Peyero. Las granulaciones tracomatosas ya se pierden insensiblemente, sin límites señalados con claridad, en el tejido circunvecino, también muy rico en células (*fig. 20, T* y T_1); ya están encerradas en una especie de cápsula incompleta de tejido conjuntivo (*fig. 20, T*). Según *Raehlmann*, la cápsula (*fig. 21, K*) se forma cuando las granulaciones tracomatosas persisten durante mucho tiempo.

La forma granulosa se designa con el nombre de tracoma verdadero, tracoma de *Arlt*, ó tracoma folicular (*Horner*). Muchos designan

esta forma con el nombre de granulaciones, porque las consideran como tracomatosas, en tanto que, como he dicho, otros emplean más exactamente esta expresión para designar la forma papilar; de aquí, la confusión.

La forma mixta (*trachoma mixtum*, según *Stellewag*) es la que con más frecuencia se observa en la clínica, y las observaciones microscópicas demuestran que es casi la única que se presenta. En efecto; aun en los casos en que, á simple vista, se cree tener delante una simple hipertrofia papilar, se encuentran sobre los cortes microscópicos granulaciones tracomatosas que tienen su asiento, ya en las papilas mis-

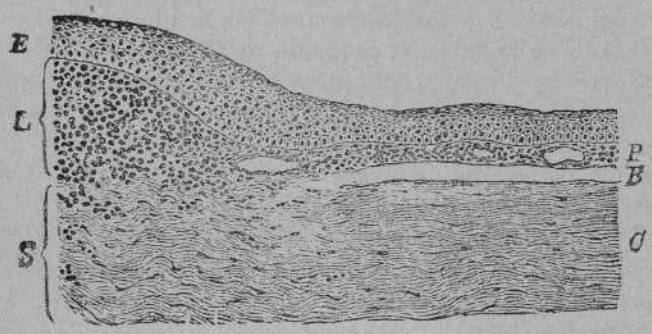

FIGURA 21. — *Granulación tracomatosa del fondo de saco.* Aumento 24/1. — La granulación tracomatosa *T* eleva la mucosa y está rodeada de una capa de tejido hipertrofiado, la cápsula *k*. La conjuntiva presenta una infiltración celular, tanto en las capas superficiales *a* como á lo largo de los vasos *g*; el epitelio *e* presenta por encima de *a* placas claras que corresponden á las células caliciformes; en *d* se ve una glándula de *Henle*.

mas, ya en las capas profundas de la mucosa. En el primer caso, las papilas parecen particularmente amplias, teniendo á veces la forma de un botón (*fig. 20, P_1*). En el segundo caso, las granulaciones tracomatosas están ocultas bajo los cuerpos papilares; frecuentemente se les ve aparecer más tarde, cuando por un tratamiento prolongado ha desaparecido la hipertrofia papilar.

Con el nombre de *tracoma difuso*, *Stellwag* comprende un grado más elevado dèl desarrollo del tracoma mixto, en el cual la conjuntiva del tarso está cubierta de vegetaciones muy desarrolladas que á veces presentan la forma de una cresta de gallo. El tracoma gelatinoso de *Stellwag* constituye un estado ulterior del tracoma mixto. Entonces las excrecencias papilares han desaparecido y la superficie de la conjuntiva es bastante lisa, pero la infiltración linfoidea profunda persiste ó ha aumentado, á consecuencia de un nuevo brote. Entonces se tiene

ante sí una conjuntiva densa, superficialmente lisa, amarillenta y transparente como una gelatina.

La transformación de la conjuntiva en *tejido cicatricial* se verifica de la manera siguiente: de las numerosas células que están en parte uniformemente distribuídas en la conjuntiva, y en parte reunidas en grupos circunscritos (granulaciones tracomatosas), cierto número desaparece por reabsorción; otras, al contrario, se transforman poco á poco en células fusiformes y, finalmente, en fibras conjuntivas. Este tejido conjuntivo de nueva formación se retrae muy fuertemente, de manera que la conjuntiva se repliega, es más delgada y ofrece un aspecto tendinoso. Aquí se trata de un proceso análogo al que tiene lugar en la cirrosis del hígado, es decir, de una retracción de un tejido conjuntivo joven debida á una infiltración inflamatoria anterior. Sería un error creer que en la conjuntivitis tracomatosa existe algún punto denudado en vías de cicatrización, error en que podría incurrirse, sobre todo por el número de granulaciones. En efecto; lo que se llaman granulaciones en el tracoma, nada tiene de común con los mamelones carnosos que aparecen al exterior.

Las investigaciones histológicas demuestran que el *pannus* está constituído por una capa de tejido conjuntivo de nueva formación que desde el limbo se desliza sobre la córnea (*fig. 22, P*). Esta capa está constituída por un tejido blando, extraordinariamente rico en células, que tiene la mayor analogía con la conjuntiva tracomatosa infiltrada. Este tejido es muy vascular, ya más grueso, ya más delgado, lo cual hace que la superficie del *pannus* parezca desigual y abollonada. Al principio, el *pannus* se encuentra entre la membrana de *Bowmann* (*fig. 22, B*) y el epitelio (*fig. 22, E*), que está separado de esta membrana y cubre la superficie del *pannus*. El tejido córneo propiamente dicho, preservado por la membrana de *Bowmann* intacta, no cambia de ningún modo de naturaleza. Así es que, después de la reabsorción del *pannus*, la córnea conserva su estructura normal y su perfecta transparencia, puesto que el epitelio vuelve á formar el revestimiento inmediato de la membrana de *Bowmann*. Esto no es posible, sin embargo, más que en el *pannus* reciente; porque, al cabo de cierto tiempo, la membrana de *Bowmann* se destruye por diferentes puntos, el *pannus* penetra por estas soluciones de continuidad en el tejido propio de la córnea, y destruye sus capas superficiales. Entonces es ya imposible el restablecimiento completo de la transparencia de la córnea.

Algunas formas y estadios del *pannus* llevan nombres particulares: un *pannus* reciente no muy denso se llama *pannus* tenue; si es muy vascular, *pannus* vasculoso. El *pannus* que ha adquirido cierta densidad es el *pannus* craso ó carnoso. Á veces el *pannus* llega á ser tan denso, que se creen ver sobre la córnea mamelones carnosos exuberan-

tes: es el *pannus* sarcomatoso (este adjetivo se emplea también para designar la hipertrofia de la conjuntiva, por ejemplo en la expresión ectropión sarcomatoso). Mucho convendría abandonar completamente estas anticuadas expresiones, pero sobre todo la de sarcomatoso, que puede dar lugar á confusión con los neoplasmas: sarcomas. Un *pannus* antiguo, formado de tejido conjuntivo poco vascularizado, se llama *pannus siccus*. ¿Cuáles son las *causas* del *pannus* en el tracoma? Unos consideran el *pannus* como una continuación del proceso inflamatorio, pasando de la conjuntiva del fondo de saco á la córnea. Contra esta idea de la propagación por continuidad se objeta, muy juiciosamente, que entre el fondo de saco y el borde de la córnea se encuentra una ex-

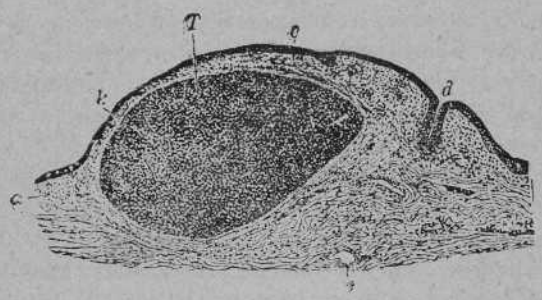

FIGURA 22. — *Corte á través del borde de una córnea cubierta de pannus.* Aumento 125/1. — Debajo del epitelio *E, E,* el limbo *L* está muy condensado por una infiltración celular. De ésta se desliza sobre la córnea *C,* entre el epitelio y la membrana de *Bowmann B,* el *pannus P,* en el cual se comprueba el corte de muchos vasos sanguíneos. *S,* esclerótica.

tensa porción de la conjuntiva, la conjuntiva bulbar, que no participa sino muy poco ó nada del proceso tracomatoso. Otra explicación se funda en el hecho de que generalmente, en el tracoma, el *pannus* se presenta primero sobre la mitad superior de la córnea, y la ocupa habitualmente por completo antes de que sea invadida la mitad inferior. Se supone que el párpado superior, por las rugosidades de la conjuntiva, irrita mecánicamente la mitad superior de la córnea y provoca así la inflamación. No hay duda que esto puede constituir una causa del *pannus*, pero no es la única ni tampoco la más importante. En efecto; muchas veces se encuentra la conjuntiva palpebral erizada de rugosidades muy desarrolladas, sin estar acompañadas de *pannus*, y por otra parte hay *pannus* allí donde la conjuntiva está lisa. Hasta hoy, pues, no podemos afirmar que el *pannus* sea anatómicamente análogo al tracoma de la conjuntiva palpebral. Representa el proceso nosológico tracomatoso de

esta parte de la conjuntiva que cubre la córnea, es decir, la hoja conjuntival de este órgano. No es, pues, sorprendente que la conjuntiva corneana sufra el tracoma, lo mismo que la conjuntiva de los párpados ó la del fondo de saco; pero es muy difícil comprender por qué el resto de la conjuntiva, la que cubre el bulbo ocular, no participa más directamente del proceso tracomatoso. He aquí quizás la verdadera explicación: la figura 22 demuestra que la infiltración celular es intensa, sobre todo al nivel del limbo corneano, y que á partir de aquí disminuye insensiblemente, pasando sobre la córnea. Por consiguiente, cuando un *pannus* está en vías de desarrollo, por el examen microscópico se observa en un punto muy inyectado é hinchado el limbo, hasta llegar á formar á veces un denso rodete. La impulsión para la formación del *pannus* parece, pues, partir de la afección tracomatosa del limbo. Planteemos, empero, las cuestiones siguientes: 1.º, por qué el limbo está tan interesado en el tracoma; 2.º, por qué la inflamación del limbo se propaga sobre la córnea, y no al contrario, sobre la conjuntiva esclerotical. La primera cuestión encontrará su solución en el hecho de que el limbo está lejos de la parte más vascularizada de la conjuntiva bulbar, de donde se sigue que tiene más propensión á inflamarse. Respecto al hecho de que la inflamación del limbo es centrípeta, es decir, que se propaga desde la córnea, en vez de ser centrífuga y extenderse sobre la conjuntiva escleral, cuyo fenómeno concuerda con lo que podemos observar tambien en las enfermedades del limbo y las partes circunvecinas de la córnea. En efecto; conocemos una multitud de enfermedades en las cuales las infiltraciones inflamatorias ó de los vasos se propagan desde el limbo á la córnea. Esta particularidad depende, sin duda, de la dirección centrípeta del torrente circulatorio en la conjuntiva escleral. Las arterias se dirigen de la periferia al limbo, donde forman una red apretada de asas capilares. Donde se detiene la corriente sanguínea centrípeta comienza una corriente linfática dirigida en el mismo sentido en la córnea; en fin, los vasos sanguíneos que nacen de las asas vasculares periqueráticas adoptan la misma dirección que los productos inflamatorios. En fin, falta explicar por qué el *pannus* comienza frecuentemente en el borde superior de la córnea, y por qué es el limbo el que primero se afecta. Cuando un ojo está infectado por el tracoma, la conjuntiva no está invadida al mismo tiempo en toda su extensión, pero el virus infeccioso se deposita primero sobre un punto circunscrito de la conjuntiva, especialmente al nivel de la del tarso y del fondo de saco, que son los puntos más propensos á padecer las afecciones tracomatosas. Desde los puntos de la conjuntiva primeramente afectados, el tracoma puede propagarse de dos maneras: 1.º, por continuidad, cuando se extiende progresivamente sobre las partes inmediatas; 2.º, por contigüidad, cuando,

por su contacto, infecta la conjuntiva del globo ocular que está próxima, y especialmente el limbo, mucho más predispuesto á dejarse invadir. Y es precisamente al nivel del borde superior de la córnea donde, no sólo durante la noche, sino también por el día, el limbo está en contacto con el párpado superior, puesto que aun en el estado normal, cuando están abiertos los ojos, el párpado cubre la parte superior de la córnea. Es, pues, el contacto permanente con la conjuntiva palpebral lo que favorece sobre todo la infección del limbo. Por lo demás, probablemente las rugosidades de la conjuntiva concurren á este resultado. Por una parte, pueden irritar mecánicamente; por otra, ocasionando ligeras lesiones traumáticas del epitelio conjuntival y córneo, acaso faciliten la infección. (La infección por contacto recíproco, tan frecuentemente observada sobre la piel y otros órganos, puede tambien encontrarse en la conjuntiva, como lo demuestra el caso de catarro primaveral citado en la nota del § 20.)

¿Qué *relación* guardan entre sí las diferentes formas del tracoma? ¿Es que, por ejemplo, el tracoma papilar (blenorrea crónica, etc.) es una afección enteramente diferente del tracoma granuloso (tracoma verdadero, etc.), ó no son sino formas diferentes de un mismo proceso? La anatomía demuestra que, en la inmensa mayoría de los casos, las alteraciones características (hipertrofia papilar y granulaciones tracomatosas) se encuentran confundidas en el mismo sujeto, de suerte que no hay, por decirlo así, un caso en que se observe aislada exclusivamente una ú otra forma. Este hecho milita indiscutiblemente en favor de la unidad de la naturaleza de las dos formas de la enfermedad. Á la misma conclusión se llega cuando se estudia su etiología. En efecto; se observan casos en que un individuo atacado de una de las dos formas infecta á otras personas y las transmite indistintamente una ú otra. *Piringer* ha comprobado experimentalmente por sus inoculaciones, que la misma secreción inoculada á diferentes personas, dió origen á las dos formas del tracoma. Un día comprobó además que la inoculación de la misma secreción provocó, en la misma persona, aisladamente las dos formas en uno y en otro ojo. Se está, pues, en el derecho de considerar las dos formas del tracoma, la granulosa y la papilar, como constituyendo una sola enfermedad.

¿Qué conexión hay entre el tracoma y la blenorrea aguda? Estas dos afecciones, aunque nacidas por infección, son, sin embargo, bajo sus formas típicas, muy diferentes entre sí. No obstante, la blenorrea crónica, siempre consecutiva á la aguda, es de tal modo semejante á la forma papilar del tracoma, que resulta muy difícil distinguirlas con seguridad una de otra, sólo por el examen clínico del ojo ó por las preparaciones anatómicas. He aquí lo que puede sospecharse que sucede: la blenorrea aguda, transmitida á otro ojo, produce igualmente una ble-

norrea aguda. Si la blenorrea, de aguda que era, ha entrado ya en el estadio crónico, no provoca, transmitida á otro ojo, una blenorrea aguda, sino una inflamación crónica, y ésta es el tracoma. Diferentes observaciones militan, en efecto, en favor de la posibilidad de esta génesis del tracoma. *Goldzieher* habla de una epidemia de tracoma importada al Instituto de Ciegos de Budapest por un niño que había ingresado recientemente. Había perdido la vista por un ataque de blenorrea. El recién venido transmitió el tracoma á todos los asilados y á la mayor parte de las jóvenes del establecimiento. Todas las formas posibles pudieron observarse allí; tanto la forma papilar pura como la genuinamente granulosa y la mixta. *Sattler* ha observado el caso siguiente: una madre atacada de flores blancas dió á luz un niño afectado de blenorrea aguda, muy ligera. Infectada por su hijo, la madre sufrió un verdadero tracoma. Como vivía en un país donde el tracoma era desconocido, se excluyó la presunción de cualquier origen infeccioso. Se ha objetado contra la conexión entre la blenorrea crónica, que sigue á la aguda, y el tracoma, que en la primera jamás se observan granulaciones (folículos linfáticos). No siempre sucede así. Durante el otoño de 1887, recibí en mi clínica dos niñas, hermanas. La mayor se infectó por su propia secreción vaginal y padeció en ambos ojos la blenorrea aguda. La más joven fué infectada por su hermana, y padeció también blenorrea en ambos ojos. Empero ésta fué algo más leve, y cuando se calmaron los fenómenos inflamatorios más violentos, se desarrollaron por una parte, sobre la conjuntiva del tarso, una hipertrofia papilar, y por otra, sobre el fondo de saco, numerosas granulaciones, de manera que presentaba un cuadro completo del tracoma mixto. He visto con frecuencia casos en que, después de la blenorrea aguda, se desarrollaron granulaciones en el fondo de saco; y otros más numerosos aún, en que pude demostrar microscópicamente la presencia de granulaciones sobre los fragmentos de la conjuntiva excindida.

De lo que precede, deducimos las conclusiones siguientes: *no hay más que una especie de tracoma, que se presenta bajo diversas formas.* El origen de la enfermedad debe probablemente atribuirse, en último análisis, á la secreción de los que están atacados de blenorragia de las partes genitales. Esta última afección da origen sobre la conjuntiva humana á una blenorrea aguda, que pasa al estado crónico. Ésta, inoculada á un ojo sano, ocasiona una inflamación crónica, que es el tracoma, y que se propaga entonces como tal.

Réstanos todavía hablar de la relación de la conjuntivitis folicular con el tracoma. La primera se observa especialmente en los individuos jóvenes, mientras que, por el contrario, el tracoma se encuentra muy rara vez en los niños. Estas dos afecciones se parecen, porque ambas presentan folículos linfáticos como producciones características.

En el catarro folicular éstos son más pequeños, más claramente limitados, y más prominentes por encima del nivel de la conjuntiva. En el tracoma, por el contrario, son mayores, sin contornos apreciables, y poco prominentes. Los folículos propiamente dichos son con frecuencia oblongos, cilíndricos y dispuestos en serie como las perlas de un collar, en tanto que las granulaciones tracomatosas son redondeadas y rara vez colocadas en serie. Sin embargo, estas diferencias son á veces tan poco evidentes, que aun el médico más experimentado no se halla en condiciones, en muchos casos, de establecer el diagnóstico con certidumbre, antes de que la marcha ulterior de la afección le haya suministrado los elementos necesarios. Además, desde el punto de vista de la estructura histológica, los folículos y las granulaciones tracomatosas no presentan diferencias bien características. Otra analogía entre el catarro folicular y el tracoma es que ambas afecciones se manifiestan de preferencia entre las grandes aglomeraciones de gentes que viven en comunidad. Es, pues, fácil comprender el que estas dos afecciones se confundan muchas veces, y que muchos autores tengan el concepto de que el catarro folicular no es más que una especie de tracoma benigno y sin peligro. Pero contra esta opinión puede objetarse que todavía no se sabe si, entre los miembros de estas comunidades, el catarro folicular se propaga por infección, como el tracoma, ó si es una simple consecuencia de la influencia del aire confinado y malsano por el polvo, las exhalaciones, etc., etc. Por el contrario, está evidentemente demostrado que, en ciertas condiciones, el catarro folicular *puede* manifestarse sin ninguna infección. Esto sucede después de la instilación prolongada de la atropina; entonces se desarrolla en muchas personas un catarro folicular típico, caracterizado por numerosos folículos. El tracoma, por el contrario, jamás puede presentarse sin infección previa. Otra diferencia más importante entre las dos enfermedades es su marcha. En primer lugar, el catarro folicular no va acompañado, ó sólo en grado muy insignificante, de hipertrofia papilar de la conjuntiva; no produce jamás ni la retracción conjuntival, ni el *pannus*, ni ninguna de las demás consecuencias del tracoma; es una afección absolutamente sin peligro. Por lo demás, se cura espontáneamente sin dejar señal alguna; de manera que sólo por este motivo, la distinción entre las dos afecciones no es sólo teórica, sino prácticamente de gran importancia.

El saber cuál es la relación que existe entre las diversas formas de la blenorrea, del tracoma y de la inflamación folicular conjuntival, sólo puede lograrse con el estudio de la Bacteriología. Hasta hoy no se conoce todavía con exactitud más que el micrococo de la blenorrea aguda, es decir, el gonococo. Muchos observadores (*Leber, Sattler, Koch, Michel, Poncet, Schmidt, Kucharsky, Staderini, Goldschmidt*, etcétera) han descubierto también micro-organismos en las enferme-

dades de la conjuntiva acompañadas de formación de granulaciones, como el tracoma y el catarro folicular. Algunos de estos micro-organismos tenían bastante semejanza con el gonococo sin serle absolutamente idénticos. Las observaciones de los diferentes investigadores no guardan suficiente concordancia para poder deducir conclusiones precisas. Quizás deba considerarse en general la formación de granulaciones de tejido adenoide, no como un fenómeno de naturaleza específica, sino como una forma particular, según la cual la conjuntiva ocular, como cualquiera otra mucosa, reacciona contra las irritaciones de toda especie. Estas irritaciones pueden ser, por lo demás, de naturaleza bacteriana como en el tracoma y en el catarro folicular. También se encuentran casos de tuberculosis conjuntival (véase § 23) que comienzan, absolutamente lo mismo que el tracoma, por un abundante desarrollo de granulaciones. Algunos ejemplos se han descrito por *Rhein*- y yo mismo he observado un caso. Por otra parte, *Goldzieher* y *Sattler* han visto la formación de abundantes granulaciones en una enfermedad conjuntival que consideraban como de naturaleza sifilítica. Todavía no se ha resuelto de una manera categórica si el catarro atropínico es debido á una irritación química ó si obedece su aparición á la existencia de ciertos esquizomicetos que quizás se desarrollan en la disolución de atropina.

La mayor dificultad del *tratamiento* del tracoma procede del tiempo excesivamente largo que se necesita para llegar á curarle. Con el objeto de abreviar su duración se han hecho diversas tentativas para atacar directamente y destruir las hipertrofias conjuntivales (papilas, granulaciones). Estas prácticas, que ya estaban en uso en la antigüedad, consisten: en escarificar la conjuntiva, excindirla, exprimirla ó raspar las granulaciones, cauterizarlas al rojo ó galvano-cauterio, excindir el fondo de saco conjuntival que oculta las granulaciones, y aun la conjuntiva del tarso, al propio tiempo que éste mismo. La mayor parte de estas prácticas, introducidas de nuevo en la cirugía ocular y alabadas por algunos prácticos, las he ensayado yo mismo. Para someterlas á segura contraprueba he elegido casos en que el tracoma era igual en ambos ojos. Tratando uno según el método habitual, y otro por el procedimiento de la excisión de la conjuntiva ó por la destrucción aislada de las granulaciones, era posible hacer una comparación demostrativa acerca de los diferentes métodos señalados. Encontré que toda destrucción directa de la conjuntiva no tiene otra influencia que la de reducirla especialmente sin que el tracoma se cure más pronto, porque no es posible destruir todas las partes enfermas de la conjuntiva. No puedo, pues, recomendar esta práctica más que para los casos raros en que el tracoma se localiza sobre puntos bien circunscritos de la conjuntiva, que, por lo tanto, pueden separarse por completo.

Para curar un *pannus* denso muchos médicos practican la *peritomía*. Consiste en seccionar los vasos conjuntivales que se dirigen al *pannus*, lo cual se hace cortando sencillamente la conjuntiva en sentido circular alrededor de la córnea, ó bien excindiendo con la tijera un filete delgado y circular. Con el objeto de aclarar un antiguo *pannus*, se han hecho algunas veces inoculaciones voluntarias de la secreción procedente de una blenorrea aguda. En efecto; la experiencia ha comprobado que un ojo con *pannus*, accidentalmente infectado de blenorrea aguda, lejos de perderse por supuración, al contrario, está más claro cuando la inflamación termina. Esta práctica está reemplazada en la actualidad por el tratamiento jequiritico, que produce el mismo efecto sin que ni el ojo sano ni los de las personas que asisten al enfermo corran el peligro de ser invadidos por la infección blenorreica.

En el Brasil, donde esta afección es epidémica, el jequiriti (semilla del *Abrus præcatorius*) se emplea desde hace mucho tiempo como remedio vulgar contra el tracoma. Á *Wecker* corresponde el mérito de haber sometido este remedio á experimentos científicos y haberle introducido en Europa. La actividad del jequiriti no depende, como se creyó al principio, de la presencia de micro-organismos en la infusión, sino de un fermento no organizado, que es tóxico en alto grado (*Hippel*, *Neisser*, *Salomonsen*, *Vennemann*).

V. — Conjuntivitis diftérica

§ 17. La conjuntivitis diftérica (1), como la blenorrea aguda y el tracoma, es una inflamación conjuntival supurativa, de origen infeccioso, y cuya secreción tiene también esta propiedad. Pero la materia infecciosa es de naturaleza específica diferente de la de las otras dos enfermedades. Este virus posee la propiedad de provocar en el tejido de la conjuntiva un exudado abundante, que se coagula fácilmente y que determina de este modo la necrosis del tejido infiltrado.

Síntomas y marcha. — Los párpados del ojo enfermo están hinchados, rojos, calientes y dolorosos al tacto. Generalmente la hinchazón es muy acentuada; á veces los párpados están duros como una plancha, de suerte que es imposible volverlos y aun difícil abrir la abertura palpebral. En toda su extensión, la conjuntiva está hinchada é inyectada; algunos puntos se distinguen porque están deprimidos, de un

(1) διφθέρα, membrana.

color gris-amarillento y con frecuencia recorridos por donde quiera de manchas de un rojo oscuro (equimosis). Estos puntos son característicos de la difteria; en estos sitios, el exudado depositado en el tejido es tan abundante, que comprime los vasos y hace de este modo exangüe y pálido el tejido. Según la extensión que estos puntos ocupan, se distinguen dos grados en la enfermedad. Los casos leves son los que se designan con el nombre de difteria *parcial* (difteria en placas). En este grado se encuentran los puntos diftéricos sobre la conjuntiva bajo la forma de islotes de grandes y pequeñas dimensiones (sobre todo en la conjuntiva palpebral), entre las cuales la conjuntiva se presenta menos afectada. Estos intervalos están simplemente muy inyectados, hinchados, sangran fácilmente, pero no aparecen ni grises ni exangües. En los casos graves, al contrario, los focos diftéricos se ensanchan rápidamente y se confunden, de suerte que se trata de la *forma confluente* de la difteria. En este caso, la conjuntiva está, en gran parte de su extensión ó en su totalidad, uniformemente gris y dura, casi como después de la formación de una escara, por ejemplo: por la acción de la cal viva.

Entre los párpados se ve salir una secreción serosa y fluida. Muchas veces se observan pequeñas placas diftéricas situadas, ya en los bordes, ya en los ángulos palpebrales, en las narices ó en las comisuras labiales; también se observa al mismo tiempo la difteria en la garganta ó en la nariz. Los enfermitos — porque la afección ataca casi exclusivamente á los niños — tienen fiebre intensa y están muy abatidos.

El estado que acabamos de describir y que se instituye rápidamente, después de un tiempo muy corto de incubación, es el primer estadio de la enfermedad: se le llama estadio de *infiltración*. Según la extensión del proceso diftérico sobre la conjuntiva, dura este estadio de cinco á diez días. Entonces comienzan á desaparecer poco á poco los puntos diftéricos. Allí donde la infiltración es poco intensa, sobreviene la reabsorción del exudado; por el contrario, donde, por la violencia de la infiltración, se ha interrumpido la circulación por completo y donde, por consiguiente, ha sido mortificado el tejido, se presenta la eli minación de las partes necrosadas. De aquí las pérdidas de sustancia de la conjuntiva, que no tardan en cubrirse de mamelones carnosos. Durante ese tiempo, la secreción llega á ser abundante y purulenta, y por esto se designa este segundo estadio con el nombre de estadio *blenorreico*. El tercero es el de *cicatrización*, en que las superficies mamelonadas, que resultan de la eliminación de las partes gangrenadas de la conjuntiva, disminuyen insensiblemente y se cubren de un revestimiento epitelial. Como este proceso se verifica á expensas de la conjuntiva próxima, el saco conjuntival se repliega en su totalidad; así que no es raro observar adherencias entre la conjuntiva palpebral y la del bulbo (simbléfaron). La contracción cicatricial de la

conjuntiva que sobreviene después, es tanto más acentuada, cuanto más extenso ha sido el proceso diftérico.

Lo que hace sobre todo peligrosa la difteria para el ojo, es que, en los casos algo graves, la *córnea* participa de la inflamación. Se desarrolla una queratitis supurada, análoga á la que se ha descrito en la blenorrea aguda (pág. 65). La supuración de la córnea sobreviene tanto más segurameute cuanta mayor extensión tuvo sobre la conjuntiva el proceso diftérico. Así, pues, en la forma confluente de la difteria, la córnea está siempre irremisiblemente perdida. En los casos más benignos puede lograrse que la córnea sólo presente ligeras opacidades, ó bien puede quedar completamente indemne. Según lo que se acaba de decir, el pronóstico de la difteria conjuntival es siempre grave desde el punto de vista de la conservación de la misma. Á veces, también, es desfavorable *quoad vitam*. No es raro que los niños mal desarrollados sucumban á los síntomas generales, es decir, á la violencia de la fiebre. El mayor peligro consiste en que el proceso diftérico puede invadir simultáneamente, ó algo más tarde, la mucosa nasal, así como la de la garganta ó la laringe, y acarrear la muerte de los niños.

Etiología. — La difteria ataca generalmente á los niños, y con más frecuencia entre dos y ocho años. Los adultos lo son muy excepcionalmente, y aun esto en grado leve. La difteria de la conjuntiva es, en su naturaleza, idéntica á las de las demás mucosas; todas reconocen por origen el mismo contagio. Por esto se observa principalmente la difteria de la conjuntiva cuando reina una epidemia de difteria laríngea. Así, la difteria de la conjuntiva se encuentra sobre todo en los países en que la difteria es frecuente, es decir, en el Norte de Alemania. Por esto á *v. Gräfe*, de Berlín, que tantas ocasiones ha tenido de observar la difteria de la conjuntiva, es á quien somos deudores de la primera descripción exacta de la enfermedad. En los países donde reina la difteria, se la ve presentarse ya esporádica, ya epidémicamente. En los momentos de epidemia diftérica, toda inflamación poco intensa de la conjuntiva presenta tendencia á revestir de pronto un carácter diftérico. En Austria rara vez se encuentra un caso grave de difteria conjuntival.

Tratamiento. — En el primer estadio de la afección, es necesario limitarse á sostener la limpieza del ojo. Á este efecto, se utilizarán de preferencia líquidos antisépticos débiles (solución de sublimado ó de ácido salicílico, permanganato de potasa). Respecto á las compresas frías, que parecen indicadas á causa de la hinchazón y del intenso enrojecimiento de los párpados, no debe recurrirse sino con muchísima prudencia, por temor de que la circulación conjuntival, ya muy entor-

pecida por la infiltración diftérica, se dificulte todavía más. Por esto se emplean las compresas calientes, para acelerar la reabsorción de las infiltraciones y la eliminación de la escara. Desde que se inicia el segundo estadio por la abundante secreción purulenta, comiéncese á tocar la conjuntiva con la disolución de nitrato de plata, con el objeto de disminuir la secreción y provocar la deshinchazón de la conjuntiva. Es preciso empezar obrando con mucha prudencia y no emplear sino disoluciones débiles (1/2-1 por 100). Siempre conviene abstenerse de cauterizar, en tanto que se vean puntos grises invadidos por una infiltración diftérica; si no, la aplicación del nitrato de plata no haría más que favorecer la necrosis del tejido. Sería, pues, una falta grave querer aplicar el cáustico en el primer estadio de la enfermedad.

La cauterización de la conjuntiva debe continuarse tanto tiempo cuanto aparezca roja, hinchada y con abundante secreción. Durante la cicatrización es preciso tratar de impedir cuanto sea posible las adherencias entre los párpados y el bulbo ocular (despegando con frecuencia los párpados del bulbo, colocando entre ambos compresas impregnadas en aceite), porque una vez formadas las adherencias no pueden destruirse sino con la operación. Las complicaciones por parte de la córnea deben tratarse según las reglas que después daremos para las inflamaciones supurativas de la córnea en general.

En el primer estadio deberán evitarse las intervenciones operatorias en la córnea ó en los párpados, porque las heridas que en estas circunstancias se practican se hacen habitualmente diftéricas sin remedio. Al lado del tratamiento peculiar del ojo, claro está que es indispensable fijar mucho la atención sobre la gravedad del estado general; es preciso, pues, ante todo tratar de sostener cuanto sea posible las fuerzas del enfermito.

Á causa del carácter eminentemente infeccioso de la difteria, conviene fijar la atención de una manera singular sobre la *profilaxia*. En efecto; en tanto que en la blenorrea y el tracoma la infección no puede tener lugar sino por el transporte directo de la secreción, en la difteria, por el contrario, es muy probable que la infección pueda producirse aun sin transporte directo, sencillamente por el intermedio del aire. Es necesario, pues, alejar del enfermo á todas las personas que no sean absolutamente necesarias para su servicio; pero ante todo conviene separar á los niños, que son particularmente accesibles á la infección. Si no hay enfermo más que un ojo, conviene proteger al otro contra la infección con un vendaje cuidadosamente aplicado, lo mismo que en la blenorrea aguda. Por lo demás, hay inexcusable necesidad de recomendar á las personas que asisten al enfermo que se limpien bien las manos después de cualquier contacto con el ojo afecto, y destruir inmediatamente todos los objetos que hayan servido para la cura.

Los términos crup y difteria son concepciones anatómicas que designan determinadas formas inflamatorias. La crupal se distingue por la producción, en la superficie del tejido, de un exudado que constituye una membrana por coagulación. Al contrario, en la inflamación diftérica, el tejido mismo está ingurgitado por un abundante exudado y acaba por necrosarse. Estas dos especies inflamatorias pueden provocarse de diversas maneras; ya por irritaciones exteriores (mecánicas, químicas, térmicas), ya por la acción de un contagio especial sobre el tejido. Las primeras obran provocando una inflamación de gran intensidad. Así es que, con una cauterización frecuente y repetida de la conjuntiva con el nitrato argéntico, puede provocarse la formación de una capa crupal, y, si se la cauteriza más profundamente todavía, puede darse origen á una inflamación con necrosis diseminada del tejido. También la aplicación repetida de la infusión de jequiriti produce primero una conjuntivitis crupal y después una inflamación diftérica de la conjuntiva; pero este proceso es puramente local, sin ninguna participación del resto del organismo. Etiológicamente, esta última inflamación es diferente en absoluto de la verdadera difteria de las mucosas, que no puede producirse sino por un contagio determinado. La infección diftérica provoca, al lado de una inflamación local, una violenta intoxicación de toda la economía, intoxicación que, aun con síntomas locales benignos, puede hacer sucumbir á los enfermos.

Según estos datos, á dos grupos de enfermedades etiológicamente diferentes corresponde una inflamación de la mucosa de un mismo carácter anatómico. Estos dos grupos deben distinguirse cuidadosamente entre sí, tanto más cuanto que en virtud de su similitud aparente podrían con facilidad ocasionarse confusiones. Un día tuve ocasión de ver un hombre cuya conjuntiva palpebral padecía una infiltración diftérica muy extensa, acompañada de violenta inflamación. Un acreditado oculista declaró que se trataba de una verdadera difteria, y formuló un grave pronóstico. Los detalles de la anamnesia me informaron bien pronto de que la inflamación fué provocada por cauterizaciones demasiado intensas de la conjuntiva, practicadas por un médico rural; así que la suspensión de las cauterizaciones bastó para que desapareciese en seguida la inflamación.

Respecto á la conjuntivitis crupal, es debida á un contagio que, en vez de provocar un envenenamiento diftérico, produce una simple inflamación local. El contagio crupal debe ser idéntico al que produce la infección en el catarro simple de la conjuntiva. El crup de la conjuntiva no tiene nada de común con el de la laringe, considerado por muchos autores como una especie particular de difteria de las vías aéreas. Al contrario, la difteria de la conjuntiva es, sin duda alguna, una inflamación provocada por una sustancia infecciosa diftérica, aná-

loga á la de la difteria de la garganta. En efecto; se ha visto un niño con difteria laríngea ingresar en un hospital de niños y contagiar al de su derecha una difteria de la garganta y á su vecino de la izquierda una difteria de la conjuntiva. *Arlt* nos refiere la historia de un médico que, examinando un niño que padecía difteria laríngea, recibió una partícula de secreción en un ojo; á pesar del lavado inmediato y cuidadoso del ojo, se perdió á consecuencia de una difteria de la conjuntiva. Recíprocamente, en los niños que padecen difteria conjuntival, la afección puede propagarse á la nariz y á la garganta. Por el intermedio de las lágrimas segregadas por el ojo enfermo, el contagio penetra en la nariz á través del conducto nasal, en donde puede, por la deglución, pasar á la garganta y aun al estómago y dar origen á la difteria. Todas estas afecciones son debidas á un contagio común que debe buscarse sin duda en el bacilo de la difteria de *Löffler*.

Las granulaciones que se desarrollan después de la eliminación de la escara diftérica son verdaderos mamelones carnosos, que ocupan el sitio de las pérdidas de sustancia de la conjuntiva. No conviene, pues, confundirlos con lo que se llaman granulaciones del tracoma, que están formadas simplemente por tejido conjuntivo hipertrofiado y revestido de un epitelio; por consiguiente, la cicatrización ulterior en la difteria debe comprenderse de otro modo que la del tracoma. En efecto; en el primer caso se trata de una cicatrización en el sentido habitual de la palabra, es decir, del revestimiento de la herida por una membrana epitelial; en el segundo caso, por el contrario, se verifica una retracción lenta de la mucosa en la cual jamás hubo herida. Sin embargo, esto no impide que las consecuencias últimas no sean iguales en ambos casos; así que, después de la difteria, puede observarse el triquiasis, el entropión cicatricial, y aun el xeroftalmos.

En el primer estadio, en vez de la expectacion, *Fieuzal* recomienda un tratamiento activo que consiste en la aplicación, por medio del pincel, de jugo de limón; *Leber*, la del sublimado en solución al 2 por 1.000.

VI. — Conjuntivitis linfática (escrofulosa, flictenular)

§ 18. Síntomas. — En su forma típica más sencilla, el cuadro sintomatológico de la conjuntivitis linfática es el siguiente: sobre un punto del limbo conjuntival se forma una pequeña elevación roja, casi del volumen de un grano de mijo; es la *eflorescencia*. Al principio es cónica, y su vértice está cubierto por el epitelio de la conjuntiva. En seguida, el epitelio del vértice de la eflorescencia se elimina, y el tejido que se encuentra inmediatamente debajo del revestimiento epitelial se destruye, de modo que el vértice del cono desaparece. Entonces en su vér-

tice se produce una pequeña úlcera gris, que predomina, por consiguiente, por encima del nivel de la conjuntiva sana circunvecina. Por destrucción ulterior, el cono desaparece por último totalmente, la úlcera se deprime al nivel de la conjuntiva, se limpia rápidamente y se cubre de epitelio. Entonces está cicatrizada la úlcera, sin dejar señal visible en la conjuntiva. Todo este proceso tiene lugar en un intervalo de ocho á quince días.

En el momento en que aparece la eflorescencia, la conjuntiva circundante se hiperhemia; los vasos inyectados convergen de todas partes hacia el pequeño tumor. La parte de la conjuntiva, que de este modo se ha enrojecido, toma la forma de un triángulo cuya punta ó vértice corresponde al limbo y al pequeño tumor; el resto de la conjuntiva está completamente pálido.

El tipo más sencillo de la conjuntivitis linfática está representado por una pequeña nudosidad exudativa bien circunscrita, á la cual corresponde cierta extensión de conjuntiva inyectada. La conjuntivitis linfática es, por consiguiente, una afección estrictamente localizada sobre *un punto* de la conjuntiva bulbar, y es lo que la distingue de todas las conjuntivitis ya descritas. En efecto; todas son inflamaciones difusas, puesto que se extienden de una manera uniforme sobre grandes superficies de la conjuntiva.

Las formas clínicas reales de la conjuntivitis linfática presentan las variaciones más diversas de la forma típica simple que acabamos de describir. Estas variaciones conciernen:

a) El *número* de las eflorescencias. Es raro que no haya más que una, frecuentemente hay muchas, y aun se encuentran en gran número. De ordinario, son tanto mayores cuanto menos numerosas; en algunos casos raros alcanzan casi el volumen de una lenteja. Cuando son numerosas las eflorescencias, son pequeñas; con frecuencia se encuentra todo el limbo y aun la córnea completamente cubierta de finas elevaciones, de modo que se diría que sobre la superficie del globo ocular se había echado arena. Cuando las eflorescencias no tienen estas dimensiones, desaparecen habitualmente por reabsorción al cabo de algunos días sin ulcerarse. Cuando se desarrollan muchas eflorescencias á la vez, los triángulos inyectados de la conjuntiva bulbar pertenecientes á cada una de ellas, llegan á ser confluentes, y el carácter de la localización de la enfermedad en foco no es más evidente. El único signo sensible de este carácter es la presencia de diversos tumores pequeños exudativos. Además, cuando la inflamación es intensa, la conjuntiva palpebral tiene también participación, lo cual hace que la conjuntiva linfática no sea entonces una afección limitada simplemente á la conjuntiva bulbar.

b) El *sitio* de las eflorescencias no siempre es el limbo; puede encontrarse también más fuera, en el segmento anterior de la conjuntiva bulbar, ó también fuera del limbo en la misma córnea. En ésta aparecen nudosidades grises constituídas por un depósito de células redondas, y alojadas superficialmente entre la membrana de *Bowmann* (*figura 23, B*) y el epitelio (*fig. 23, E*) que levantan.

La destrucción de la eflorescencia ocasiona una pérdida de sustancia en la córnea, pérdida absolutamente superficial, que no interesa más que el epitelio y que se cicatriza sin dejar opacidad permanente. Pero sucede muchas veces que la afección reviste un carácter más grave, en el concepto de que los exudados de esta membrana tienen tendencia á extenderse en profundidad ó en superficie. Así es que la infiltración puede perforar la membrana de *Bowmann* y penetrar en el

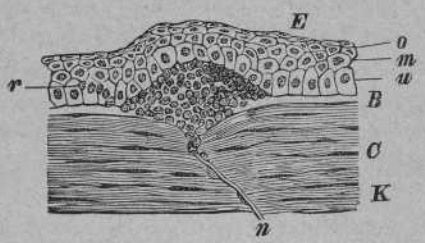

FIGURA 23.— *Eflorescencia sobre la córnea en la conjuntivitis linfática,* según *Iwanoff.* — La nudosidad compuesta de células reside entre la membrana de Bowmann *B* y el epitelio *E* que eleva. En el epitelio se distingue la capa más profunda de células cilíndricas *u*, la capa media de células poligonales *m*, y la capa superficial de células planas *o;* entre las células epiteliales están comprendidos algunos leucocitos *r*. El parénquima córneo *C*, con sus corpúsculos córneos *K*, está atravesado por un nervio *n* que termina por encima de la nudosidad.

tejido propio del parénquima de la córnea. En este caso hay destrucción del tejido, dando lugar á una úlcera que se extiende en profundidad y aun puede perforar la membrana. Entonces, después de la cicatrización de la úlcera, queda una opacidad permanente.

c) Las úlceras córneas que se desarrollan de esta manera pueden revestir un carácter serpiginoso; es decir, propagarse según la superficie. De este modo es como se forma la *queratitis en cinta* (*Fischer*) ó queratitis fascicular, llamada también por *Stellwag* puente herpético. He aquí cómo empieza esta afección: sobre el borde de la córnea se desarrolla una eflorescencia que después deja una pequeña úlcera que ocupa un punto de la periferia de la córnea. Al cabo de algunos días la úlcera se deterge en su mitad periférica rodeando el borde de la córnea. Al mismo tiempo, siguiendo la marcha habitual de la úlcera

córnea regresiva, se desarrollan en el limbo vasos que avanzan hacia el borde de la úlcera en vías de curación y que concurren al trabajo de cicatrización. Pero entretanto el borde de la úlcera, dirigido hacia el centro de la córnea, queda infiltrado y gris. Como la infiltración y la destrucción purulenta consecutiva hacen constantes progresos, la úlcera avanza cada vez más hacia el centro de la córnea, en tanto que se cicatriza en la misma medida en la periferia y que arrastra consigo los vasos sanguíneos. Por eso la queratitis fascicular está representada por una cinta estrecha y roja, formada de vasos (de aquí su nombre) que, partiendo del borde de la córnea, se extiende á cierta distancia sobre la misma. En el extremo de la cinta se encuentra un pequeño semicírculo de color gris. Es el borde progresivo, gris é infiltrado de la úlcera. El mal no se detiene ni se cura hasta que se ha cicatrizado completamente la úlcera. Pero durante este tiempo, la cinta vascular puede extenderse hasta el centro y aun más allá de la córnea. Sin embargo, la úlcera queda siempre superficial y jamás se ha observado que haya producido la perforación de esta membrana. Cuando finalmente se suspenden los progresos de la queratitis fascicular, los vasos desaparecen gradualmente y no queda sino una opacidad córnea superficial que corresponde á la forma alargada de la cinta vascular. Esta opacidad jamás se disipa y permite diagnosticar, durante toda la vida, que existió una queratitis fascicular.

d) Los casos más graves de conjuntivitis linfática son los en que el exudado se presenta desde el principio bajo la forma de una extensa infiltración que ocupa las capas *profundas* de la córnea. Entonces se encuentra ésta invadida en gran extensión por una opacidad uniformemente gris ó amarillenta, cuyos bordes no están claramente limitados y que se asienta en las capas profundas de la córnea; al nivel de la opacidad, la córnea parece festoneada. En los casos graves, la infiltración, que era primitivamente gris, se hace cada vez más amarilla y sufre, por último, la transformación purulenta de modo que determina una gran pérdida de sustancia en la córnea. En los casos benignos, por el contrario, la infiltración desaparece poco á poco por reabsorción, y la córnea se torna parcial ó totalmente transparente. Sorprende ver hasta qué punto pueden desaparecer las infiltraciones más extensas.

e) En vez de presentarse bajo la forma de focos circunscritos, el exudado puede transformarse, en la superficie de la córnea, en un tejido nuevo continuo, es decir, en *pannus*. Éste lleva el nombre de escrofuloso para distinguirle del tracomatoso. No presenta, como éste, predilección por la mitad superior de la córnea, pero toma origen sobre no importa qué punto del borde de esta membrana. Es habitualmente delgado, poco vascularizado y susceptible de desaparecer por completo.

La conjuntivitis linfática va con frecuencia acompañada de un la-

grimeo abundante. Generalmente no hay secreción mucosa ó moco-purulenta como en el catarro; por eso los párpados no están pegados por la mañana. No hay excepción sino para los casos antiguos en que la inflamación, interesando también la conjuntiva palpebral, ha producido el efecto de una inflamación catarral concomitante.

Los *síntomas subjetivos* consisten en fotofobia y calambres de los párpados (blefarospasmo). Benignos en muchos casos, estos síntomas adquieren otras veces desusada intensidad: los niños se ocultan en algún rincón oscuro de la habitación, se cubren la cara con las manos, y se oponen tan enérgicamente á toda tentativa de separación de los párpados, que el médico tiene grandes dificultades para examinar los ojos. No hay ninguna relación constante entre la intensidad de estos síntomas y la gravedad de la enfermedad; por el contrario, es precisamente en los casos en que siendo la afección de la córnea extensa y profunda, los fenómenos irritativos son muchas veces realmente benignos. En general — al contrario de lo que sucede en el catarro conjuntival — los sufrimientos son mayores por la mañana que al medio día y por la noche.

Marcha y pronóstico. — La simple eflorescencia típica sobre el limbo recorre todas sus fases, hasta su desaparición completa, en ocho ó quince días. Si las eflorescencias son múltiples, el tiempo necesario á su curación es proporcionalmente más largo. Esto no obstante, la enfermedad sería aún de corta duración si se limitase á un ataque único. Pero esto sucede muy rara vez. Porque después de cierto tiempo de reposo, ó aun antes de que haya terminado por completo la primera inflamación, el ojo se inyecta de nuevo y brotan nudosidades sobre el limbo ó al lado de él. Así que, con intermitencias más ó menos largas, la afección puede durar meses y aun años. Comienza en la infancia, pero los ataques reaparecen con frecuencia hasta la pubertad, y á veces después de ésta. Ya es un solo ojo el atacado, ya el otro, ó ambos simultáneamente. En fin, los ataques son cada vez más raros y acaban por cesar enteramente.

La humectación constante de los párpados por las lágrimas produce muchas veces la blefaritis, así como el eczema palpebral y, consecutivamente, un ectropión del párpado inferior. También se observan excoriaciones que se asientan en el ángulo palpebral externo, y después se desarrolla un blefarofimosis.

El *pronóstico* de la conjuntivitis linfática es favorable, en el sentido de que es muy raro que determine la pérdida completa del ojo. Las eflorescencias superficiales desaparecen sin dejar señal alguna; las úlceras, por el contrario, que interesan el parénquima córneo propia-

mente dicho, dejan opacidades permanentes, que, sin embargo, son, en la mayor parte de los casos, delgadas y superficiales (*maculæ corneæ*). En las personas que han sufrido muchos ataques, las córneas tienen muchas manchas de esta naturaleza, indicios seguros de inflamaciones anteriores. La vista es mala é impide á estas personas consagrarse á trabajos delicados. Además, las inflamaciones oculares, reapareciendo de vez en cuando, tienen por efecto suspender el desarrollo físico é intelectual de los niños. Por consiguiente, aunque la conjuntivitis linfática no determine sino muy excepcionalmente la ceguera, es, sin embargo, tan perjudicial al que la sufre, que se ha menester combatirla con cuantos medios tenemos á nuestra disposición.

§ 19. Etiología.—La conjuntivitis linfática es una de las afecciones oculares más frecuentes. Está bajo la dependencia de la diátesis escrofulosa. Esta conjuntivitis, como la misma escrofulosis, es una enfermedad de la infancia y de la juventud. Es muy raro encontrarla en los niños muy pequeños y en los menores de un año. Habitualmente desaparece en la pubertad. Respecto á los adultos, sólo la padecen si durante la infancia sufrieron algún ataque. Los niños afectados de conjuntivitis linfática pertenecen, en su inmensa mayoría, á las clases pobres. En efecto; esos niños están mal é insuficientemente nutridos, viven en habitaciones sucias, húmedas y mal ventiladas. Otros niños, que antes gozaban buena salud, se encuentran debilitados por enfermedades generales (escarlatina, sarampión, fiebre tifoidea, coqueluche, etc., etc.).

Los niños escrofulosos están pálidos y desnutridos, ó bien depauperados y flojos. Tienen infartos ganglionares debajo de la mandíbula inferior, en el cuello, delante de las orejas. Padecen ulceraciones y fístulas que exigen meses y aun años para curarse, y que dejan cicatrices muy deformes y características. Estas ulceraciones y estas fístulas proceden de glándulas supuradas y de infiltraciones cutáneas ulceradas. Se observan eczemas húmedos en diferentes partes del cuerpo, más frecuentemente en la cara; por lo demás, á una afección eczematosa de la mucosa nasal es á lo que debe atribuirse el resfriado continuo que muchos niños sufren. Los párpados están afectados de blefaritis. La nariz y el labio superior llegan á engrosarse á consecuencia de inflamaciones repetidas. También se observan en ellos enfermedades más profundas, tales como la caries de los huesos (caries del peñasco bajo la forma de otorrea), la tuberculosis y, en las niñas, la aparición tardía é irregular del flujo menstrual.

En muchos casos, la conjuntivitis linfática va acompañada de uno ú otro de los diversos síntomas escrofulosos apuntados; á veces se observan muchos simultáneamente. Es relativamente raro encontrar la

afección en un individuo en buenas condiciones de salud, como sucede, por lo demás, con otros fenómenos escrofulosos que á veces se encuentran de una manera aislada.

Tratamiento. — En los casos ligeros, el tratamiento *local* consiste en el empleo de medios excitantes, principalmente los calomelanos y la pomada de precipitado amarillo (pomada de *Pagenstecher*). Por medio de un pincel de tejón se proyecta una delgada capa de calomelanos, finamente pulverizados, sobre la conjuntiva del párpado inferior; respecto á la pomada de precipitado (0,05-0,15 de precipitado amarillo por 5 gramos de manteca), se la introduce en el fondo de saco por medio de un pincel ó de un tallo de vidrio y, practicando después fricciones sobre los párpados, se la extiende por toda la superficie de la conjuntiva. Ambos remedios son excitantes, pero la pomada es más que los calomelanos. Así que prefiero emplear éstos al principio de la enfermedad; después, cuando disminuyen los fenómenos inflamatorios, se los sustituye con la pomada de precipitado amarillo. No conviene aplicar estos remedios más que una vez por día. Están contraindicados cuando hay infiltraciones recientes ó úlceras progresivas de la córnea. En estos casos, antes de acudir á los remedios excitantes, es indispensable—aplicando entretanto la atropina — esperar el momento en que haya desaparecido la infiltración, ó que la úlcera se haya limpiado. La presencia de un *pannus* y la queratitis fascicular no constituyen contraindicación al empleo de los calomelanos ó de la pomada amarilla. Si por la aplicación de estos medios no se logra suspender los progresos de la queratitis fascicular, no queda otro recurso que cauterizar el borde progresivo de la ulcerita con el hierro rojo (galvano-cauterio, termo-cauterio). Cuando se trata de úlceras más extensas, de fondo sucio, ó bien de profundas infiltraciones de la córnea, se obtienen mayores ventajas del empleo de compresas de agua caliente, aplicadas sobre el ojo cerrado muchas veces por día durante una ó dos horas. Por lo que concierne al tratamiento de las úlceras más profundas, así como al de las cicatrices que de ellas resultan, se recurrirá á las reglas generales que expondremos con motivo de las enfermedades de la córnea. Es necesario evitar la aplicación de vendajes, si no son de absoluta necesidad (por ejemplo, en los casos de úlceras profundas de la córnea), porque si no es preferible abstenerse. El vendaje tiene el inconveniente, por una parte, de impedir el libre derrame de las lágrimas, cuya secreción es muy abundante, y por otra, que, humedeciéndose rápidamente, produce con facilidad un eczema de los párpados.

En la conjuntivitis linfática, en atención á la *etiología*, el *tratamiento general* es de capital importancia. La alimentación de los niños será

nutritiva y dada á horas regulares. Conviene tener cuidado de procurarles una habitación seca y bien ventilada; se les paseará con frecuencia al aire libre, sin conceder demasiada atención á la fotofobia que sufren. En efecto; no debe concederse á ésta excesiva importancia y es un verdadero error el querer tener á los niños fotofóbicos encerrados en una habitación oscura.

Para fortificar á los niños se recurrirá á las afusiones frías, á la estancia en el campo, de preferencia sobre las montañas, ó al borde del mar. Para prevenir las recidivas, es bueno, cuando han desaparecido los síntomas inflamatorios, emplear baños salados ó baños de mar. Pero la ejecución de todas estas medidas está muy frecuentemente dificultada por circunstancias independientes de la voluntad del enfermo, sobre todo por su pobreza.

El tratamiento farmacológico de la escrofulosis consiste en el uso del aceite de hígado de bacalao, las preparaciones ioduradas, los ferruginosos, arsenicales y quínicos. Para la especie y la dosis de los remedios que se deben emplear, deben servir de guía las necesidades de cada caso particular.

Un hecho que influye ventajosamente sobre la curación de la enfermedad ocular es el tratamiento de las demás manifestaciones escrofulosas de que el paciente está afecto, sobre todo de la blefaritis, así como del eczema de la cara y de la mucosa nasal. Á este efecto, la aplicación de la pomada de precipitado blanco (1-2 por 100) presta buenos servicios. En la blefaritis se aplica esta pomada por la noche sobre la abertura palpebral cerrada. Los puntos eczematosos de la cara se cubrirán con una compresa impregnada en esta pomada; para combatir el romadizo eczematoso se introduce esta pomada en la nariz tan adentro como sea posible. Para curar el eczema húmedo de la cara se utiliza también con ventaja una disolución de nitrato de plata al 5-10 por 100. Después de haber separado las costras se embadurna la piel denudada, que se cubre entonces de una delgada escara, bajo la cual los puntos excoriados se cicatrizan rápidamente. La embrocación debe repetirse al principio cada dos días, después, con algunos de intervalo, y continuarse tanto tiempo cuanto aparezcan nuevas costras.

Como el tracoma, la conjuntivitis linfática lleva muchos *sinónimos* tales como: conjuntivitis flictenular, pustulosa, herpes de la conjuntiva (*Stellwag*), conjuntivitis exantemática, eczematosa (*Desmarres, Horner, Michel*). Todas estas denominaciones proceden de la idea de que la eflorescencia de la conjuntiva ó de la córnea está constituída por una vesícula hueca y llena de líquido, (φλύκταινα, vesícula, pústula, vesícula herpética). Sin embargo, en realidad nunca está formada la eflorescencia por una vesícula; al contrario, siempre está constituída por un tubérculo sólido pero blando, producido sobre todo por la acu-

mulación de células linfoides (*fig. 23*). El reblandecimiento y la liquefacción de la masa celular no empiezan en el centro del tubérculo, sino en el vértice, de modo que jamás se ha visto sobrevenir una excavación (vesícula ó pústula), sino una pérdida de sustancia superficial (úlcera). Además, el nombre de herpes corneano podría dar motivo para confundir la eflorescencia con el verdadero herpes (*herpes febrilis* y *herpes zoster*), (véase § 42). El nombre de conjuntivitis exantemática ó eczematosa se ha dado á la eflorescencia conjuntival por aquellos autores qne creían que la conjuntivitis linfática es análoga al eczema cutáneo. Acaso esta opinión pudiera ser verdadera, pero preciso es confesar que hasta hoy nada prueba esta certidumbre; no es, pues, permitido, al menos hasta ahora, designar estas dos afecciones con el mismo nombre. Sin duda que ha de ser muy difícil asignar á la conjuntivitis linfática su verdadero lugar, antes de descubrir el microorganismo característico; ya se han hecho muchas investigaciones en este sentido (*Gifford, Burchardt*).

Los autores hacen una distinción entre la afección linfática de la conjuntiva y la de la córnea; hablan también de conjuntivitis y de queratitis flictenular, de herpes de la conjuntiva y de la córnea, según que la eflorescencia se presente sobre la conjuntiva ó sobre la córnea. Así es que, por espíritu de sistema, se divide en dos un cuadro clínico cuya unidad es absoluta. En efecto; no se trata más que de una enfermedad única que se localiza ya en un punto, ya en otro. Muy frecuentemente sucede que se observa de un modo simultáneo, sobre el mismo ojo, una eflorescencia sobre la conjuntiva, otra sobre el limbo, comprendiendo por mitad la conjuntiva y la córnea; en fin, una tercera sobre la córnea misma. Por esta razón, en la descripción que antecede, se ha empleado la expresión conjuntivitis linfática para designar la enfermedad en general, cualquiera que sea el punto de la superficie bulbar que ocupe la eflorescencia. De este modo no se ofende á la verdad anatómica, puesto que las capas córneas superficiales están consideradas como la continuación de la conjuntiva sobre la córnea. Puede, pues, considerarse la afección de la córnea, en la conjuntivitis linfática, como una enfermedad de la « hoja conjuntival » de la córnea. Así es que el *pannus* tracomatoso está considerado como un fenómeno parcial de la conjuntivitis tracomatosa y no como una entidad morbosa distinta.

El *diagnóstico diferencial* entre la conjuntivitis linfática y las demás afecciones de la conjuntiva y de la córnea es, en general, fácil de hacer. Lo que hay de característico en la conjuntivitis linfática es que la enfermedad se localiza sobre un punto circunscrito que está en la inmediación de la córnea, ó bien sobre esta misma membrana. No hay más que una sola especie de conjuntivitis que tenga carácter común con la

conjuntivitis linfática: es la conjuntivitis *ex acnè*, pero la presencia simultánea en la cara del acné rosáceo hace que se la distinga fácilmente (véase § 21). En el catarro primaveral (véase § 20), en que existen también pequeñas nudosidades sobre el limbo, la conjuntiva palpebral está al mismo tiempo atacada de una manera característica. Entre las afecciones inflamatorias difusas de la conjuntiva, el catarro podría confundirse con la conjuntivitis linfática. En los casos graves y rebeldes de conjuntivitis linfática, la inflamación pasa también sobre la conjuntiva de los párpados, que entonces aparecen muy inyectados, hinchados y aun finamente vellosos; sobreviene igualmente una secreción conjuntival mucosa ó moco-purulenta. La distinción entre estos casos y el catarro es con frecuencia difícil, sobre todo cuando, precisamente en el momento de la observación, no hay eflorescencia sobre la conjuntiva bulbar. Felizmente, un error de diagnóstico no tiene aquí consecuencias porque, en una conjuntiva en semejante estado, una moderada cauterización por medio de una disolución de nitrato de plata está siempre indicada, cualquiera que sea el origen de la afección. La forma pustulosa del catarro conjuntival agudo constituye la transición entre la conjuntivitis catarral y la linfática (véase pág. 55).

El *pannus* escrofuloso se distingue principalmente del tracomatoso en que, por un atento examen de la conjuntiva palpebral y de la del fondo de saco, puede establecerse la existencia ó la falta de las alteraciones propias del tracoma. En las úlceras de la córnea que resultan de las infiltraciones de una conjuntivitis linfática, es á veces imposible reconocer con seguridad su origen, si no es cuando la úlcera tiene su asiento en el borde de la córnea y empieza sobre el limbo conjuntival. Las situadas también periféricamente no se observan sino en la conjuntivitis linfática. La queratitis fascicular puede confundirse fácilmente con una úlcera pequeña de la córnea, á la cual, durante la curación, ha suministrado vasos el limbo, que forman de este modo un puente vascular entre el limbo y la úlcera En semejante caso no hay temor de que la úlcera se extienda sobre el campo pupilar de la córnea: después de la curación de la úlcera no queda más que una ligera mancha, pequeña y redondeada, en vez de una cinta alargada y opaca, como en la queratitis fascicular. He aquí cómo se distinguen las dos afecciones: en la queratitis fascicular, el borde ulceroso gris, progresivo, se ve fácilmente, los vasos sanguíneos que pasan sobre la córnea se encuentran en el surco que la úlcera ha producido á su paso. Estos vasos residen, pues, ya al nivel de la superficie de la córnea, ya más profundamente. En las úlceras simples con formación de vasos, faltan el surco y la opacidad.

En el tratamiento de la conjuntivitis linfática, los calomelanos son los que desempeñan el principal papel. Como esta sustancia es inso-

luble en el agua, se creyó primero que la acción era puramente mecánica (abertura por raspamiento de las eflorescencias consideradas como vesículas). Pero contra esta opinión milita el hecho de que la introducción en el ojo de polvos inertes, tales como vidrio porfirizado, de que también se ha usado, no producen el mismo efecto. Investigaciones más recientes han demostrado que la acción de los calomelanos es de naturaleza química. Del polvo de calomelanos depositado durante mucho tiempo en el fondo de saco conjuntival, se transforman algunas partes en sublimado por el cloruro de sodio que las lágrimas contienen. De este modo se produce constantemente una pequeña cantidad de sublimado que no deja de obrar sobre la conjuntiva. Según otros, los calomelanos serían solubles en pequeñas proporciones en una disolución de cloruro de sodio, como son las lágrimas, y de esta manera sería activo como tal. Cuando se emplea el polvo de calomelanos en el ojo de un enfermo que toma el iodo al interior, no es raro observar una acción fuertemente corrosiva de los calomelanos. En efecto; se produce, por el iodo eliminado por las lágrimas, ioduro de mercurio, que es muy corrosivo (*Schläfke*). Por esta razón, el empleo de una de estas sustancias excluye el de la otra.

Una molestia, singularmente desagradable para los que padecen conjuntivitis linfática, es la *fotofobia* que acompaña tan frecuentemente á esta afección. En algunos casos persiste obstinadamente durante meses. Los padres llevan á sus hijos á casa del médico, diciendo que están «ciegos» desde hace algunas semanas. Estos niños oponen gran resistencia por su parte para que les abran los ojos á la fuerza, y sobre todo cuando al mismo tiempo tienen excoriaciones en el ángulo externo de los párpados. Esto obedece á lo que les hacen sufrir los párpados y á que sangran fácilmente cuando se los separa. En estos casos se procurará separarlos prudente y moderadamente para no aumentar más aún la resistencia por parte de los niños. Á consecuencia de este blefarospasmo continuo, los párpados, sobre todo los superiores, llegan á ponerse edematosos porque las venas palpebrales, que atraviesan el orbicular en contracción permanente, se encuentran comprimidas. La oclusión enérgica de los ojos hace también que muchas veces los párpados se incurven hacia atrás, lo cual da lugar á un *entropión espasmódico*. En fin, se han descrito casos en que los niños, después de haber sufrido mucho tiempo el blefarospasmo, estaban completamente ciegos cuando cesó la contracción espasmódica de los párpados (*v. Gräfe, Schirmer, Leber, Samelsohn, Silex, Furstenheim*). Esta ceguera no es con frecuencia más que temporal. Como en la mayor parte de los casos no han podido encontrarse alteraciones objetivas que pudiesen considerarse como causa de la ceguera, no ha sido posible dar hasta hoy una explicación positiva.

En muchos casos el blefarospasmo cede rápidamente desde que la afección conjuntival, que fué la causa, entra en el período de curación por virtud del tratamiento apropiado. En el caso de blefarospasmo particularmente rebelde, puede friccionarse dos ó tres veces por día la frente y las sienes del enfermo con el ungüento de *Arlt* (extracto de belladona, 0,5 gramos en 5 gramos de ungüento gris). Una práctica muy útil es la instilación frecuentemente repetida de cocaína, ó la administración de una ducha general de agua fría, á que se somete al niño diariamente. En fin, puede también practicarse la incisión de la comisura externa (cantoplastia, véase § 169), sobre todo cuando, á consecuencia de un blefarofimosis, la abertura palpebral está anormalmente estrechada. *Herz* hizo observar que muchos niños, que sufren de conjuntivitis linfática, están molestados por los piojos, que basta destruir para que la conjuntivitis, hasta entonces rebelde á toda clase de remedios, se cure muy rápidamente. Deduce que la irritación de la piel, determinada por los piojos, es capaz de provocar y sostener la inflamación de la conjuntiva.

VII. — Catarro primaveral

§ 20. Síntomas y marcha. — El catarro primaveral (*Saemisch*) es una afección crónica, que se padece durante años y produce alteraciones características, tanto en la conjuntiva del tarso como en la del bulbo. La del tarso está cubierta de papilas que son anchas y aplanadas, de tal manera que la superficie de la conjuntiva se parece á un pavimento grosero é irregular. Además se extiende un velo muy tenue de un color blanco azulado, como si se hubiese vertido una delgada capa de leche sobre la superficie de la conjuntiva. Las alteraciones que en la del bulbo se observan, aunque menos constantes, son también muy sorprendentes. En efecto; en el limbo se ven elevarse, en los bordes interno y externo de la córnea, vegetaciones en forma de nudosidades azuladas, abollonadas y duras, de aspecto gelatinoso. Estas nudosidades empiezan, por una parte, cerca de la córnea transparente; por otra, más lejos aún, sobre la conjuntiva, y los vasos que se encuentran en las inmediaciones de estas nudosidades están dilatados. Á diferencia de las eflorescencias de la conjuntivitis linfática, que se destruyen muy pronto, estas nudosidades no se ulceran jamás; son, por el contrario, muy persistentes, hasta el punto de que resisten con frecuencia durante años sin experimentar muy sensibles modificaciones.

Los datos suministrados por los pacientes no son menos característicos que las alteraciones objetivas. Refieren que mientras dura el

invierno los sufrimientos de los ojos son nulos ó apenas apreciables. Pero, desde que llegan los primeros días espléndidos de la primavera, los ojos se inyectan y se ponen lagrimosos. Los enfermos están entonces muy molestos por la fotofobia, pero sobre todo por un prurito continuo que en los ojos sienten. Á medida que el tiempo avanza hacia el calor, aumentan las molestias. Por el contrario, los pacientes se sienten aliviados cuando, por ejemplo durante el estío, hay una serie de días lluviosos y frescos. En el otoño disminuyen las sensaciones desagradables y desaparecen por completo durante la estación fría, para comenzar de nuevo en la primavera siguiente. La diferencia en el estado objetivo durante las diversas estaciones es mucho menos sensible de lo que se sospecharía al ver el cambio notable del estado subjetivo del enfermo. La diferencia consiste principalmente en que durante el invierno los ojos están pálidos, mientras que aparecen inyectados en el estío; por otra parte, durante el invierno las vegetaciones conjuntivales aparecen algo menos desarrolladas que durante el verano.

El catarro primaveral es una afección bastante rara. Ataca de preferencia al sexo masculino, sobre todo durante la infancia y la juventud. Casi siempre están simultáneamente afectados ambos ojos. Las recidivas anuales de esta afección se repiten, por lo general, durante una serie de tres ó cuatro años y aún más tiempo todavía, á veces durante diez ó veinte años, hasta que, por último, desaparecen sin dejar señales muy visibles. Respecto á la terminación de la enfermedad, el pronóstico es favorable, pero es malo desde el punto de vista de la duración, porque no conocemos todavía ningún remedio para curar la enfermedad, ni para prevenir las recidivas. La causa de esta afección es también desconocida.

El *tratamiento,* impotente para curar la enfermedad misma, debe limitarse á calmar los sufrimientos. Se combate la inflamación con los medios empleados contra el catarro agudo y crónico. Para combatir el prurito, puede utilizarse una disolución de cocaína al 2 por 100. En lo que concierne á las vegetaciones, se las corta cuando han adquirido cierto desarrollo.

El catarro primaveral no es un verdadero catarro como parece indicar el nombre bastante mal apropiado que se le ha dado; es más bien una afección *sui generis.* Esta enfermedad fué descrita primero por *Arlt*, que la consideró como una variedad particular de la conjuntivitis linfática (1846). Más tarde *Desmarres* la menciona bajo el nombre de hipertrofia periquerática. *Von Gräfe* la llama condensación gelatiniforme del limbo; *Hirschberg*, en fin, *flictena pálida. Saemisch* fué el primero que hizo notar las exacerbaciones características de la afección durante la época del calor, de donde concibió el nombre de catarro primaveral, que es todavía con el que hoy se la designa habitualmente.

Horner descubrió el estado particular de la conjuntiva del tarso, y completó de este modo la descripción de la enfermedad.

La causa de ella es desconocida. Quizás se trate de un micro-organismo de una especie particular que se haya hasta hoy, como muchos otros, buscado en vano. Hace algunos años vi un niño de diez años que presentaba esta enfermedad en un grado singularmente leve. El ojo derecho era el único interesado y, solamente en el borde externo de la córnea al nivel del limbo, tenía una pequeña nudosidad, cuyo aspecto era característico. La conjuntiva del tarso no estaba enferma más que en un solo punto, aquel en que se ponía en contacto con la nudosidad, durante la oclusión de los párpados. En este sitio, una pequeña porción de la conjuntiva estaba cubierta de papilas anchas y aplanadas, sobre las cuales se extendía una capa mate blanco-azulada. En presencia de este hecho, no podía menos de pensarse que el punto primitivamente afecto, tal vez el del limbo, infectó el de la conjuntiva que le era opuesto y con el cual estaba constantemente en contacto. Este hecho podría significar muy bien que la causa eficiente de la enfermedad es un micro-organismo.

Las papilas de la conjuntiva del tarso están duras, á veces como un cartílago. He visto que están constituídas por una especie de tejido conjuntivo areolar, con degeneración particular, de aspecto vítreo, las células del tejido conjuntivo y las de los vasos. El epitelio que cubre las papilas está hipertrofiado; es probablemente la causa del tinte blanco azulado de su revestimiento externo, visible á simple vista y característico de la enfermedad. Las vegetaciones, al nivel del limbo, están constituídas por tejido conjuntivo, que contiene muchas células y vasos. Aquí también, el epitelio llega á hipertrofiarse, penetra por todas partes, bajo la forma de prolongaciones sólidas, en la profundidad de los tejidos (*Horner, Vetsch*). Las vegetaciones se detienen evidentemente al borde de la córnea sana. Paralelamente al de la nudosidad se ve en la córnea una estría delgada y gris, análoga al arco senil y que está separada de aquel borde por un delgado festón de córnea transparente.

En los casos más ligeros faltan las nudosidades del limbo; entonces no se observan más que las alteraciones de la conjuntiva del tarso. Son, pues, las más importantes desde el punto de vista del diagnóstico de la enfermedad. En los casos graves, por el contrario, las vegetaciones del limbo adquieren un desarrollo notable. Á veces rodean la córnea, que aparece entonces encerrada en un quemosis elevado y duro He visto dos casos en que la córnea misma estaba invadida por el proceso patológico en una gran extensión. El primer caso concernía á un joven de diez y seis años. Tomó como punto de origen, en el limbo hipertrofiado, una capa paniforme, pero pálida, de aspecto gelatinoso, privada

de vasos, que se propagó sobre la córnea. Á pesar de todas las tentativas terapéuticas, no pudieron detenerse los progresos de esta excrecencia hasta el punto de que, por último, toda la córnea estaba cubierta y quedó opaca de una manera permanente. En el segundo caso se trataba de un griego, de treinta años de edad, que tenía una excrecencia análoga sobre la córnea en ambos ojos. Pero no la cubrían totalmente: en cada ojo quedaba libre un pequeño islote central que correspondía casi á la amplitud de la papila. Según *Van Millingen*, no es raro observar casos análogos en Constantinopla, donde la afección parece presentarse mucho más frecuentemente.

El último caso es tanto más interesante, cuanto que concierne á un adulto, toda vez que la afección no se observa habitualmente más que en la juventud. Todos los niños pequeños están igualmente exentos; una sola vez se ha visto atacado un niño de un año.

Las excrecencias del limbo son de tal naturaleza que hacen confundir el catarro primaveral con la conjuntivitis linfática; en tanto que las papilas de la conjuntiva del tarso podrían determinar una confusión con el tracoma. Las vegetaciones del limbo se distinguen de las eflorescencias de la conjuntivitis linfática, no sólo por su aspecto exterior, sino por su invariabilidad, aun cuando se les observa durante mucho tiempo. Las hipertrofias papilares se distinguen particularmente por su revestimiento blanco-azulado, que falta en el tracoma papilar. Un elemento muy importante para el diagnóstico diferencial es la anamnesis. Los datos absolutamente característicos sobre las recidivas anuales de la primavera permiten establecer el verdadero diagnóstico antes de haber examinado el ojo. Sin embargo, no olvidemos que en la fiebre del heno sobreviene tambien, de ordinario en la primavera, una recidiva anual de la conjuntivitis (véase pág. 54). Pero esta es una conjuntivitis aguda, que termina al cabo de algunas semanas, en tanto que los síntomas del catarro primaveral se prolongan durante toda la estación de los calores. Durante esta época es también cuando las alteraciones objetivas se hallan en su apogeo. En el invierno, el ojo se pone pálido, las excrecencias del limbo disminuyen algo; las vegetaciones pequeñas pueden desaparecer por completo; pero las papilas de la conjuntiva del tarso quedan casi invariables.

Como tratamiento del catarro primaveral, lo que me parece mejor para disminuir las molestias de la afección es instilar una disolución de ácido bórico al 3 por 100, y la aplicación, según aconseja *Arlt*, de la pomada de precipitado blanco al 1-2 por 100. *Van Millingen* recomienda en estos últimos tiempos, y yo lo he usado con éxito, el vinagre diluído (una gota de ácido acético diluída en 10 ó 20 de agua).

Por su analogía con el tracoma, se ha intentado destruir las excrecencias conjuntivales por las cauterizaciones diarias con el sulfato de

cobre; pero esta práctica no ha dado resultados. Algunos autores recomiendan, además del tratamiento local, un tratamiento interno á base de arsénico (*Wecker, Horner*).

VIII. — Conjuntivitis exantemática

§ 21. El nombre de conjuntivitis exantemática (1) es común á todas las inflamaciones de la conjuntiva que acompañan á los exantemas de la piel.

Entre los exantemas *agudos*, el sarampión es el que con más frecuencia se complica de conjuntivitis. Ésta aparece al principio de la afección (aun antes de la erupción exantemática de la piel), bajo la forma de catarro conjuntival agudo y desaparece de ordinario espontáneamente al cabo de dos ó tres semanas. En la varicela no es raro observar pústulas variólicas en la conjuntiva, sobre todo en la del tarso, cerca del borde libre. Las pústulas variólicas que se desarrollan sobre la conjuntiva del bulbo, cerca del limbo, llegan á ser peligrosas porque provocan una queratitis supurada en las partes próximas de la córnea (esta queratitis supurada no debe confundirse con los abscesos de la córnea que, en el curso de la viruela, resultan de una metástasis) (véase § 38).

Entre los exantemas *crónicos* citaremos, ante todo, el acné rosáceo. He aquí cómo la conjuntiva toma parte en la afección de la piel: en medio de fenómenos irritativos moderados se ve nacer sobre el limbo una pequeña nudosidad que desaparece al cabo de algunos días, y la úlcera que consecutivamente resulta se cura sin dejar cicatriz aparente (*Arlt*). Esta afección presenta gran analogía con la forma típica simple de la conjuntivitis linfática, con la cual comparte la propiedad de recidivar frecuentemente. Por este motivo llega á ser molesta para el paciente. Un hecho que facilita de una manera singular el diagnóstico diferencial, es que la conjuntivitis *ex acnè* no se observa más que en los adultos que padecen al mismo tiempo acné rosáceo. Importa establecer el diagnóstico exacto, porque de otro modo es inútil intentar prevenir las recidivas. En efecto; este resultado no puede obtenerse más que por un tratamiento prolongado y apropiado de la pústula misma. Respecto á la conjuntiva, se cura muy rápidamente con las insuflaciones de calomelanos.

La conjuntivitis rubeólica reviste á veces un aspecto blenorreico ó

---

(1) *Exanthema*, de ἄνθος, flor.

aun diftérico (sin ser jamás en realidad ni una blenorrea ni una difteria). En estos casos, la misma córnea está amenazada. En algunos de sarampión, aunque el paciente haya entrado ya en convalecencia y la conjuntivitis perdido mucho de su intensidad, he observado la inflamación y, por último, la supuración de muchas glándulas de *Meibomio,* tanto en el párpado superior, como en el inferior (*Orgelets Meibomiens,* véase § 109). El contenido supurado se vacía en parte por los orificios de estas glándulas, y en parte en la cara interna del párpado, después de haber perforado el tarso y la conjuntiva.

Pénfigo de la conjuntiva. — La conjuntiva, roja en su conjunto, presenta puntos grises, aislados y privados de epitelio. Estos puntos se cicatrizan con lentitud, en tanto que la conjuntiva en que residen se retrae. Durante este tiempo se desarrollan nuevas manchas de la misma especie. De esta manera la retracción cicatricial de la conjuntiva hace nuevos progresos, muy lentos, es cierto, pero constantes (durante meses y aun años). Entretanto, la conjuntiva llega á ponerse blanca, opaca, seca, lisa y tensa. Primero se borran los pliegues del fondo de saco; en seguida se forman otros que, partiendo de los párpados, se dirigen perpendicularmente sobre el globo ocular. La córnea también pierde su transparencia y se deseca en su superficie. En fin, en los casos graves, los párpados contraen adherencias con el globo ocular en toda su extensión, de suerte que la córnea está constantemente cubierta por los párpados y el ojo queda irremisiblemente ciego (simbléfaron total). El pronóstico del pénfigo es, por lo tanto, muy grave, tanto más cuanto que ataca simultáneamente ambos ojos.

El pénfigo de la conjuntiva se encuentra con frecuencia acompañado de erupciones cutáneas de igual naturaleza. Si, al contrario de lo que sobre la piel sucede, las vesículas, con pocas excepciones, faltan sobre la conjuntiva, esta particularidad se explica por la estructura anatómica de esta membrana. En efecto; el epitelio es tan delicado y tan blando que no tolera, como la epidermis, el ser elevado por el derrame en gran extensión, pero se desgarra y se elimina bajo la forma de colgajos. De aquí proceden las heridas de la conjuntiva, que se cubren en seguida de un barniz de color gris, que tan frecuente es en los casos de heridas de las mucosas. Sin embargo, también se encuentran otros de pénfigo de la conjuntiva, faltando análoga afección de la piel, pero estando atacadas las mucosas bucal y nasal. El pénfigo reviste entonces allí el mismo carácter que sobre la conjuntiva. En fin, se ven casos en que esta membrana presenta los síntomas de la afección que acabamos de describir, sin que sobre el resto del cuerpo se observen señales de pénfigo. Que estos casos, descritos antes que nadie por *v. Gräfe*

bajo el nombre de tisis esencial, sean realmente casos de pénfigo, es probable, pero de ningún modo cierto.

El tratamiento de esta afección es impotente para detener su marcha. Contra el pénfigo se da, al interior, el arsénico; para aliviar al paciente se instilan en el ojo sustancias mucilaginosas como en la xeroftalmía (véase § 16). Para reemplazar las pérdidas de la conjuntiva puede ensayarse la transplantación en el fondo de saco conjuntival, de fragmentos tomados de otra mucosa.

Lupus de la conjuntiva. — El lupus de la piel se propaga á veces á la conjuntiva pasando sobre los bordes palpebrales. Sobre la conjuntiva, el lupus adquiere el aspecto de una úlcera cuyo fondo está cubierto de granulaciones, en las cuales se encuentran los bacilos de la tuberculosis. Por esta razón, el lupus de la conjuntiva debe considerarse como una afección tuberculosa; nos remitimos, pues, para más detalles, á la tuberculosis de la conjuntiva (§ 23).

En otros exantemas también, tales como las sifílides maculosas y papulosas, en el pitiriasis, el psoriasis, el herpes iris, en la lepra, etc., etcétera, la conjuntiva participa á veces de la afección de un modo muy característico. En la lepra se producen habitualmente, en la inmediación del borde de la córnea, pequeñas nudosidades que después adquieren tal extensión que acaban por alcanzar tanto á la esclerótica subyacente como á la misma córnea. Las nudosidades que se desarrollan sobre la córnea tienen muchas veces el aspecto de un neoplasma. Á veces van acompañadas de iritis con formación de nódulos leprosos en el iris. Las nudosidades que se encuentran en las diferentes partes del ojo entran en período de degeneración, y el ojo se pierde.

Degeneración amiloide de la conjuntiva. — Esta rara afección no se ha observado todavía más que en Rusia y países limítrofes; el primero que la ha descrito ha sido *Oettingen* (de Dorpat). En esta afección, la conjuntiva sufre una degeneración particular que la hace quebradiza, amarillenta, transparente como la cera y pobre en vasos. Además, la membrana conjuntival adquiere una densidad tan notable que presenta partes infartadas que se parecen á los neoplasmas. La enfermedad empieza en el fondo de saco, desde donde invade la conjuntiva del bulbo y de los párpados; después, y en último lugar, el tarso es igualmente invadido por la degeneración.

En los casos de larga duración, se observan los síntomas siguientes: el enfermo es incapaz de abrir los ojos cubiertos por los párpados, que tienen la forma de dos tumores informes. Si se separan los párpados cuanto sea posible, se ve la conjuntiva de aspecto céreo que, bajo la forma de un rodete indurado, se eleva circularmente alrededor

de la córnea, todavía transparente ó cubierta de un *pannus*. Entre los párpados y el globo ocular forman relieve los rodetes hipertrofiados que pertenecen al fondo de saco ensanchado; el mismo repliegue semilunar aparece con frecuencia transformado en una masa voluminosa é informe.

Estos tumores son tan friables que se desgarran muchas veces sólo con intentar separar los párpados lo bastante para examinarlos. Estas desgarraduras no van acompañadas nunca de hemorragia abundante.

La marcha de la afección es crónica, puesto que dura años sin presentar síntomas inflamatorios propiamente dichos, hasta que, por último, el enfermo pierde el ojo, porque le es imposible abrir los párpados deformados.

El examen microscópico ha demostrado que la degeneración de la conjuntiva toma su origen en el tejido celular subconjuntival. Primero se encuentra este tejido infiltrado de numerosas células (hipertrofia adenoide); en seguida, la mucosa alterada sufre en primer lugar la degeneración hialina, y, finalmente, la amiloide de los elementos del tejido conjuntivo *(Rœhlmann)*. En los casos dudosos, la reacción química de las sustancias amiloides asegura la exactitud del diagnóstico. En último término, la mucosa degenerada puede calcificarse ú osificarse.

La enfermedad ataca á las personas que se encuentran en la edad media de la vida, y ambos ojos están habitualmente afectados. Muy frecuentemente la degeneración amiloide va precedida de un tracoma de la conjuntiva. Sin embargo, este tracoma no debe considerarse como la causa de la degeneración amiloide, puesto que también puede observarse en ojos sanos hasta entonces. La causa íntima de la enfermedad es desconocida. Constituye siempre un proceso patológico puramente local, porque los individuos afectos gozan por lo demás de buena salud, y ningún otro órgano interno sufre la degeneración amiloide. Aun cuando está afecta á la conjuntiva, no tiene relación alguna con la de los órganos internos.

El tratamiento farmacológico es impotente contra está enfermedad. Es preciso, pues, limitarse á destruir las hipertrofias de la conjuntiva, hasta el punto de permitir la abertura de los párpados, y hacer posible de este modo la visión. No es necesario, ni aun útil, destruir radicalmente todos los tejidos enfermos, porque los hipertrofiados no destruídos se retraen después de un modo espontáneo.

IX. — Lesiones traumáticas de la conjuntiva

§ 22. Entre las lesiones traumáticas de la conjuntiva, he aquí las más frecuentes:

a) *Cuerpos extraños* en el fondo de saco conjuntival. Los pequeños cuerpos extraños, tales como granos de arena, polvo de carbón, ceniza, que, con motivo de un viaje por ferrocarril, se introducen frecuentemente en los ojos, las alas de insectos pequeños, etc., caen primero sobre la superficie del globo, de donde son arrastrados por el parpadeo del párpado superior. Entonces se adhieren habitualmente á la cara interna del mismo, no lejos del borde palpebral libre, en el sitio del surco subtarsal, surco poco profundo, paralelo al borde palpebral, en cuyo punto se detienen los cuerpos extraños.

Éstos producen con frecuencia dolores medianamente intensos, que se refieren, no á la conjuntiva, que es poco sensible, sino á la córnea. En efecto; arrastrados por los movimientos del parpadeo, estos cuerpos se deslizan sobre la córnea y la irritan. Así que, en tanto que el ojo está cerrado y en reposo, ningún dolor se manifiesta. Volviendo el párpado, puede fácilmente separarse el cuerpo extraño.

Otras veces, pequeños cuerpos extraños de forma aguda penetran en la conjuntiva bulbar y pueden estacionarse durante mucho tiempo. Granos de pólvora pueden enquistarse en la conjuntiva bulbar de una manera permanente, sin ocasionar accidentes inflamatorios ulteriores: pueden, pues, abandonarse á su suerte.

Los cuerpos extraños de mayor tamaño no pueden retenerse en el fondo de saco conjuntival más que cuando se introducen en el del párpado superior. Permanecen allí adheridos, aun durante el parpadeo, no irritan la córnea, ni causan sino muy poco dolor. Sólo al cabo de cierto tiempo producen los síntomas de un catarro crónico.

b) Las *soluciones de continuidad* de la conjuntiva se observan muchas veces y van frecuentemente acompañadas de grandes equimosis. Si no están desgarrados los bordes, se puede, por medio de una sutura, reunir los labios de la herida conjuntival.

c) Las *quemaduras y corrosiones* de la conjuntiva son bastante frecuentes. Las quemaduras son producidas por el agua caliente ó los vapores, por las cenizas calientes (sobre todo de cigarros), por el polvo explosivo, fulminante, metal fundido, etc., etc. Entre las corrosiones, que pueden ser determinadas tanto por los ácidos como por los álcalis, las producidas por la cal son las más frecuentes. La cal se introduce habitualmente en el ojo bajo la forma de argamasa.

El efecto de la quemadura es el mismo que el de la corrosión: la conjuntiva se destruye, transformada en escara, en los puntos atacados. Éstos tienen el aspecto de manchas grises ó blancas, en medio de las partes de la conjuntiva no escarificadas, rojas y tumefactas. Las escaras se eliminan por supuración, y las pérdidas de sustancia de la conjuntiva, que son la consecuencia, se cubren de mamelones y se curan, en tanto que la conjuntiva sana inmediata se retrae por el trabajo de cicatrización. La lesión termina siempre con la formación de una cicatriz. Ésta puede provocar una retracción del saco conjuntival, y si la lesión es muy extensa, determinar la adherencia de los párpados con el bulbo (simbléfaron),

El *pronóstico* de las quemaduras y corrosiones, desde el punto de vista de la conservación de la misma, depende, en primer lugar, del estado de la córnea, que siempre está comprendida en la lesión, desde que ésta es algo extensa. En segundo lugar, conviene tener en consideración la extensión de las pérdidas de sustancia de la conjuntiva misma, por cuanto las adherencias ulteriores que resultaren pudieran alterar las funciones del ojo.

Cuando se ha avisado poco después del accidente, el *tratamiento* de las corrosiones consiste, ante todo, en extraer del ojo todo lo que pueda contener aún de sustancia corrosiva. Las partículas sólidas se separan por medio de una compresa de tela ó se cogen con pinzas; después se lava el fondo de saco hasta su último límite. Á este efecto se emplean, si es posible, soluciones propias para neutralizar ó hacer insoluble la sustancia corrosiva y suspender de este modo su perniciosidad. Para tratar los alcalinos corrosivos, no se utilizará el agua, sino la leche. En las quemaduras por la cal, se lavan los ojos con aceite, después se instila una disolución concentrada de azúcar cande, que forma con la cal un compuesto insoluble.

En el curso ulterior de una quemadura ó de una corrosión se trata de combatir la inflamación consecutiva con las compresas frías, la atropina, el vendaje, etc., etc. Después de la eliminación de las escaras debe atenderse á que las adherencias que pudieran resultar sean todo lo más pequeñas posible. Con este objeto se desprenden con frecuencia los párpados del bulbo para impedir las adherencias entre las dos superficies erosionadas, recíprocamente aplicadas. Si la pérdida de sustancia interesa también el fondo de saco, puede evitarse que ésta desaparezca por las adherencias uniendo el globo al párpado; después se destruirán con una operación.

Á veces se introducen de propósito en los ojos ciertos cuerpos extraños. Tales son, ante todo, los que se llaman «ojos de cangrejo», *lapides cancrorum*. Son concreciones calcáreas lisas que se encuentran en el estómago del cangrejo. Estas concreciones gozan entre el pueblo de

gran reputación para expulsar los cuerpos extraños del ojo. Se introduce el ojo de cangrejo entre el párpado y el globo ocular, después se le desliza sobre la córnea para hacerle coger los cuerpos extraños que allí se encuentran. Á veces sucede que, durante esta práctica, el ojo de cangrejo se escapa al fondo de saco superior y allí se queda sin que el paciente lo sepa. Entonces se le encuentra, después de meses y aun años, envuelto en las excrecencias de la conjuntiva crónicamente inflamada. Con el objeto de simular una enfermedad de los ojos, algunas personas se introducen voluntariamente cuerpos extraños en el ojo, tales como polvo, ceniza, etc., etc.; de este modo dan origen al catarro conjuntival.

Á consecuencia de la introducción en el ojo de sustancias irritantes, ya de vapores cáusticos, ya de líquidos que han saltado al ojo, sobreviene una conjuntivitis aguda traumática, que se señala por una inyección intensa de la conjuntiva, fuerte fotofobia, lagrimeo y dolores, acompañados, en los casos graves, de hinchazón edematosa de los párpados. Los mismos síntomas se manifiestan en el curso de la inflamación de la conjuntiva provocada por la acción de una luz muy viva; por ejemplo, por el deslumbramiento que produce la nieve (*Schneeblindheit*) ó la luz eléctrica. Entonces, en los casos serios, al lado de la inflamación de la conjuntiva, se observa también la contracción de la pupila, así como las opacidades y erosiones ligeras de la córnea. Como el eritema de la piel, producido por una insolación, estos fenómenos son debidos á la acción de los rayos químicos ultraviolados (*Widmark*). Estos casos de conjuntivitis traumática se curan de ordinario, sin otras consecuencias, al cabo de algunos días, á pesar de los alarmantes síntomas con que empiezan.

X. — Úlceras de la conjuntiva

§ 23. Entre los procesos patológicos que conducen á la formación de las úlceras debe mencionarse en primer lugar la *tuberculosis* de la conjuntiva. Las úlceras tuberculosas tienen habitualmente su asiento en la conjuntiva del tarso. Á la simple inspección, el párpado enfermo aparece ya abultado. Pero cuando se le vuelve se ve sobre la superficie conjuntival una úlcera cubierta de granulaciones, roja, grisácea ó rojo-amarillenta sobre un fondo de aspecto lardáceo. En la conjuntiva, alrededor de estas úlceras se encuentran con frecuencia pequeñas nudosidades grises (nudosidades tuberculosas). La úlcera no presenta tendencia alguna á la cicatrización; al contrario, se extiende sin cesar, pero muy lentamente. Puede llegar hasta la conjuntiva bulbar, y la

córnea misma se cubre á veces de una especie de *pannus*. En los casos muy graves, la úlcera no se limita solamente á la conjuntiva, sino que corroe también el párpado en todo su espesor, de tal modo, que se nota exteriormente una herida en el párpado. En tiempo oportuno, las glándulas linfáticas preauriculares se hinchan, después se tumefactan también las de la mandíbula inferior y del cuello. El cuadro sintomático de esta afección es, pues, bastante característico; sin embargo, el diagnóstico no debe considerarse establecido de una manera positiva sino después de haber levantado un fragmento del tejido ulcerado y de haber descubierto los bacilos tuberculosos por los procedimientos ordinarios.

La tuberculosis de la conjuntiva no afecta, por lo general, más que á un ojo. El paciente no siente dolores, pero está molesto por la hinchazón del párpado y la secreción purulenta; después se debilita la vista y la enfermedad empieza á inquietar al enfermo. La afección no se observa, por decirlo así, más que en los jóvenes. Es extraordinariamente crónica, porque dura muchos años. Además, aunque curada en apariencia, siempre presenta mucha tendencia á las recidivas, é infectando el resto del organismo, puede hacer sucumbir al paciente víctima de la tuberculosis.

Respecto al tratamiento, en los casos en que la extirpación completa de todos los productos enfermos es aún posible, consiste en excindir ó raspar la úlcera y cauterizarla en seguida tan ampliamente como consienta la herida que resulta Todos los días debe espolvorearse la herida con iodoformo porfirizado, que es particularmente activo en los procesos tuberculosos.

La *tuberculosis* y el *lupus* de la conjuntiva deben considerarse como afecciones de idéntica naturaleza, puesto que ambas producen procesos ulcerosos, provocados y sostenidos por la presencia de los bacilos de la tuberculosis. Y, en efecto, los primeros casos de úlceras tuberculosas de la conjuntiva se han descrito como de lupus primitivo de la misma [es decir, sin lupus concomitante de la piel (*Arlt*)]. Ambos procesos no se distinguen, pues, más que por diferencias exteriores que conciernen á su aspecto y á su marcha. Así, la úlcera del lupus conjuntival se distingue generalmente de la tuberculosa porque empieza por la piel, desde donde se propaga sobre la conjuntiva, y en seguida, como el lupus cutáneo, se cicatriza espontáneamente sobre uno de sus bordes, mientras sobre el otro hace progresos.

La tuberculosis de la conjuntiva puede ser primitiva ó secundaria. Es *primitiva* cuando, en el momento en que la afección de la conjuntiva empieza, no hay señales de tubérculos en el resto del organismo. En este caso, la tuberculosis conjuntival constituye una afección puramente local, debida, sin duda alguna, á una infección directa de la conjuntiva. Por ejemplo, un grano de polvo cargado de bacilos pene-

tra en el fondo de saco conjuntival donde, por sus ángulos agudos, determina una pequeña lesión superficial de la conjuntiva, que se infecta. (Según los experimentos de *Valude,* cuando está intacto el epitelio, los bacilos tuberculosos no pueden penetrar en la conjuntiva.) Milita en favor de esta especie de infección el hecho, que se ve tan frecuentemente, de comenzar las úlceras tuberculosas sobre la conjuntiva palpebral al nivel del surco subtarsal, donde se detienen de preferencia los cuerpos extraños de pequeño volumen. Durante mucho tiempo la tuberculosis primitiva puede quedar localizada sobre la conjuntiva y aun, por excepción, puede curarse espontáneamente. Lo general, sin embargo, es que desde esta membrana la tuberculosis se propague al resto del organismo. Éste puede ser invadido por la circulación linfática cuando los primeros órganos atacados son los ganglios linfáticos próximos, ó bien la enfermedad se propaga por continuidad cuando las lágrimas cargadas de bacilos llevan primero la infección sobre las vías lagrimales, y en seguida sobre la mucosa nasal. Se dice que la tuberculosis conjuntival es *secundaria* cuando en los órganos internos (sobre todo los pulmones) se comprueba la presencia evidente de la tuberculosis, ó cuando de las inmediaciones se propaga á la conjuntiva. Por otra parte, una tuberculosis de la mucosa nasal puede invadir la conjuntiva pasando por el intermedio de las vías lagrimales. De este modo se encuentran á veces simultáneamente atacados por la tuberculosis la conjuntiva, el saco lagrimal y la mucosa nasal. Entonces, por los antecedentes y por un examen atento, puede, en general, establecerse el diagnóstico, afirmando si la enfermedad ha empezado por la conjuntiva ó por la nariz. Desde el punto de vista del pronóstico y del tratamiento, es de la mayor importancia saber si la tuberculosis se localiza ó no sobre la conjuntiva. En caso afirmativo es indispensable procurar con el mayor cuidado la extirpación radical de todos los productos enfermos. De esta manera, el paciente puede curarse de su tuberculosis de un modo definitivo. En el caso contrario no hay que esperar una curación completa.

Aparte de las úlceras conjuntivales debidas á la tuberculosis, se observan también en las afecciones siguientes:

a) Como fenómeno parcial de una conjuntivitis, por ejemplo, úlceras pequeñas que proceden de las eflorescencias de la conjuntiva linfática, ó de las que han dado su nombre á la forma pustulosa del catarro.

b) Las úlceras producidas por la eliminación de las partes necrosadas de la conjuntiva, como en la difteria, ó en las quemaduras y corrosiones de esta misma membrana. Á éstas pertenecen las escaras superficiales provocadas por las cauterizaciones demasiado profundas.

c) Las úlceras que tienen su origen en ciertos exantemas, tales como las que son debidas á una pústula variólica ó á la rotura de una ampolla de pénfigo conjuntival.

d) Al nivel de la conjuntiva del tarso se encuentra muy frecuentemente una pequeña herida, en medio de la que se eleva un mamelón granuloso. Se trata en este caso de un chalacion abierto en la cara interna de la conjuntiva. En general, á través de estas granulaciones es posible pasar una sonda hasta la cavidad del chalacion.

e) He visto algunos casos de úlceras situadas sobre la conjuntiva del bulbo ó sobre el repliegue semilunar. Estas úlceras, de marcha aguda, estaban cubiertas de una espesa capa de pus. Bastante dolorosas, iban acompañadas de síntomas inflamatorios intensos de la conjuntiva, con hinchazón de los párpados y de las glándulas linfáticas preauriculares. Me parece que la infección procedía del exterior; quizás podría atribuirse á la picadura de un insecto ó á la acción infectante de un cuerpo extraño.

f) Las úlceras que resultan de la degeneración de los epitelios conjuntivales.

g) Las úlceras sifilíticas. Por lo general se trata de pérdidas de sustancia que proceden de la destrucción de una esclerosis inicial. Comúnmente tienen su asiento en las inmediaciones del borde libre del párpado, pero también se las ha observado al nivel del fondo de saco y aun sobre la conjuntiva del globo ocular. El transporte de la sífilis parece tener lugar más frecuentemente por los besos y, en los niños pequeños, á consecuencia de la costumbre que tienen muchas niñeras de hacer uso de su saliva para despegar los párpados de los niños. Se han observado algunos casos de úlceras sifilíticas que se produjeron por destrucción de gomas de la conjuntiva (*Hirschberg*). Las úlceras sifilíticas de la conjuntiva son muy raras.

XI. — Pterigion

§ 24. Síntomas y marcha. — El pterigion (1) es un repliegue triangular de la mucosa, que toma su punto de origen sobre la conjuntiva del bulbo, desde donde se extiende hasta la córnea, por su lado interno ó por su lado externo (*fig. 24*). El vértice del triángulo se encuentra sobre la córnea transparente, á la cual se adhiere. Su base se extiende sobre la conjuntiva bulbar, en la cual se continúa sin límites bien

(1) πτέρυξ, ala.

evidentes. La punta es la cabeza del pterigion, la base es el cuerpo. La parte que se encuentra entre ambos puntos y que corresponde al borde de la córnea es el *cuello* del pterigion. En este punto, sus límites son más definidos, puesto que los bordes están replegados, de tal modo que debajo de ellos puede pasarse una sonda (*fig. 24, S*) á cierta profundidad.

El pterigion reciente es grueso y muy rico en vasos sanguíneos. Éstos parten de la base y se dirigen en sentido convergente hacia la punta, dando al pterigion su color rojizo. Se le ha dado el nombre de

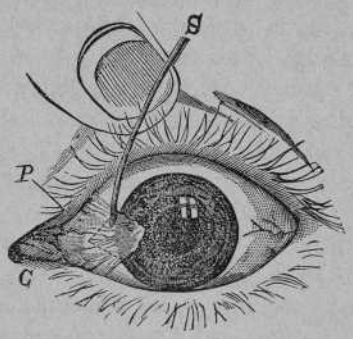

FIGURA 24. — *Pterigion.* Debajo del borde del pterigion *P* se ha colocado una sonda *S*. La línea punteada indica la dirección de la incisión para separar el pterigion. *C*, carúncula. El repliegue semilunar inmediato está borrado, y no se ve, por consiguiente. *P*, punto lagrimal superior.

pterigion porque, por su forma y sus estrías, recuerda las alas de ciertos insectos (himenópteros). El repliegue conjuntival que constituye el pterigion es muy tenso, de modo que produce cierto número de estrías radiadas; en los pterigions que ocupan el ángulo interno del ojo se encuentra con frecuencia el repliegue semilunar borrado y comprendido en el cuerpo del mismo pterigion (*fig. 24*).

Los progresos del pterigion son muy lentos. Puede alcanzar el centro de la córnea y aun traspasarle — *pterigion progresivo* —; pero, para que esto suceda, ha menester que transcurran meses y aun años. Los síntomas irritativos que acompañan á este proceso son poco pronunciados. En fin, el pterigion se detiene en su marcha; se pone pálido, en tanto que los vasos desaparecen poco á poco, hasta que al fin se reduce á una membrana delgada, blanca y de aspecto tendinoso — *pterigion estacionario* —. Importa, sobre todo desde el punto de vista terapéutico, distinguir bien estos dos períodos del desarrollo del pterigion, el período progresivo y el período regresivo: el pterigion progresivo es grueso,

muy vascularizado y rojo; el pterigion regresivo, al contrario, es delgado, pálido, casi privado de vasos y de aspecto tendinoso.

El pterigion sólo se encuentra en las personas de edad avanzada. Es más frecuente en el lado interno de la córnea y, cuando ya existe uno en este lado, puede desarrollarse otro en el externo. Á veces se encuentran los dos en el centro de la córnea. Puede decirse que casi nunca se ha observado el pterigion en los bordes superior é inferior de la córnea: al contrario, no es raro ver que ambos ojos están atacados de pterigion, hasta el punto de que algunos enfermos tienen cuatro á la vez (uno externo y otro interno en cada córnea).

Una de las *consecuencias* más molestas del pterigion es la disminución de la vista. Esta disminución comienza á sentirse desde que la punta del pterigion alcanza el campo pupilar de la córnea. Los progresos de esta molestia están en íntima relación con la propagación de la punta del pterigion hacia el centro de la córnea. Además, en el estado progresivo el pterigion va acompañado de una irritación permanente. En fin, la membrana roja que le constituye produce una deformidad muy evidente y puede ocasionar una disminución de la motilidad del globo del ojo. Cuando reside, por ejemplo, en el lado interno de la córnea y el ojo se dirige fuertemente hacia fuera, este movimiento estará entorpecido por la tensión del pterigion. De lo que resulta que el movimiento de lateralidad de este ojo es menos extenso que el del sano, y á consecuencia de la fijeza viciosa del ojo, puede manifestarse una diplopia binocular.

En resumen, un pterigion estacionario de pequeña dimensión, que no alcanza el campo pupilar de la córnea, no presenta inconvenientes notables para el que la padece. Los pterigions estacionarios muy extensos tienen por efecto disminuir la vista y la motilidad del ojo.

Etiología.—El pterigion no es otra cosa que un repliegue conjuntival retráctil y fijo sobre la córnea. El punto de partida se encuentra en la pingüécula. El proceso degenerativo que le constituye, progresa primero hasta el limbo, é invade en seguida gradualmente la misma córnea. La pingüécula se propaga de este modo sobre la córnea, arrastrando consigo la conjuntiva. El proceso degenerativo de un pterigion reciente se reconoce en que presenta en la punta una delgada zona gris, privada de vasos, de aspecto gelatinoso, que representa el borde anterior y se distingue muy claramente de la córnea transparente. Puesto que el pterigion nace de la pingüécula, se explica por qué no se le encuentra más que en los bordes interno y externo de la córnea. Así como la pingüécula es debida á las influencias externas que, en la extensión de la abertura palpebral, llegan al cabo de cierto número de años á interesar la conjuntiva, el pterigion, con más razón, depende de la mis-

ma causa. Resulta, pues, que no se le encuentra más que en las personas de edad, sobre todo en las que están muy expuestas al viento y al polvo. Tales son: los campesinos, los cocheros, los albañiles, los picapedreros, etc., etc. En las clases acomodadas, el pterigion es una afección rara. La forma triangular del repliegue, su borde duplicado, su tensión en sentido horizontal se explican porque la conjuntiva es forzosamente arrastrada sobre la córnea.

Tratamiento. — El pterigion se trata por excisión según el método de *Arlt*. Con una pinza de dientes de ratón se coge el pterigion por el cuello; estando constituído su borde en este punto por un repliegue conjuntival, es posible levantarle en parte. Á partir del cuello, se diseca cuidadosamente la cabeza apoyada sobre la córnea, sosteniéndola estrictamente en los límites que separan el tejido del pterigion del de esta última membrana. Cuando se ha desprendido toda la cabeza hasta el limbo de la córnea, se circunscribe este colgajo practicando dos incisiones que parten, una del borde superior, otra del borde inferior del cuello, para reunirse convergiendo en el cuerpo del pterigion (*fig. 24*, línea punteada). De esta manera se excinde un colgajo romboidal, comprendiendo la cabeza y una parte del cuerpo, y se produce una herida cuya mitad se encuentra en la córnea, y la otra en la conjuntiva bulbar. La herida conjuntival se cierra reuniendo, por una ó dos suturas, el labio inferior al superior. La herida de la córnea se cura cubriéndose de un tejido cicatricial que produce una opacidad permanente. Es de la mayor importancia reunir bien los labios de la herida, sobre todo al nivel del limbo, porque si no la conjuntiva se extiende de nuevo sobre la córnea, y el pterigion recidiva.

La excisión está indicada en todos los casos de pterigion progresivo, porque aunque sea todavía pequeño es imposible prever si acabará ó no por cubrir el campo pupilar de la córnea. Conviene, pues, mucho más, para garantir la integridad de la vista, practicar á tiempo la ablación del pterigion. En efecto; una vez que ha llegado hasta el centro de la córnea, de modo que pueda dificultar la visión, la ablación disminuirá la molestia, pero no podrá restablecer completamente la vista, puesto que los puntos de la córnea que han estado cubiertos por el pterigion no adquieren jamás su transparencia. Además, la ablación produce siempre por resultado hacer desaparecer los síntomas irritativos concomitantes, la disminución de la motilidad ocular y la deformidad. Respecto al pterigion estacionario, no siempre está indicada la ablación; conviene atenerse ante todo al deseo del paciente, que quiere desembarazarse de la deformidad, etc., etc.

Los antiguos autores distinguían un pterigion craso (*vasculosum*,

carnosum, sarcomatosum) y un pterigion tenue (*membranosum*). El primero corresponde al pterigion progresivo, el segundo al regresivo. Estas designaciones no indican pterigions de especie diferente, sino más bien estados distintos de un mismo pterigion. Histológicamente, el pterigion es idéntico á la conjuntivitis bulbar, de que no constituye más que un repliegue. Está esencialmente formado por un tejido conjuntivo fibrilar cubierto hasta la punta por el epitelio de la conjuntiva. En el tejido del pterigion se encuentran puntos que demuestran el proceso degenerativo de la pingüécula. Allí donde el pterigion cubre la córnea por placas, la membrana de *Bowmann* se destruye; las láminas córneas superficiales están en uno y en otro punto reemplazadas por tejido perteneciente al pterigion. Así se explica por qué después de la excisión del pterigion la córnea no adquiere ya su transparencia normal.

Á *Arlt* es á quien debemos un procedimiento operatorio del pterigion que muchas veces va seguido de éxito; en efecto, él fué el primero que demostró la necesidad de reunir los labios de la herida producida para la ablación del pterigion. Antes de él, se contentaban simplemente con excindirle; pero esta operación iba seguida de recidiva, por lo que, entre muchos prácticos, perdió todo crédito. La reunión de los labios de la herida por medio de la sutura llega á ser difícil ó aun imposible cuando se trata de pterigions muy grandes. Entonces, para facilitar la aproximación de los labios de la herida, se practican incisiones liberadoras en la conjuntiva próxima. En los ojales producidos por las incisiones liberadoras puede introducirse la cabeza del pterigion y fijarla allí por una sutura, en vez de excindirla. Para los enfermos timoratos, que tienen miedo al cuchillo, *Szokalski* ha ideado un método de estrangulación del pterigion.

Pseudo-pterigion (*pterigion cicatricial*). — Á veces se observan, á consecuencia de ciertos procesos inflamatorios, adherencias de los repliegues conjuntivales sobre la córnea, que presentan el aspecto del verdadero pterigion. Supongamos, por ejemplo, una blenorrea aguda de la conjuntiva, acompañada de quemosis y de una extensa úlcera periférica de la córnea. El rodete quemótico conjuntival descansa sobre la superficie ulcerosa y contrae adherencias con ella. Cuando termina la inflamación, la hinchazón conjuntival disminuye, el rodete quemótico desaparece; pero, en el sitio en que ha contraído adherencias con la córnea, la conjuntiva queda definitivamente fija. Entonces se ve un repliegue triangular formado por la conjuntiva, pasando sobre el limbo, avanzar sobre la córnea y adherirse allí. Al nivel del limbo puede habitualmente pasarse una sonda fina debajo del pliegue, prueba de que no es adherente más que por la punta y no en toda su extensión.

He aquí por qué signos se distingue un pseudo-pterigion de un pterigion verdadero. En el primero, la conjuntiva se fija sobre un punto determinado de la córnea, donde permanece sin sufrir ulteriormente ni progresos, ni retrocesos. En el pterigion verdadero, al contrario, la conjuntiva no deja de avanzar lentamente sobre la córnea; está dotado de un estadio de progresión; también el pseudo-pterigion, por su origen y su manera de ser, se aproxima más bien al simbléfaron que al mismo pterigion.

Los pseudo-pterigions no se observan solamente después de las blenorreas agudas, sino también después de la difteria, las quemaduras, las corrosiones, los prolapsos del iris, la ablación de neoplasmas, etcétera, etc. Es evidente que puede encontrársele, no sólo en los lados interno y externo, sino también sobre no importa qué lado de la córnea. Los pseudo pterigions que resultan de una blenorrea aguda se encuentran de preferencia hacia arriba; los que proceden de quemaduras y otras lesiones semejantes aparecen con más frecuencia sobre las partes inferiores de la córnea (en la extensión de la lente palpebral).

Los pequeños pseudo-pterigions pueden abandonarse á sí mismos sin inconveniente alguno. Respecto á los mayores, de ordinario se practica la ablación según el procedimiento operatorio del verdadero pterigion, y se reúnen los labios de la herida por medio de una sutura. En los casos en que el pseudo-pterigion no es adherente á la superficie del bulbo al nivel del limbo, puede renunciarse á la ablación y á la sutura; basta sencillamente desprender de la córnea la punta del pseudo-pterigion para verle retraerse primero, después marchitarse y, por último, desaparecer.

Á veces sucede que un *pannus* antiguo, que ya se ha transformado en tejido conjuntivo, no está unido á la córnea más que por un tejido celular laxo. Entonces goza de cierta movilidad, de manera que puede hacérsele girar, lo mismo que la conjuntiva del bulbo, sobre las capas subyacentes. Este estado puede imponerse para un pterigion.

XII. — Simbléfaron

§ 25. Síntomas. — Con el nombre de simbléfaron (1) se designa la adherencia cicatricial de la conjuntiva palpebral con la del globo ocular. Cuando se intenta separar el párpado del ojo, se ven bridas, que se dirigen de uno ó muchos puntos de la superficie interna del párpado

(1) σύν y βλεφαρον, párpado.

hacia la superficie del globo ocular, extendiéndose é impidiendo el movimiento completo del párpado. Estas bridas tienen con frecuencia el aspecto tendinoso, más rara vez son carnosas, y pueden adherirse, no sólo sobre la conjuntiva bulbar, sino también sobre la superficie de la misma córnea. Cuando las adherencias entre las dos superficies conjuntivales se encuentran hacia la periferia, al nivel del fondo de saco, se designa este estado con el nombre de simbléfaron *posterior*. Si, por el contrario, las adherencias no van tan lejos, de modo que las bridas cicatriciales se extiendan entre los párpados y el globo ocular, dejando un espacio para pasar una sonda á lo largo del fondo de saco, se dice que existe un simbléfaron *anterior*. Esta distinción se funda en razones prácticas, porque el simbléfaron anterior se opera fácilmente, en tanto que el posterior no es sino muy difícil ó absolutamente imposible operarle. Cuando los párpados están adheridos al globo en toda su extensión, hay simbléfaron *total*; rara vez se observa este estado.

Etiología.—El simbléfaron nace cuando dos superficies cruentas, una de la conjuntiva del párpado, otra de la del globo ocular, se encuentran adosadas entre sí, y acaban por contraer adherencias. Éstas sobrevendrán necesariamente cuando las dos superficies destruídas se extiendan hasta el fondo de saco y se reúnan allí. En efecto; dos superficies denudadas que vienen á reunirse en un ángulo agudo, empiezan siempre á cicatrizarse al nivel de este ángulo. Las heridas de la conjuntiva se producen por quemaduras, corrosiones, difteria, operaciones, úlceras de todo género, etc., etc.

En diferente sentido, se usa la expresión simbléfaron para designar un repliegue de la conjuntiva, que resulta de una *retracción* gradual de su tejido, como por ejemplo, después del tracoma (véase pág. 83). En este caso no se trata de una adherencia entre dos superficies cruentas de la conjuntiva, sino de una disminución gradual del fondo de saco conjuntival. En primer lugar, los pliegues del fondo de saco se borran, y la conjuntiva pasa sin transición del párpado al globo (*fig. 19, B, f_1*); de este modo se observan pliegues transversales cuando se separa el párpado. En los casos ya avanzados, el fondo de saco conjuntival está reducido á una simple gotiera muy poco profunda, situada entre el bulbo ocular y el párpado. Como el repliegue de la superficie conjuntival, á consecuencia de la retracción, se traduce siempre en primer lugar por la desaparición del fondo de saco, todos estos casos pertenecen al simbléfaron posterior. Esta especie de simbléfaron se observa sobre todo después del tracoma y en los casos raros de pénfigo de la conjuntiva.

Los simbléfarons leves no determinan ninguna *consecuencia* evidentemente molesta. Cuando las adherencias son más extensas, dificul-

tan los movimientos del ojo y, como acontece con el pterigion, podrían ocasionar una diplopia. Por otra parte, como estos movimientos ejercen tracciones sobre las adherencias, el ojo se encuentra constantemente irritado. Cuando las adherencias residen en la abertura palpebral, producen la deformidad y, cuando se insertan sobre la córnea, pueden alterar la visión. En los casos de adherencias muy extensas, los párpados son tan poco movibles, que la oclusión completa llega á ser imposible y existe un lagoftalmos, con todas sus molestas consecuencias para la córnea. También conviene consignar que el simbléfaron total determina la ceguera completa, ó por lo menos no queda otra cosa que la percepción luminosa cuantitativa.

Tratamiento. — El tratamiento es quirúrgico. Se curan fácilmente los casos de simbléfaron *anterior*. Se incinde cuidadosamente la adherencia entre el párpado y el bulbo ocular, de manera que no se interese ni la esclerótica ni el tarso. Cuando el párpado está desprendido, se procura prevenir las adherencias ulteriores de las heridas recientes y lograr que cada una de ellas se cicatrice independientemente. Con este objeto conviene separar con frecuencia el párpado del globo ocular, y colocar entre ambas partes una compresa empapada en aceite ó un ungüento.

Para operar el simbléfaron *posterior* se comienza también por desprender las adherencias hasta el fondo de saco. Si se limitase á esta sola maniobra, la reunión de las heridas frescas no tardaría en verificarse, empezando por el fondo de saco donde se continúan entre sí. Para prevenir este resultado, una de las dos heridas debe cubrirse con la conjuntiva, de manera que la superficie denudada venga á adosarse á la que está cubierta de epitelio. Se cubre de preferencia la herida del globo, porque la conjuntiva bulbar es muy movible, mientras que la de los párpados está sólidamente fija al tarso. Se desprende, pues, la conjuntiva bulbar á cada lado de la herida, sobre la cual se lleva en seguida, para fijarla por medio de suturas. Para terminar, es necesario cuidar particularmente de la adaptación de los labios de la herida al nivel del fondo de saco. Si, después de la separación de las adherencias, la herida de la conjuntiva bulbar es tan extensa que no se dispone de suficiente conjuntiva para cubrirla, las adherencias se reproducirán inevitablemente. Naturalmente, se deduce que los simbléfarons posteriores muy extensos y, por consiguiente, con más razón el simbléfaron total, son incurables. Otro tanto hay que decir del simbléfaron que nace de una retracción gradual de la conjuntiva.

Se opera á veces el simbléfaron, aun en los casos en que el ojo está ciego y atrofiado, con el objeto de hacer posible una prótesis ocular.

Para operar los simbléfarons posteriores con adherencias extensas, se han ideado diversos procedimientos. Como para la operación de la sindactilia, *Himly* fué el primero que atravesó la adherencia, á lo largo del fondo de saco, con un hilo de plomo. Dejando colocado el hilo durante mucho tiempo, el conducto por que ha pasado el hilo se reviste de epitelio (como sucede en el pequeño conducto del lóbulo de la oreja en las personas que llevan pendientes). De esta manera, el simbléfaron posterior se transforma en anterior, que puede entonces operarse por una sencilla separación de adherencias. Otros han ensayado cubrir la extensa herida bulbar que resulta de la separación del simbléfaron con la conjuntiva bulbar, movilizándola con incisiones liberadoras. Algunos han tallado en la conjuntiva un colgajo pediculado para aplicarle sobre la herida (*Teale, Knapp*). Hay también (*Stellwag, Wolfe*) quien ha ingertado sobre la herida, con éxito, fragmentos no pediculados de mucosa tomada de otros puntos (de la conjuntiva del otro ojo, de la mucosa de los labios, de la boca, de la vagina, así como de la mucosa de animales). En fin, algunos operadores han reemplazado la pérdida de sustancia por piel, ya bajo la forma de pequeños ingertos, ya bajo la de colgajos pediculados, que se han llevado al globo por una abertura practicada en el párpado (*Kuhnt*, *Snellen*). Por consiguiente, es necesario decir que, en general, en las adherencias muy extensas todos estos métodos no han tenido muchos éxitos que contar en su favor, porque, á consecuencia de la retracción conjuntival consecutiva, el simbléfaron recidiva habitualmente.

XIII. — Xerosis

§ 26. Síntomas. — Con el nombre de xerosis (1) de la conjuntiva se designa una alteración de esta membrana, que consiste en que la superficie se seca y no se humedece con las lágrimas. Al nivel de los puntos xeróticos, la superficie de la conjuntiva está seca, grasienta, brillante, de color blanquecino y de aspecto epidérmico, ó bien está cubierta de una costra desecada. La conjuntiva es más gruesa en este punto, menos extensible y se llena de pliegues rígidos. Las lágrimas corren sobre los puntos enfermos sin humedecerlos. Una alteración análoga se observa también en la córnea, cuya superficie es mate, tersa y de aspecto seco, mientras su parénquima ha perdido también su transparencia (xerosis corneano).

(1) ξηρὸς, seco.

Etiología. — Los casos en que se encuentra el xerosis se dividen en dos grupos. En el primero, el xerosis resulta de una afección local del ojo; en el segundo, constituye una complicación de una enfermedad general.

El xerosis, consecuencia de una *afección local,* se observa:

a) En la *degeneración cicatricial* de la conjuntiva. Se le observa muy frecuentemente como terminación del tracoma, más rara vez después de la difteria, el pénfigo, las quemaduras, etc., etc. Comienza por placas, pero, por último, puede extenderse sobre toda la conjuntiva y la córnea. En este caso, la vista desaparece porque la córnea xerótica es opaca.

Esta forma de xerosis es incurable.

b) Cuando la conjuntiva está *incompletamente cubierta* y se encuentra de un modo constante en contacto del aire, puede también desarrollarse un xerosis. Este estado se observa en el ectropión y en el lagoftalmos (oclusión incompleta de los párpados). En el primer caso es la parte puesta al descubierto de la conjuntiva del tarso; en el segundo, al contrario, es la parte de la conjuntiva escleral y de la córnea que corresponde á la zona de la lente palpebral, quien, cubierta de un epitelio de aspecto epidérmico, está hipertrofiada y desecada. Por lo demás, este epitelio es quien preserva contra la desecación las capas profundas de la conjuntiva. Para estos casos no hay remedio sino cuando es posible (por un procedimiento operatorio) devolver su protección normal á la córnea y á la conjuntiva puestas al descubierto.

El xerosis que se observa en el curso de una *afección general* se presenta bajo dos formas, una leve y otra grave.

a) La forma *leve* acompaña á la hemeralopia (ceguera nocturna). Al mismo tiempo que este trastorno particular de la vista (véase § 105) se encuentran, sobre los bordes interno y externo de la conjuntiva bulbar, placas triangulares cubiertas de una escama fina y seca y que no se humedece ni ablanda con las lágrimas (*Bitot*). Es una enfermedad de los adultos.

b) La forma *grave* acompaña á la queratomalacia (véase § 40). También aquí comienza el xerosis por la conjuntiva al nivel de la lente palpebral, pero se extiende después sobre la córnea, que se destruye por supuración. Es una enfermedad de los niños, que mueren entonces en medio de los síntomas de una afección general. Créese que la forma ligera y la forma grave no constituyen sino dos grados diferentes de la misma enfermedad, cuya naturaleza íntima nos es desconocida. El xerosis, que en estos casos alcanza á la conjuntiva y la córnea, sanas hasta entonces, debe considerarse como la consecuencia de

una distrofia producida por la enfermedad general. Como síntomas de esta enfermedad, el xerosis presenta en nuestro concepto cierta importancia, que no tiene por sí mismo. Contra la afección general debe dirigirse el tratamiento.

Cohn fué el primero que estableció la distinción entre el xerosis dependiente de una causa local y el que resulta de una afección general. Esta división corresponde casi á la ordinaria en xerosis parenquimatoso y xerosis epitelial. En el xerosis local, la mucosa está enferma hasta sus capas profundas (xerosis parenquimatoso), en tanto que en el xerosis dependiente de una distrofia general, las alteraciones no afectan más que al epitelio (xerosis epitelial). Algunos autores distinguen aún el xerosis parcial (ó liso) del xerosis total (ó escamoso).

Las alteraciones anatómicas que constituyen la esencia del xerosis tienen por principal asiento el epitelio. En efecto; el epitelio está hipertrofiado, y por consiguiente blanquecino, opaco y de aspecto epidérmico. Además, adquiere una naturaleza grasienta que evita el que las lágrimas le ablanden y humedezcan. He aquí la causa de su aspecto seco particular. Cuando se levanta por el lavado con agua de jabón la grasa de las partes enfermas, éstas se dejan ya reblandecer por las lágrimas (*Leber*). El estado grasiento es parcialmente determinado por una capa de productos sebáceos segregados por las glándulas de *Meibomio*, que endurecen el epitelio hipertrofiado. Pero, además, las células epiteliales sufren la degeneración grasosa, de tal modo que se las encuentra llenas de una infinidad de gotitas de grasa muy finas.

Kuschbert y *Neisser* han descrito un micro-organismo propio del xerosis: el bacilo del xerosis. Estos bacilos se fijan en gran número, bajo la forma de pequeños bastoncillos, á la superficie de las células epiteliales. Es dudoso que este bacilo sea realmente característico del xerosis, porque, aparte de esta afección, se le ha encontrado también en la secreción conjuntival. No siempre debe considerársele como la causa eficiente propiamente dicha de la enfermedad. Es necesario creer más bien que el bacilo, introducido en la conjuntiva por la acción del aire, encuentra un medio de cultivo favorable en la alteración nutritiva del epitelio.

¿Qué papel desempeña en el xerosis la secreción lagrimal? En primer lugar, no es por falta de secreción lagrimal por lo que se seca la conjuntiva, según se creyó en otra época. Porque, al principio de la afección, en tanto que la conjuntiva no es xerótica más que por placas pequeñas, se observa con frecuencia un aumento de la secreción lagrimal. Por otra parte, jamás se ha visto sobrevenir el xerosis de la conjuntiva después de la extirpación de la glándula lagrimal. La causa íntima de la sequedad de la conjuntiva obedece más bién á la cir-

cunstancia de que las lágrimas no humedecen esta membrana. Empero también es cierto que, en el caso de xerosis avanzado, la secreción lagrimal disminuye y aun se agota por completo. En un caso de xeroftalmos encontró *Arlt* obstruídos por una gran retracción de la conjuntiva los conductos excretores de la glándula lagrimal, que estaba reducida al tercio de su volumen normal y transformada en una especie de tejido grasiento. Aun en el xerosis que acompaña á la queratomalacia, la falta de secreción lagrimal es notable; aquí se trata probablemente de un desorden nervioso, principalmente de la falta de secreción lagrimal, consecuencia inmediata del empobrecimiento de la nutrición general.

XIV. — Sufusión de sangre y de suero en la conjuntiva

§ 27. Sólo sobre la conjuntiva y al nivel del fondo de saco, es donde se observan los edemas y los equimosis. En estos puntos, en efecto, la conjuntiva no está fija al tejido subyacente más que por un tejido muy laxo, y puede, por consiguiente, desprenderse en una gran extensión por la acción del líquido. En la conjuntiva del tarso no se observa nada semejante porque está muy íntimamente unida al cartílago subyacente.

En la conjuntiva bulbar se observan edemas tanto inflamatorios (*œdema calidum*), que dependen de la inflamación del globo ocular ó de los órganos vecinos, como no inflamatorios (*œdema frigidum*), que resultan de una simple trasudación de serosidad.

Puesto que el edema no constituye generalmente más que un síntoma de la afección, contra ésta debe instituirse el tratamiento. Si fuese necesario tratar el edema mismo, el mejor medio será el vendaje compresivo y, si el edema fuera muy turgente, convendría recurrir á la escarificación de la conjuntiva.

La sufusión de sangre bajo la conjuntiva bulbar se designa con el nombre de *equimosis subconjuntival*. Se presenta bajo la forma de una mancha de variable extensión, coloreada de rojo vivo ó de rojo negro; á veces, la conjuntiva esclerotical entera forma un solo equimosis. Éste se distingue fácilmente de la inyección inflamatoria de la conjuntiva por su color uniformemente rojo, que no permite reconocer una red vascular, aun por sus límites más claros, respecto de las partes de la conjuntiva no equimosadas, de ordinario pálidas y absolutamente normales.

Se observan equimosis conjuntivales, después de las lesiones traumáticas y de las operaciones sobre la conjuntiva (sobre todo después de la operación del estrabismo); y también en las inflamaciones con-

juntivales violentas, singularmente en la oftalmía catarral. Se observan con frecuencia equimosis espontáneos en los viejos cuya conjuntiva está por lo demás sana, pero cuyas paredes vasculares han adquirido cierta fragilidad. La rotura de los vasos es ocasionada muchas veces por un violento esfuerzo corporal, ó por la tos, el estornudo, el vómito, por un esfuerzo, etc., etc. En los niños se observan también en algunas ocasiones equimosis espontáneos, sobre todo después de la coqueluche. Es necesario atribuir una significación sintomática especial á los equimosis que sobrevienen espontáneamente, poco tiempo después de una lesión del cráneo Aquí se trata de una fractura de la base del cráneo, en que la sangre extravasada se ha difundido en la órbita, hasta debajo de la conjuntiva (véase § 133).

Los equimosis conjuntivales se reabsorben al cabo de algunos días ó de algunas semanas, sin dejar consecuencias molestas; no exigen, por lo demás, casi ningún tratamiento. Para tranquilizar al enfermo, más bien que para obtener una reabsorción más rápida, es por lo que el médico tiene la costumbre de prescribir compresas de agua blanca.

El *edema inflamatorio* de la conjuntiva acompaña á las afecciones inflamatorias más diversas, tales como: la de los párpados (erisipela, orzuelo), del borde orbitario (periostitis), del saco lagrimal (dacriocistitis), de la conjuntiva (sobre todo la blenorrea aguda), del globo ocular (queratitis supurada, iridociclitis, coroiditis supurativa y panoftalmitis), después las inflamaciones de los tejidos retrobulbares (tenonitis, flemón de la órbita). El edema inflamatorio, lo mismo que los derrames de suero y de sangre, se producen sobre todo con frecuencia en las personas de edad, cuya conjuntiva es particularmente extensible y laxamente fija, hasta el punto de que el edema se observa á veces con motivo de un ligero catarro. Generalmente es al nivel de la abertura palpebral donde el edema está más desarrollado, porque en este sitio la presión de los párpados no existe. Tampoco es raro ver en la lente palpebral un repliegue de la conjuntiva edematizado y comprendido entre los párpados.

La causa del *edema no inflamatorio* se encuentra en una hidremia ó en un éxtasis sanguíneo. El edema hidrémico se observa á veces como síntoma de la albuminuria. Entonces reaparecen muchas veces, para desaparecer cada vez más rápidamente (edema fugaz). Una especie particular de edema es el *edema de filtración* de la conjuntiva bulbar. Se le observa después de una operación ó de una lesión traumática, á consecuencia de las cuales ha sido perforado el segmento anterior de la esclerótica. Es debido á que, entre los labios de la herida incompletamente cerrada, se escapa el humor acuoso, que brota bajo la conjuntiva. Cuando ha terminado la cicatrización, el edema desaparece habi-

tualmente; pero si queda una pequeña abertura en la esclerótica, el edema persiste. Es lo que se llama una cicatriz cestoide (*fig. 41*). El edema de filtración tiene su asiento, ya al nivel de la abertura fistulosa, ya en un punto declive de la conjuntiva bulbar, porque, obedeciendo á la gravedad, la serosidad desciende.

No es raro observar en la conjuntivitis escleral pequeñas vesículas limpias, dispuestas como las perlas de un rosario ó en forma de rodetes alargados; como que se trata aquí de vasos linfáticos dilatados y llenos de una serosidad clara; son las *linfectasias*. También se les ve, tanto en el curso de una inflamación conjuntival como sobre una conjuntiva perfectamente sana.

Los *equimosis* conjuntivales, por poco peligrosos que sean, sorprenden siempre á los pacientes por su brusca aparición. La inquietud de los enfermos es sobre todo muy acentuada cuando, en los primeros días de su presentación, lo cual es frecuente, el equimosis adquiere cierta extensión. La pingüécula se dibuja muy bien sobre el fondo rojo del equimosis bajo la forma de una mancha clara, blanca ó amarilla. Al nivel de la córnea, el equimosis rojo está limitado por un delgado festón de color gris. El borde interno del limbo conjuntival está muy sólidamente fijo á la córnea para permitir á la sangre que pueda levantarle. En los ojos de iris azulado, éste toma con frecuencia, en el punto que corresponde al equimosis, un color verde. Esta coloración es debida á la presencia, entre las láminas córneas, de una delgada capa de sangre (en estas condiciones, la sangre parece verde), detrás de la cual el iris parece verde.

La presencia del aire bajo la conjuntiva bulbar (enfisema) se observa á veces al mismo tiempo que bajo la piel de los párpados ó en el tejido orbitario (véase § 115).

XV. — Tumores de la conjuntiva

§ 28. En la conjuntiva se encuentran tumores, ya benignos, ya malignos. El tumor *benigno* más importante es el *dermoide*.

Es un tumor liso, de consistencia dura, que se asienta encima de la conjuntiva y de la córnea, á la cual está sólidamente fijo. Con más frecuencia se le encuentra sobre el borde externo (temporal) de la córnea. El dermoide es blanco ó rojo, de aspecto epidérmico, y muchas veces seco. En ocasiones está cubierto de vello fino, ó también de pelos más largos.

El examen histológico demuestra que la estructura del dermoide es la misma que la de la piel. Está constituído por un estroma del tejido conjuntivo, revestido de un epidermis que contiene folículos

pilosos, glándulas sebáceas y sudoríparas. El dermoide forma de este modo un islote cutáneo implantado en la superficie del globo del ojo.

Los tumores dermoides son siempre congénitos y coexisten muchas veces con otras anomalías de análoga procedencia tales como coloboma de los párpados ó de los apéndices cutáneos, de aspecto verrugoso, delante de las orejas. Algunas veces los tumores dermoides pueden adquirir un gran desarrollo.

Según *Remak*, resultan, como sus análogos los quistes dermoides, de una inflexión fetal de la hoja externa del blastodermo. *Van Duyse*, por el contrario, cree que deben su origen á una adherencia del saco amniótico con la superficie del globo ocular. La adherencia se extiende después bajo la forma de un filamento y acaba por romperse; pero el punto de implantación sobre el ojo persiste y da origen al tumor dermoide.

Los dermoides tienen el inconveniente de producir una deformidad muy evidente. Cuando son grandes, y sobre todo cuando están cubiertos de pelos, irritan el ojo mecánicamente y dificultan además la vista, puesto que alcanzan el campo visual de la córnea. Se les hace desaparecer desprendiendo por simple excisión, con todos los cuidados posibles, el tumor de la conjuntiva y de la córnea subyacentes. En seguida se atrae la conjuntiva inmediata y se cubre la herida tan exactamente como se pueda. La parte de la córnea en que estuvo el tumor queda opaca para siempre. Si no se ha extirpado todo el tumor, puede reproducirse parcialmente.

Como tumores malignos de la conjuntiva se observan el epitelioma y el sarcoma. Estos tumores nacen ordinariamente sobre el limbo conjuntival, desde donde se propagan á la conjuntiva y á la córnea.

El *epitelioma* constituye un tumor liso, no pigmentado, de amplia base. Se localiza durante mucho tiempo en las capas superficiales de la conjuntiva y de la córnea, sobre la cual se desarrolla con frecuencia á la manera del *pannus*. El epitelioma tiene mucha tendencia á ulcerarse superficialmente.

Los *sarcomas*, que nacen sobre el limbo, son de ordinario pigmentados (melanosarcomas). Al contrario que el epitelioma, el sarcoma se desarrolla de preferencia en altura, y no está adherido á los tejidos subyacentes sino por una base estrecha. El sarcoma es, pues, un tumor negruzco muy prominente, en forma de hongo, colocado sobre la córnea, á la que cubre en gran parte. Separando el tumor, se observa que la córnea subyacente está normal en toda su extensión.

El epitelioma, lo mismo que el sarcoma, son afecciones de la edad madura, y cuando no se les extirpa, no dejan de crecer. El sarcoma principalmente puede adquirir un volumen colosal. El enfermo acaba por sucumbir al abatimiento ó á las metástasis que en los órganos in-

ternos se desarrollan. Es indispensable, pues, extirpar estos tumores tan pronto y tan radicalmente como sea posible. Mientras son pequeños y superficiales nada impide que se los extirpe, conservando íntegro el globo ocular. Se destruye el tumor cuanto sea posible, en parte con el bisturí, en parte con la cucharilla cortante, y se cauteriza la base ampliamente con el hierro rojo. Si no es posible separar radicalmente el tumor por este procedimiento, conviene enuclear el ojo al mismo tiempo, aun cuando funcione todavía.

También se observan, aunque rara vez, los tumores benignos siguientes:

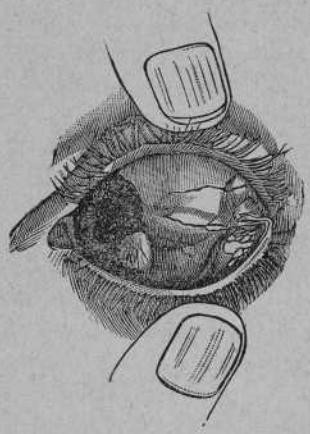

FIGURA 25. — *Dermoide córneo y lipoma subconjuntival* en una niña de trece años. El dermoide reside en el borde infero-interno de la córnea, apoyándose en parte sobre ella, pero más sobre la esclerótica. Para ver el lipoma, debe hacerse dirigir el ojo muy hacia dentro. El lipoma tiene una forma algo distinta de la normal; está dividido en dos lóbulos, y además envía una prolongación hasta el borde externo de la córnea. Por todas partes le cubre la conjuntiva apretada, análoga á la piel, que sin embargo deja ver por transparencia el color amarillo de la grasa subyacente.

El lipoma subconjuntival. — Es un tumor que se asienta sobre la parte supero-externa del globo ocular, entre el músculo recto externo y el recto superior, y que parece amarillo, visto por transparencia á través de la conjuntiva. La forma es triangular; la base, bien limitada, se dirige hacia la córnea, mientras que los dos lados del triángulo, dirigidos hacia fuera, se confunden insensiblemente con el tejido grasiento de la órbita. En tanto que el tumor es pequeño, queda de ordinario oculto bajo el ángulo externo de los párpados y puede no observarse si no se hace girar el ojo fuertemente hacia dentro (*fig. 25*). Si el

lipoma ha tomado gran desarrollo, á la simple inspección, se hace visible en la lente palpebral, donde resulta una deformidad; éste es su único inconveniente. El examen microscópico demuestra que el lipoma está constituído por lóbulos grasosos. La conjuntiva que le cubre está hipertrofiada, de aspecto cutáneo, lo cual aproxima este tumor al dermoide. En efecto; el lipoma, lo mismo que el dermoide, es una afección congénita, pero adquiere á veces gran desarrollo en la edad de la pubertad. Si, á causa de la deformidad que produce, el paciente desea que se extirpe el lipoma, se incinde la conjuntiva al nivel del tumor y se extraen simplemente las masas lipomatosas visibles en la lente palpebral; la ablación radical de todos los tejidos grasos es inútil.

Los *quistes* de la conjuntiva presentan de ordinario el aspecto de pequeñas vesículas llenas de una serosidad limpia como el agua. La mayoría de ellos, sobre todo los que se encuentran sobre la conjuntiva bulbar, proceden de vasos linfáticos alargados (véase pág. 143). En el fondo de saco se encuentran quistes que deben su origen á las glándulas conjuntivales de *Krause*; en fin, en la conjuntiva se observan quistes que resultan de un traumatismo. Los mayores quistes subconjuntivales son debidos á los cisticercos. Se les observa principalmente en los niños y en las personas jóvenes. En este punto la conjuntiva está surcada por vasos dilatados y prominentes bajo la forma de un tumor oblongo. Bajo la conjuntiva se percibe el quiste de ordinario movible sobre los tejidos subyacentes; á veces, sin embargo, se adhiere fuertemente á la esclerótica ó á uno ú otro músculo del ojo. Cuando el quiste tiene las paredes delgadas, puede verse la cabeza del verme bajo la forma de un punto blanquecino. No es difícil extirpar el cisticerco; no hay más que incindir la conjuntiva y enuclear el quiste que le contiene. Está constituído por la vesícula quística, encerrada en una cápsula de tejido conjuntivo que se desarrolla alrededor del animalículo.

Bajo el nombre de *pólipos* de la conjuntiva se designan excrecencias blandas, rara vez duras, pediculadas, que se asientan sobre la conjuntiva, y cuya superficie de unión está tapizada por la mucosa. Parten con frecuencia del fondo de saco ó de la conjuntiva palpebral. Generalmente son tan pequeñas que no se las descubre sino invirtiendo el párpado; á veces, por el contrario, llegan á ser tan voluminosas, que forman prominencia entre los párpados. Cuando los pólipos son más grandes, en razón de las lesiones mecánicas á que están expuestos, su superficie se ulcera con frecuencia. Los pólipos son en realidad pequeños fibromas que levantan la conjuntiva bajo la forma de una bolsa. El tratamiento consiste en excindirlos y en seguida cauterizar la base con la piedra infernal.

Muy frecuentemente se confunden los *papilomas* de la conjuntiva con los pólipos, pero se distinguen en que su superficie no es lisa, sino de aspecto papilar, es decir, parecido á una frambuesa ó á una coliflor. Son pediculados, ó se asientan por amplia base en una gran extensión de la conjuntiva. Ocupan, por lo general, la región de la carúncula, pero pueden igualmente nacer en otros puntos de la conjuntiva. Á veces se observan muchos papilomas simultáneamente sobre diferentes puntos de esta membrana. Debe extirpárselos radicalmente, porque tienen gran tendencia á recidivar.

Una tercera forma de tumores, que tienen semejanza exterior con los pólipos conjuntivales, son los *tumores granulosos*. Como los pólipos, son pequeños tumores en forma de hongos y pediculados. Sin embargo, no est n, como aquéllos, revestidos por la conjuntiva; consisten, al contrario, en un simple tejido granuloso. Se desarrollan sobre los puntos en que la conjuntiva ha sufrido una pérdida de sustancia, ya á consecuencia de una úlcera (lo mismo que á consecuencia de amplias eflorescencias en la conjuntiva linfática), ya después de traumatismos ó de operaciones (lo más generalmente después de la tenotomía, en el sitio de la herida conjuntival; y después de una enucleación, en el fondo de saco conjuntival). Se les observa muchas veces en el punto donde un chalacion perforó la conjuntiva palpebral, bajo la forma de un mamelón granuloso. Cuando persisten mucho tiempo, la retracción cicatricial de la conjuntiva circunvecina los estrangula en su base y acaban por caer espontáneamente si no se les desprende.

Las tres clases de tumores que acabo de citar, contienen numerosos vasos dilatados, hasta el punto de que algunos casos aislados de pólipos muy vascularizados, se han descrito como simples angiomas pediculados de la conjuntiva. No es difícil comprender que den fácilmente motivo á hemorragias repetidas, sobre todo cuando, por placas, están ulcerados, y cuando son afectados por lesiones mecánicas, por ejemplo: frotando el ojo. De este modo hay que explicar muchas de esas fantásticas leyendas de personas que lloraron lágrimas de sangre.

Los *angiomas* de la conjuntiva se desarrollan, por regla general, primitivamente en los párpados é invaden después poco á poco la conjuntiva. Es raro observar en esta membrana — sobre todo en la región del ángulo interno del ojo — angiomas primarios. De ordinario son congénitos, y después se extienden. Para el tratamiento, véanse los angiomas de los párpados (§ 135).

En lo que concierne á los tumores *malignos*, llamados epitelioma y sarcoma, es necesario distinguir entre los que nacen en los tejidos circundantes, especialmente los párpados, y que después se propagan á la conjuntiva, y los que, residiendo desde un principio sobre la conjuntiva misma, deben considerarse como tumores conjuntivales pri-

marios. Éstos nacen más frecuentemente sobre el limbo conjuntival. La predilección que demuestra el epitelioma por nacer en el límite que separa la conjuntiva de la córnea, no representa un hecho análogo al que se observa para el epitelioma de las demás partes del cuerpo. Efectivamente; el epitelioma se desarrolla de preferencia en los puntos donde una variedad de epitelio se continúa en otra; por ejemplo: en el límite entre la piel y una mucosa (ano, labios, bordes palpebrales, etcétera). Otro elemento que explica el desarrollo del epitelioma sobre el limbo es la naturaleza especial del epitelio en este punto. En efecto; á veces se encuentran, aun sobre ojos sanos, hipertrofias epiteliales cilíndricas que llegan hasta los tejidos profundos.

Los sarcomas de la conjuntiva son ordinariamente pigmentados. Se sabe que los sarcomas melánicos se desarrollan en los puntos donde, en el estado normal, existe ya pigmento en los tejidos. Por esto se les observa sobre la conjuntiva palpebral, y principalmente sobre el limbo, dos regiones de la conjuntiva que, en el estado fisiológico, contienen pigmento. En las personas morenas sobre todo, el limbo está á veces de tal modo pigmentado que, aún á simple vista, se le ve uniformemente coloreado de oscuro ó cubierto de manchas oscuras, aisladas. Por lo demás, á veces también se encuentran sobre estos sitios de la conjuntiva, tanto bulbar como palpebral, puntos pigmentados que pueden dar motivo después al desarrollo de un melanosarcoma.

La ablación radical del epitelioma y del sarcoma bulbares, con conservación del ojo, llega á ser imposible cuando estos tumores han adquirido tal extensión que, para operarlos, es necesario sacrificar gran parte de la conjuntiva. En efecto; la operación iría seguida de una cicatriz tan extensa que, produciendo una tracción é inmovilidad tal del globo del ojo, perdería en gran parte sus funciones; de suerte que es preferible extirpar el órgano entero. El globo ocular deberá sacrificarse también cuando el tumor haya invadido los tejidos profundos, lo cual sucede especialmente á lo largo de los vasos ciliares anteriores. Muchas veces no se descubre esta complicación sino después de haber separado los tumores superficiales; en ocasiones también pasa desapercibida. En último caso, poco después de una ablación, en apariencia radical, sobreviene una recidiva en el punto en que estaba situado el tumor. La historia siguiente es á propósito para comprobar la malignidad de esta clase de tumores que, al principio, son en apariencia tan pequeños.

En 1879 ingresó en la clínica oftalmológica de *Arlt* una mujer de cincuenta y siete años, con un melanosarcoma del globo ocular derecho. El tumor tuvo por orígen un pequeño punto rojo que existía desde cierto número de años y que comenzó á adquirir más desarrollo en los últimos tiempos. El tumor, que adquirió entonces el volumen de un

guisante grueso, tenía un color rojo-oscuro. Estaba situado sobre la conjuntiva al lado externo de la córnea. La base del tumor traspasaba ligeramente el limbo y se extendía sobre la córnea, sin alcanzar sin embargo el campo pupilar, de suerte que la agudeza visual se conservaba absolutamente normal. Extirpé el tumor, dividiendo la conjuntiva á cierta distancia del borde de la neoplasia, y después separando ésta tan cuidadosamente como fué posible de su base. La herida operatoria, que interesaba la conjuntiva en su mayor parte, y la córnea en menor extensión, se trató por el raspado, y después se suturaron los labios de la herida conjuntival. La cicatrización se verificó por primera intención y la enferma conservó provisionalmente la salud. Pero, en Mayo de 1886, es decir, siete años después, la enferma volvió á la consulta. Empero tenía otro melanosarcoma epibulbar sobre el ojo derecho, pero situado esta vez en el limbo, sobre el borde interno de la córnea, y representando un tumor oscuro del volumen de una lenteja de mediano tamaño. La delgada cicatriz del borde externo de la córnea, resto del primer tumor, no sufrió ningún cambio; asimismo, el limbo de los bordes córneos superior é inferior estaba absolutamente normal. Era, por consiguiente, imposible considerar el melanosarcoma, que estaba situado sobre el borde interno de la córnea, como una recidiva del tumor que hubo siete años antes sobre el borde externo. Era, pues, á la predisposición inherente del limbo para dar origen á tumores á quien convenía atribuir después de la ablación de un tumor en un punto del limbo, el que se produjera otro sobre otro punto. (Lo mismo puede decirse de un caso que he observado en que se desarrolló un epitelioma de una manera independiente en ambos ojos al mismo tiempo, sobre el borde interno de la córnea.) El pequeño tumor se extirpó, y el sitio en que estuvo implantado se cauterizó superficialmente con el galvano-cauterio. Pero entonces las recidivas se presentaron bien pronto. Ya, cuatro meses más tarde, en Septiembre de 1886, la mujer volvió con una recidiva en el borde inferior de la córnea. Cuatro meses después de la extirpación de este último tumor, otras dos neoplasias más pequeñas reaparecieron sobre el lado infero-interno de la córnea, situadas á cierta distancia de su borde. Para estar seguro de extirpar todos los tejidos enfermos, decidí esta vez enuclear el ojo, aunque la agudeza visual no estaba abolida todavía. A pesar de esta precaución, al cabo de siete meses pudo verse sobre el fondo de la órbita una nudosidad dura. La mujer vaciló en dejarse practicar la ablación y no volvió por la clínica hasta cinco meses después. Entretanto, las glándulas preauriculares, submaxilares y precervicales se desarrollaron y se las percibía fácilmente por la palpación. Aunque esta vez se sometió la enferma á una operación radical, que consistió en la exenteración completa de la órbita y la extirpación de todas las glán-

dulas que pudieran descubrirse, sin embargo, al cabo de algunos meses, se encontraron de nuevo glándulas tumefactas. La mujer sucumbió después (en Febrero de 1890) á la extensión del tumor á los órganos internos.

Mencionemos también como tumores muy raros de la conjuntiva, los fibromas, los osteomas y los mixomas.

El *repliegue semilunar* y la *carúncula lagrimal,* inflamándose con la conjuntiva, no han menester una descripción especial. Á veces, los pelos que la carúncula tiene habitualmente adquieren tal longitud que acaban por irritar al ojo; en este caso hay que arrancarlos. Los neoplasmas de la carúncula llevan el antiguo nombre de encantis (1); los benignos son simples hipertrofias poliposas ó papilares de la carúncula, y se designan con el nombre de encantis benignos; los de mala naturaleza con el de malignos.

---

(1) ἐν y κανθός, ángulo ocular.

CAPITULO II

ENFERMEDADES DE LA CÓRNEA

Anatomía.

§ 29. La *córnea* forma, con la esclerótica, la envoltura fibrosa externa del globo del ojo, cuya parte transparente constituye. Vista de frente, la córnea representa una elipse alargada, puesto que el diámetro horizontal de la base (12 milímetros), es mayor que el vertical (11 milímetros). La córnea es menos densa en su centro que en la periferia, donde tiene casi 1 milímetro de espesor. De lo que se infiere que la curvadura de la cara posterior de la córnea es mayor que la de la cara anterior. Ésta posee un radio de curvadura de 7,5 milímetros. Siendo mayor el del globo del ojo, es decir, midiendo 12 milímetros, la curvadura de la córnea es más pronunciada que la del resto del ojo. De esta diferencia en el radio de curvadura resulta que la córnea está aplicada sobre la esclerótica, como un vidrio de reloj. Esta comparación es aún más exacta, cuando se considera el modo de adaptación de la córnea á la esclerótica. En efecto; la córnea se extiende mucho más allá en la periferia por sus capas posteriores que por las anteriores, de suerte que la esclerótica avanza sobre la córnea (*fig. 17*). Al microscopio no se observa límite bien evidente entre la córnea y la esclerótica: las fibras de la una, pasan por decirlo así, á la otra por continuidad.

En el estado normal la córnea es transparente. Casi todas las alteraciones morbosas del tejido de la córnea se traducen por una disminución de su transparencia. En una edad avanzada aparece, sin embargo, en el ojo sano una opacidad llamada arco senil (*arcus senilis corneæ* ó gerontoxon) (1). Éste consiste en una línea estrecha, de color

---

(1) γέρων, viejo, y τόξον, arco.

grisáceo, que se encuentra en el borde de la córnea y le sigue concéntricamente. Se presenta primero en el límite superior de esta membrana y en seguida en el borde inferior, bajo la forma de un arco grisáceo; en fin, ambos arcos se reúnen sobre los bordes externo é interno para constituir un anillo completo. El límite externo del arco senil está claramente limitado y separado del limbo conjuntival por una cinta de tejido corneano perfectamente transparente. En el lado interno, es

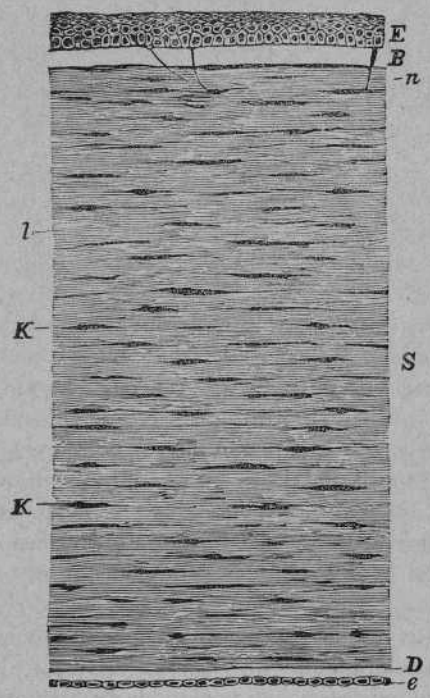

FIGURA 26. — *Corte á través de una córnea normal.* Aumento 100/1. *E,* epitelio anterior. *B,* membranas de *Bowmann. S,* estroma, constituído por las laminillas córneas *l* y los corpúsculos córneos *K. D,* membrana de *Descemet. e,* epitelio posterior.

decir, en el lado que se dirige hacia el centro de la córnea, el enturbiamiento se pierde poco á poco en la córnea transparente. La opacidad del arco depende de la acumulación de pequeños grupos de una sustancia coloide en las capas superficiales de la córnea.

La córnea está compuesta de las capas siguientes:

1.ª El *epitelio anterior* (*fig. 26, E*). Es un epitelio pavimentoso estratificado. Las células más inferiores (células básicas, (*fig. 23, u*) son

cilíndricas; la capa media está formada de células redondeadas (*fig. 23, m*); en fin, la capa externa está compuesta de células aplanadas (*fig. 23, o*).

2.ª La *membrana de Bowmann* (*fig. 26, B*). Es una membrana delgada, homogénea, que está intimamente unida á las láminas subyacentes de la córnea. Representa la capa más superficial del tejido corneano que se torna homogéneo y anhisto, pero está bien limitada al lado del epitelio; también, en ciertos estados patológicos y sobre el cadáver, se separa fácilmente de la membrana de *Bowmann*.

3.ª La *trama* (*fig. 26, S*). Está compuesta de una sustancia fundamental y de células. La sustancia fundamental consiste, en último análisis, en delgadas fibrillas de tejido conjuntivo, reunidas por una sustancia *ad hoc* en fascículos aplanados. Los fascículos, por la disposición que afectan, constituyen láminas (*fig. 26, l*), y las láminas, superponiéndose, forman la córnea. De aquí la estructura laminar de esta membrana. Sin embargo, cada una de las láminas no se separa fácilmente de su inmediata, pero numerosos fascículos pasan de una á otra, fijándolas entre sí. De donde resulta que si se intenta aislar las láminas de la córnea, no se consigue por completo sino desgarrando las fibras que las reúnen.

Entre los fascículos de las diferentes láminas, así como entre estas mismas, existen en muchos puntos vacuolas de diferentes tamaños llenas de linfa, y que, por este motivo, se llaman *espacios linfáticos* (*fig. 27, l*, vista de frente; *fig. 26, k*, vista sobre un corte).

Estos espacios se comunican entre sí por el intermedio de pequeños canalículos linfáticos (*fig. 27, C*), que constituyen de este modo un sistema continuo de espacios huecos, el sistema canalicular nutritivo, que recorre toda la córnea. Este sistema tiene por objeto permitir la circulación de la linfa, y es de mucha importancia para la córnea, puesto que, no conteniendo ésta vasos sanguíneos, depende por completo, en lo que concierne á su nutrición, del sistema canalicular linfático.

Las células de la trama córnea, es decir, los corpúsculos corneanos, están contenidos en las vacuolas del sistema linfático y son de dos clases: las células movibles y los *corpúsculos fijos*. Éstos contienen un grueso núcleo alojado en un cuerpo protoplasmático muy aplanado. Residen en los espacios linfáticos, adosados á su pared anterior ó posterior (*fig. 27, P*). Del cuerpo de estos corpúsculos parten expansiones protoplasmáticas, extendiéndose por los canalículos que emanan de los espacios linfáticos. Estas expansiones se anastomosan con las de las células fijas inmediatas, y constituyen un sistema continuo de corpúsculos protoplasmáticos (células y sus prolongaciones). Tenemos, pues, dos sistemas continuos de la córnea: uno positivo, formado de

elementos protoplasmáticos; y otro negativo, constituído por los espacios y los canalículos linfáticos. El primer sistema está contenido en el segundo, y con él recorre toda la córnea. Sin embargo, el sistema protoplasmático no ocupa totalmente el otro, y el espacio que deja libre sirve para dar paso á la linfa.

El segundo espacio de células de la trama córnea son las *células movibles* (emigrantes), que fueron descubiertas por *Recklinghausen*. Estas células no son otra cosa que los corpúsculos linfáticos que han penetrado en la córnea, y que circulan en los canalículos corneanos. Se las encuentra en pequeño número en una córnea normal; pero desde que

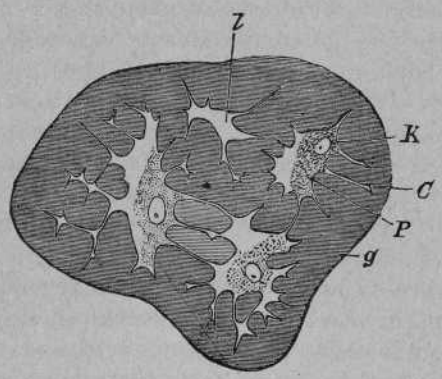

FIGURA 27. — Lámina córnea vista de frente, según *Waldeyer*. Sobre la sustancia fundamental dibujada en oscuro *q*, se destacan los espacios linfáticos *l* que comunican entre sí por el intermedio de los canalículos linfáticos *C*. En los espacios linfáticos, no ocupados por completo, se ve el cuerpo protoplasmático de las células córneas *P* con su núcleo *K*.

se produce una irritación, las células son muy abundantes; salen de la red vascular pericórnea y emigran á la córnea misma. Estas células desempeñan un papel importante en la inflamación de este órgano.

4.ª La *membrana de Descemet* (*fig. 26, D*) es una membrana hialina homogénea que limita la córnea por detrás. Á diferencia de la membrana de *Bowmann*, se distingue claramente de la trama, de la cual difiere desde el punto de vista químico. Resiste enérgicamente á los agentes químicos, y, por consiguiente, también á los procesos patológicos que afectan á la córnea. Cuando toda la trama córnea ha sufrido la fusión purulenta, se ve á veces la delgada membrana de *Descemet* presentar aún cierta resistencia y permanecer intacta durante días enteros (véase § 35).

5.ª El *epitelio posterior* (*fig. 26, e*) (ó endotelio). Constituído por una

sencilla capa de células aplanadas, tapiza la cara posterior de la membrana de *Descemet*.

La córnea toca por su periferia á tres membranas: la conjuntiva, la esclerótica y la úvea (iris y cuerpo ciliar). Ahora bien; la embriología nos enseña que la córnea está compuesta de tres capas superpuestas, de las cuales corresponde cada una á las membranas limítrofes, conforme demuestra su paso sobre el segmento anterior del globo ocular. La córnea está constituída por tres hojas: la conjuntival, la escleral y la uveal. Según *Schwalbe*, el epitelio forma la parte conjuntival de la córnea (llamada conjuntiva de la córnea). La membrana de *Descemet* y su epitelio corresponden á la úvea, y toda la trama de la córnea, comprendida la membrana de *Bowmann*, representa la continuación de la esclerótica. En los ojos completamente desarrollados, estas hojas forman un todo uniforme; pero la unidad de origen con las membranas limítrofes se comprueba aún en ciertos estados patológicos. En efecto; en las enfermedades de la conjuntiva es, ante todo, la parte conjuntival de la córnea quien sufre; en las afecciones de la úvea es la parte uveal de la córnea quien está enferma.

La córnea no contiene vasos sanguíneos. Estos últimos no pasan el limbo conjuntival, donde constituyen la red pericórnea que está nutrida por los vasos ciliares anteriores (véase pág. 46 y *fig. 17, q*). El plasma sanguíneo de esta red vascular penetra en el sistema canalicular y suministra á la córnea los elementos nutritivos.

Los *nervios* de la córnea proceden en parte de los nervios ciliares, y en parte de los nervios de la conjuntiva bulbar. Son muy numerosos, sobre todo en las capas superficiales. De aquí, las fibras nerviosas atraviesan la membrana de *Bowmann* y se distribuyen hasta en las capas más externas del epitelio (*fig. 26, n*). De esta disposición resulta una sensibilidad muy exquisita para cualquier clase de contacto. En la narcosis se utiliza el reflejo (parpadeo) que sigue á todo contacto de la córnea, para darse cuenta del punto á que se ha llegado, porque este reflejo es uno de los últimos que desaparecen. Las lesiones de la córnea son singularmente dolorosas cuando interesan las capas superficiales tan ricas en filetes nerviosos; por ejemplo, en las erosiones del epitelio que ponen al descubierto numerosas fibras epiteliales del plexo nervioso.

En tanto que la córnea, vista por delante parece elíptica, observada por su cara posterior es circular. La causa de la forma elíptica de la cara posterior de la córnea depende, pues, de que, en la parte superior é inferior, la esclerótica, lo mismo que la conjuntiva, avanzan sobre la córnea.

En lo que concierne á la división de esta membrana en tres capas, todavía no se está de acuerdo. Así que, en oposición á la manera de ver

expuesta más arriba, *Waldeyer* atribuye á la parte conjuntival el epitelio anterior, la membrana de *Bowmann* y las capas superficiales del tejido; la parte uveal estaría compuesta del epitelio posterior, de la membrana de *Descemet* y de las capas posteriores de la trama; la parte esclerotical estaría sencillamente formada por las capas medias del tejido córneo.

Los antiguos autores atribuían un papel importante al humor acuoso en la nutrición de la córnea. Bañando constantemente á este órgano, debía proveer á su nutrición y á su transparencia. Después de las experiencias instituídas principalmente por *Leber*, esta manera de ver debe modificarse mucho. De dos modos distintos pueden concebirse los cambios de líquidos entre el parénquima de la córnea y la cámara anterior: 1.º, por vía de difusión que se verifica sencillamente por ósmosis, y 2.º, por vía de filtración rápida á través de las mallas del tejido. En el ojo normal, por la primera vía se verifica el cambio, es decir, por difusión. El humor acuoso conducido de esta manera á la córnea podría contribuir á su nutrición. La difusión también puede tener lugar en sentido inverso, es decir, de delante atrás. Cuando, por ejemplo, se deja caer una gota de atropina en disolución sobre la córnea, al cabo de poco tiempo se encuentra esta sustancia en el humor acuoso. Al contrario, en el estado normal jamás se observa filtración en la córnea. *Leber* ha demostrado que este epitelio posterior es quien evita el paso por filtración del humor acuoso de la córnea. Si se le levanta, el humor acuoso penetra en mayor cantidad en la córnea que edematiza y enturbia.

EXAMEN CLÍNICO DE LA CÓRNEA

§ 30. En el examen de la córnea deben llamar la atención los puntos siguientes:

1.º El *tamaño* y la *forma* de la córnea. Pueden estar modificados, tanto por defectos congénitos como por ciertos procesos morbosos. Un avance insólito del limbo conjuntival, ó trastornos periféricos de la córnea, se imponen con frecuencia por una estrechez ó una irregularidad en la forma.

2.º Se examinará la *superficie* de la córnea desde el punto de vista de su curvadura, de su regularidad y de su tersura.

a) Por lo que se refiere á las anomalías de *curvadura* de la córnea en su conjunto, saltan á la vista á la simple inspección cuando son muy pronunciadas; por el contrario, para reconocer cambios menos impor-

tantes es preciso practicar un examen más minucioso por medio de las imágenes reflejadas (véase pág. 5). La córnea hace el oficio de un espejo convexo que forma una imagen tanto más pequeña cuanto más corto es el radio de curvadura. Para juzgar convenientemente si la imagen corneana presenta las dimensiones normales es preciso compararla con la que forma un ojo sano, de preferencia con la del otro ojo, siempre que no esté enfermo. El diagnóstico es fácil cuando la curvadura de una misma córnea es diferente según los puntos (por ejemplo en el queratocomo, en que las partes centrales presentan mayor curvadura que las partes periféricas). En este caso se hace mover el ojo, colocado frente á una ventana, de tal suerte, que la imagen reflejada por ésta caiga sucesivamente sobre las diferentes partes de la córnea y se vea esta imagen, ya mayor, ya menor, según la curvadura de las partes de la córnea que la reflejan.

b) De la *desigualdad* y tersura de la superficie de la córnea normal es de lo que depende la vivacidad de su brillo. Para darse cuenta del estado de estas dos propiedades, nada mejor que recurrir á las imágenes reflejadas. En el sitio de las desigualdades, estas imágenes pierden la regularidad de su forma, parecen torcidas, porque sus bordes presentan curvas muy irregulares. La extensión y la forma de la desigualdad se deducen según la naturaleza de la deformación de la imagen corneana. También pueden reconocerse las desigualdades de la superficie de la córnea por medio del oftalmoscopio, á causa del astigmatismo irregular que es la consecuencia (pág. 17). Las desigualdades de la superficie corneana resultan ó de excavaciones (pérdidas de sustancia) ó de prominencias. La córnea puede estar también desigual porque esté arrugada (*rhytidosis corneæ*) (1) ó aplanada (*colapsus corneæ*). Estos dos estados se presentan después de disminuir de un modo notable la presión intraocular, sobre todo después del derrame del humor acuoso ó vítreo.

c) Cuando la córnea ha perdido su *pulimento*, pierde su brillo, se pone mate; entonces parece como embadurnada de una capa de grasa ó semeja un cristal empañado. Las imágenes han conservado su tamaño y su forma normales, pero no están claramente limitadas. La falta de brillo, por otra parte, puede proceder también de desigualdades, pero que son tan finas, que á simple vista no se puede casi ó en absoluto distinguirlas. De aquí resulta que la córnea puede estar, en su conjunto, unida, pero al mismo tiempo mate, recordando un cristal raspado. Por un examen minucioso, sobre todo por medio de la lámpara, se observa que la falta de brillo de la córnea puede de-

---

(1) ῥυτίς, arruga.

pender de dos clases de rugosidades. Ya se encuentran en la superficie de la córnea pequeñísimas pérdidas de sustancia que la hacen aparecer como *picada* con una aguja, cuyo estado depende de que, en muchos sitios, las células epiteliales aisladas han desaparecido dejando en su lugar pequeñas fositas; ya, por el contrario, se observa que las asperezas de la córnea dependen de pequeñas elevaciones en su superficie y, en este caso, la córnea parece como *achagrenada*. Entonces se trata de numerosas elevaciones de células epiteliales bajo la forma de vesículas.

3.º La *transparencia* de la córnea es una propiedad que depende del parénquima de la misma, y no de su superficie, que no es más que una concepción matemática, el plano de separación entre la córnea y el aire ambiente. Los trastornos notables de transparencia de la córnea se notan de lejos, pero, para reconocer los trastornos ligeros, es muchas veces necesario servirse de la iluminación lateral, y aun de la lámpara. Auxiliándose con estos procedimientos, se establece la forma, la extensión y el estado de saturación del trastorno en la transparencia. Se comprueba si éste reside en las capas superficiales ó en las profundas; si es difuso ó está constituído por pequeños puntos, manchas ó líneas. Ciertos trastornos de transparencia de la córnea que, vistos á simple vista, parecen difusos, se presentan á la lámpara formados por un grupo de pequeños puntos opacos. Sin embargo, más tarde pueden extenderse y hacerse confluentes estos puntos, de modo que no formen sino una mancha uniforme.

4.º La *sensibilidad* de la córnea se comprueba tocándola con las barbas de una pluma ó con una recortadura de papel. Esta sensibilidad, en muchísimas afecciones de la córnea, ha disminuído ó está completamente abolida.

I. — Inflamación de la córnea

Generalidades.

§ 31. En el curso de una inflamación de la córnea (queratitis) (1) se observan los *estadios* siguientes: la inflamación comienza por una *infiltración (fig. 28)*. Penetra en el espesor del parénquima de la córnea un considerable número de células que constituyen el exudado. Por consiguiente, el punto enfermo pierde su transparencia. Sin embargo, el nivel de la córnea queda normal en este punto; solamente el epi-

(1) κέρας, córneo.

telio padece, perdiendo su brillo de modo que la superficie de la córnea aparece mate. Los signos clínicos de la infiltración son, pues: trastornos de transparencia de la córnea, pérdida de su brillo á su nivel sin desigualdades de la superficie. La evolución ulterior de la infiltración es diferente según que pasa á la reabsorción ó á la supuración.

a) La infiltración pasa á la *reabsorción* en los casos en que la acumulación del exudado entre las láminas de la córnea no es muy pronunciada, de modo que estas láminas se conservan y no se destruye parte alguna del tejido córneo. Entonces la reabsorción del exudado constituye el segundo estadio de la inflamación, y el proceso morboso se termina allí. En los casos favorables, en que las células forman el exudado desaparecen por reabsorción, los puntos enfermos pueden volver completamente á su estado normal y adquirir de nuevo su transparencia; curación sin consecuencias permanentes, es decir, sin opacidades. Sin embargo, á veces sucede que la sustancia fundamental de la córnea no se ha destruído, pero sí sufrido una degeneración que ha



FIGURA 28. — *Infiltración de la córnea,* según *Saemisch.* El epitelio *c,* y la membrana de *Bowmann b,* se han conservado por encima de la infiltración.

modificado su estructura hasta el punto que, después de haber desaparecido el exudado, no adquiere ya su transparencia normal. Otras veces ocurre que el exudado, acumulado entre las láminas de la córnea, no se reabsorbe por completo, y acaba por organizarse parcialmente, y su presencia se traduce por la existencia de opacidades permanentes. En los dos últimos casos, la infiltración se cura dejando tras de sí trastornos de transparencia que ya no desaparecen. Todos los casos de inflamación de la córnea, en que el exudado se reabsorbe sin pérdida de la sustancia fundamental, se designan con el nombre genérico de *queratitis no supuradas.*

b) La infiltración pasa á la *supuración* cuando llega á ser incompatible con la vida de la sustancia fundamental de la córnea, de suerte

que esta sustancia se destruye. La inflamación entra de este modo en su segundo estadio, el de la supuración, que ocasiona una destrucción

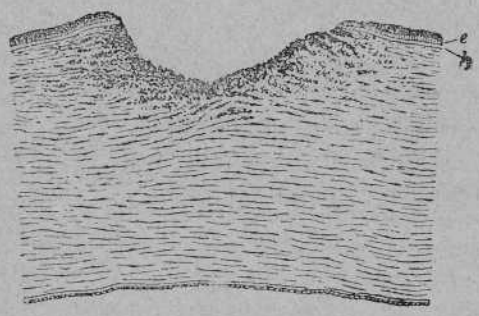

FIGURA 29. — *Úlcera córnea en estadio progresivo*, según *Saemisch*.— El fondo de la úlcera está formado por un grupo de glóbulos de pus, que se infiltran además á cierta distancia entre las láminas córneas inmediatas. En los bordes de la úlcera, que están algo elevados, el epitelio *e* y la membrana de *Bawmann b* se detienen bruscamente.

local de la córnea. Estos casos de inflamación corneana se designan con el nombre de *queratitis supurativas*. Según que la supuración

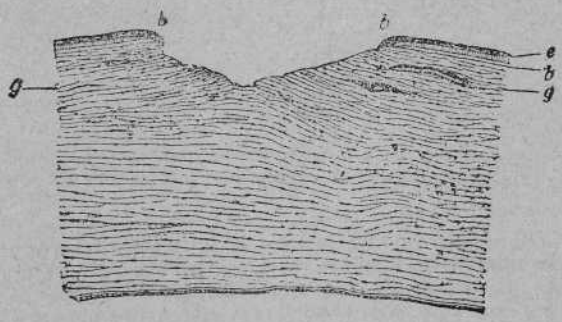

FIGURA 30. — *Úlcera córnea en estadio progresivo*, según *Saemisch*. — El fondo de la úlcera está constituído por las láminas córneas puestas al descubierto, entre las cuales se nota también una ligera infiltración celular. En los bordes de la úlcera *b*, el epitelio *e* empieza á brotar hacia el fondo. Hacia la úlcera se dirigen los vasos de neoformación *g*, que residen en las capas superficiales de la córnea.

tome origen en las capas superficiales ó en las profundas, afectará la forma de un absceso ó de una úlcera.

Se desarrollará una *úlcera* cuando la infiltración es más intensa en

las capas superficiales que en las profundas, y que, por consiguiente, la fusión purulenta comienza en las primeras (*fig. 29*). Esta degeneración produce una pérdida de sustancia superficial, que toma la forma de una excavación en la superficie de la córnea. La pérdida de sustancia no comprende primero sino las partes más infiltradas y que son las primeras que se destruyen; todo alrededor se ven capas igualmente infiltradas, pero en mucho menor grado.

La infiltración de la úlcera se extiende, pues, tanto hacia el fondo como hacia los bordes, de donde procede el nombre de úlcera *infiltrada* (progresiva). Después, las partes infiltradas que forman el fondo y los

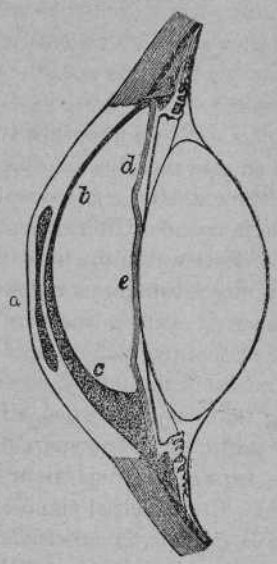

FIGURA 31. — *Dibujo esquemático de un absceso de la córnea.* — Al nivel del absceso, la cara anterior de la córnea está adelgazada, porque el absceso es más denso en la periferia que en el centro. La cara posterior de la córnea está tapizada por la misma capa exudativa *b*, que cubre también la cara anterior del iris *d*, así como la cristaloide anterior *e*. Este exudado es más abundante en la parte inferior, y forma de este modo el hipopión *c*.

bordes de la úlcera se eliminan por haber perdido sus propiedades vitales, en tanto que las partes del tejido córneo, que las conservan, persisten y llegan á hacerse transparentes por reabsorción del exudado que contienen. De esta manera, es cierto, la úlcera está algo aumentada, pero la opacidad circundante de la úlcera ha desaparecido. Ésta se unifica siendo transparente en el fondo y en los bordes: úlcera limpia (*regresiva*).

El más importante de los signos clínicos que permiten diagnosticar una úlcera es la desigualdad de la superficie de la córnea, que consiste en una excavación, en una pérdida de sustancia. Cuando la úlcera no está limpia, aparece rodeada de un tejido córneo opaco que, además, es mate en la superficie, y el fondo de la úlcera gris y desigual. Pero, cuando la úlcera está limpia, el trastorno periférico es poco notable ó falta completamente, y el fondo y los bordes de la pérdida de sustancia están unidos y brillantes: úlcera bruñida.

El *absceso* nace cuando la infiltración es particularmente intensa en las capas profundas de la córnea, y porque allí se produce primero la fusión purulenta del tejido corneano. Así, por ejemplo, la infiltración representada en la figura 28 sería la de un absceso si pasase á supuración. El absceso de la córnea no es, pues, otra cosa que un foco purulento limitado por delante y por detrás por las capas córneas no degeneradas todavía (*fig. 31, a*).

Los signos clínicos del absceso de la córnea consisten en una opacidad amarillenta situada en esta membrana, opacidad que corresponde, no á una pérdida de sustancia, sino á un simple defecto de transparencia de la superficie de la córnea. Ulteriormente el absceso se transforma, en definitiva, por destrucción de las capas córneas anteriores, en una verdadera úlcera, cuyos caracteres reviste totalmente.

Toda queratitis supurativa acarrea una pérdida de sustancia de la córnea. Esta pérdida debe repararse por un tejido de nueva formación; es el tercer estadio del proceso inflamatorio, el de la *cicatrización*. El tejido de nueva formación no es tejido córneo, sino simplemente tejido conjuntivo, que, por lo tanto, no es transparente (*fig. 32*). De donde resulta que la queratitis supurativa deja siempre como consecuencia una opacidad permanente. El principal signo clínico de la cicatriz es la opacidad. Al nivel de la cicatriz, la superficie de la córnea adquiere todo su brillo, porque el revestimiento epitelial se restablece normalmente; la excavación, la pérdida de sustancia han desaparecido; todo lo más se nota una ligera faceta.

Resumen. — Según lo que acaba de exponerse, la queratitis no supurativa presenta dos estadios: el de infiltración y el de reabsorción. Al contrario, en la supurativa distinguimos tres: el de infiltración, el de supuración y el de cicatrización (reparación). El estadio de supuración comprende dos períodos: el progresivo (ulceración no detergida), y el regresivo (úlcera detergida).

Para establecer el diagnóstico de la forma de la inflamación de la córnea, así como del estadio á que ha llegado, síguese la marcha siguiente: primero se hace brillar la córnea. *Si la superficie de la córnea es mate, se trata de una afección reciente; además, si no hay pérdida de*

sustancia, se trata de una infiltración ó de un absceso; si hay pérdida de sustancia, de una úlcera progresiva.

Pero si la superficie es brillante, se trata de una afección más antigua; hay pérdida de sustancia, nos encontramos ante una úlcera regresiva; no la hay, pues se trata de una cicatriz.

§ 32. VASCULARIZACIÓN DE LA CÓRNEA. — En las inflamaciones de la córnea no es raro observar el desarrollo de vasos que, partiendo del borde, avanzan hacia el centro de esta membrana. Este fenómeno se nota con más frecuencia durante el período de curación de las úlceras de la córnea. En el momento en que la úlcera comienza á limpiarse, del punto del borde corneano más próximo á la úlcera se ven partir vasos sanguíneos. Estos vasos están situados en las capas más superficiales, y tienden á aproximarse á los bordes de la úlcera, que alcanzan bien pronto (*fig. 30, g*). Su objeto principal parece que es el suministrar los materiales necesarios para llenar las pérdidas de sustancia. Su aparición debe, pues, considerarse como un fenómeno favorable porque se sabe que en los puntos en que los vasos han alcanzado á la úlcera, no hay temor de que ésta se extienda; al contrario, se dispone á la cicatrización. Después de llena la pérdida de sustancia, los vasos desaparecen poco á poco, de suerte que una cicatriz contiene menos, cuanto más antigua es. Sin embargo, en las grandes cicatrices, los vasos sanguíneos no desaparecen jamás por completo.

En otros casos, el desarrollo de vasos en la córnea acompaña á la *marcha progresiva del proceso inflamatorio* y pertenece por esto, como el exudado mismo, á los fenómenos clínicos de la inflamación. La queratitis parenquimatosa vascular proporciona el mejor ejemplo de esta forma inflamatoria (§ 43).

De estas dos clases de desarrollo de vasos, difiere la que constituye uno de los fenómenos del *pannus*. No es en la córnea misma donde residen los vasos, sino más bien en un tejido de nueva formación que cubre esta membrana y del que forman parte esencial (*fig. 22*).

Es muy importante establecer el *sitio* superficial ó profundo de los vasos de la córnea, porque sólo por esta situación puede muchas veces diagnosticarse la especie de queratitis de que se trata. El *pannus* da el tipo de la vascularización superficial; la queratitis parenquimatosa, el de la vascularización profunda.

Los signos que nos permiten distinguir estas dos especies de vascularización están á la vista en el cuadro siguiente:

VASOS SUPERFICIALES	VASOS PROFUNDOS
Estos toman su origen en la red periférica del limbo, y pueden seguirse desde la córnea hasta el limbo, y aun más allá, en la conjuntiva.	Los vasos profundos vienen de la esclerótica, muy cerca del borde de la córnea, y parecen detenerse bruscamente al nivel del limbo, detrás del cual desaparecen para penetrar en la esclerótica.
Son claramente visibles á causa de su situación superficial y poseen una coloración de un rojo vivo.	Son violados y se reconocen apenas en su color rojizo, de un rojo sucio (rojo-gris), cubiertos como están por las capas opacas de la córnea, detrás de las cuales están situados.
Los vasos se ramifican como las ramas de un árbol.	Los vasos presentan ramúsculos paralelos entre sí (ramificación en ramas de escoba).
La superficie corneana no es lisa por la razón de que los vasos levantan el epitelio que les cubre inmediatamente.	La superficie córnea es mate, pero no presenta desigualdades.

Participación de los órganos inmediatos. — Toda queratitis va acompañada de fenómenos inflamatorios de los órganos inmediatos, de cuyos fenómenos son los más importantes:

a) La *inyección* de los vasos. La inyección ciliar es característica en la inflamación de la córnea. Si la queratitis es intensa, se ve sobrevenir también la inyección conjuntival que cubre más ó menos la inyección ciliar. Las inflamaciones supurativas muy intensas de la córnea provocan la hinchazón edematosa de la conjuntiva y aun de los párpados.

b) El iris y aun el cuerpo ciliar se inflaman, ante una queratitis violenta, hasta el punto de que se observan síntomas de *iritis* y de *iridociclitis* (véanse §§ 67 y 68). Estas inflamaciones concomitantes pueden llegar á ser tan graves que causen la pérdida del ojo.

c) El *hipopión* (1) es la acumulación de un exudado purulento en la parte inferior de la cámara anterior *(fig. 31, c)*. Es un fenómeno frecuente en las queratitis supurativas. Se observa, en la parte inferior de la *cámara anterior*, el depósito de una masa amarilla que, á causa de su consistencia líquida, está limitada hacia arriba por una línea horizontal y cambia de lugar, con los movimientos de la cabeza, hacia las partes más declives de la cámara anterior. En otros casos, la materia acumulada es de consistencia viscosa, de suerte que, vista de frente, el límite superior es convexo ó presenta la forma de una masa compacta alojada en el fondo de la cámara anterior, sin cambiar de lugar por los movimientos del cuerpo. El pus del hipopión es frecuentemente sumi-

(1) ὑπό y πῦον, pus.

nistrado por la córnea, y aun por el iris, que también participa de la inflamación. Estos dos órganos vierten una parte de su exudado en la cámara anterior. La cantidad de pus suministrada de este modo difiere según los casos; ya apenas se ven señales en el ángulo inferior de la cámara anterior, ya se encuentra enteramente llena. El hipopión puede desaparecer por reabsorción, que es tanto más activa cuanto más líquido es el hipopión. Masas exudativas más densas pueden organizarse y dar lugar á la oclusión de la pupila ó (más rara vez) á una adherencia del iris á la cara posterior de la córnea.

d) Los síntomas *subjetivos* de las inflamaciones de la córnea son los dolores y la fotofobia, acompañados, como siempre, de lágrimeo y espasmo palpebral, así como de trastornos visuales. Pero estos síntomas se presentan con muy diversa intensidad según los casos.

Los fenómenos *histológicos* de la inflamación de la córnea han sido objeto de muy activas investigaciones, sobre todo desde el punto de vista experimental, porque ha querido resolverse por este camino la cuestión de la inflamación en general. La córnea está absolutamente indicada para servir de objeto á semejantes estudios en razón de su transparencia y de la forma característica de los elementos fijos de su tejido. No hay duda que toda queratitis no vaya acompañada de aumento del número de sus elementos celulares. La acumulación de células es quien provoca en la córnea la alteración de transparencia visible á simple vista, y que, en los casos en que es singularmente fuerte, determina la supuración. Al contrario, no se está de acuerdo todavía acerca del origen de las células nuevas que se presentan en la córnea. Unos, cuya jefatura tiene *Cohnheim*, los consideran como glóbulos blancos de la sangre que salen de los vasos del borde de la córnea, para penetrar en el tejido de la misma. Otros, que siguen las inspiraciones de *Stricker*, consideran estas células como procedentes de la multiplicación de los corpúsculos fijos de la córnea. Mis propias experiencias hanme dado la convicción de que, tanto en la córnea como en otros tejidos, estos dos factores entran en juego al mismo tiempo. Al lado de los corpúsculos blancos de la sangre, que penetran en el tejido de la córnea, hay también proliferación de las células propias de esta membrana. De esta manera, las células nuevas que en este órgano se observan proceden de uno y de otro origen, sin que después pueda distinguirse de dónde viene cada una de ellas.

Para la cicatrización definitiva de la pérdida de sustancia producida por la inflamación, es preciso tomar en consideración tanto la regeneración del epitelio como la de la trama córnea. El epitelio córneo está reemplazado por una proliferación del epitelio de los bordes de la úlcera. Si la pérdida de sustancia interesa sólo el epitelio, éste se re-

genera íntegramente sin dejar ninguna opacidad. Al contrario, toda pérdida de sustancia de la trama córnea se llena por tejido cicatricial que se forma á expensas del fondo y del borde. El papel principal, en este proceso, está consagrado á las células fijas de la córnea situadas en las inmediaciones de la úlcera. Estas células se multiplican por división y se transforman ulteriormente en fibras de tejido conjuntivo. El tejido formado de este modo difiere, sin embargo, esencialmente del tejido córneo normal *(fig. 32)*. Le falta la disposición regular de las fibras normales de la córnea, así como los corpúsculos estrellados fijos, que están reemplazados por células ordinarias de tejido conjuntivo. La membrana de *Bowmann* no se regenera jamás *(fig. 32, b)*. El epitelio *(fig. 32, c)* se aplica inmediatamente sobre el tejido cicatricial y forma una línea irregular porque no es igualmente densa por todas partes. De donde resulta que el tejido cicatricial no posee la transparencia del tejido córneo normal, y ya, á simple vista, puede reconocerse como

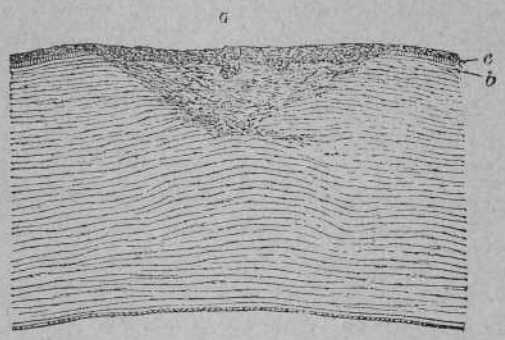

FIGURA 32. — *Cicatriz de la córnea*, según *Saemisch*. — El epitelio *e* existe por todas partes; sin embargo, sobre la cicatriz, es irregular, y por placas — en *a* — muy denso. La membrana *Bowmann* de *b* falta en el sitio de la cicatriz. Esta se distingue del tejido normal de la córnea por su textura más densa y menos regular.

una opacidad. Cuando el tejido cicatricial existe desde hace ya mucho tiempo, su estructura se aproxima algo á la del tejido córneo. Gana en transparencia, y se comprueba cierta claridad de la opacidad. Sin embargo, esta claridad no llega á ser completa sino cuando la cicatriz es pequeña y superficial.

Una profunda pérdida de sustancia no puede esperarse que ocupe completamente por tejido cicatricial para cubrirse de epitelio. Al contrario, éste se reproduce ya desde que la úlcera está limpia y empieza á cubrir ésta, cuando el tejido cicatricial no existe aún, ó sólo en una

capa muy delgada (*fig. 30, b*). En este instante la úlcera todavía es casi transparente á consecuencia de la falta de tejido cicatricial opaco; es lisa y brillante á causa de la capa epitelial que se reproduce. Continuando la formación de tejido cicatricial, el epitelio que cubre á éste sube hasta el nivel normal. Á medida que la capa de tejido cicatricial se densifica, la opacidad, naturalmente, va acentuándose, pero sería un error profundo si el médico creyese en una agravación del estado inflamatorio.

Para *diagnosticar* la naturaleza de la inflamación de la córnea, es necesario atenerse á los signos mencionados más arriba, sobre todo al brillo, á la igualdad y á la transparencia de la membrana. Sin embargo, no siempre se encuentran estos signos tan esquemáticamente reunidos como hemos dicho. Algunos ejemplos servirán para demostrar en qué casos pueden encontrarse las excepciones. Los trastornos de la transparencia de la córnea podrán ser de fecha antigua, en tanto que la córnea aparecerá mate y achagrenada, á causa del aumento de la presión intraocular. Por otra parte, la superficie corneana no siempre está igual en caso de infiltración ó de cicatrización. En efecto; si hay infiltración, la córnea está abombada hacia adelante, en razón al aumento de exudados en su tejido, y cuando hay cicatrices, presenta muchas veces facetas porque no se ha reparado por completo la pérdida de sustancia. En los casos dudosos conviene atenerse además á otros elementos que podrán proporcionar una base para establecer el diagnóstico. Así, la opacidad cicatricial está de ordinario más claramente limitada que la procedente de una inflamación en período evolutivo. El color de esta última opacidad pasa del gris al blanco amarillento y al amarillo puro; al contrario, la cicatriz toma un color blanco puro ó, si es poco densa, blanco azulado. Por otra parte, los procesos inflamatorios recientes van acompañados de otros accidentes reaccionales (inyección ciliar, etc., etc.) que faltan en los casos en que se ha llegado á la cicatrización. Del conjunto de todas estas circunstancias podrá deducirse casi siempre el diagnóstico exacto.

El *hipopión* está formado principalmente por células de pus. Los autores difieren tanto acerca de su procedencia como sobre el origen del exudado en la misma córnea. En efecto; según unos, procedería sobre todo de la córnea, y, según otros, sólo la úvea (iris y cuerpo ciliar) suministraría los elementos. Aquí también se encuentra la verdad entre ambas opiniones, puesto que uno y otro órgano dan su respectivo contingente. Los corpúsculos del pus, saliendo del foco de infiltración, pasan por las capas posteriores de la córnea y acaban por caer en el humor acuoso. En efecto; se ve con frecuencia, sobre todo en el caso de absceso de la córnea, que del punto de este último órgano que corresponde al foco purulento, el pus continúa bajo la forma de

filamentos delgados hacia el hipopión. Por esta razón, visto de frente, presenta hacia arriba un límite convexo y el pus cubre la pared posterior de la córnea, elevándose en este punto mucho más que en la cara anterior del iris (*fig. 33, c.*) En este caso, la vista puede penetrar á cierta profundidad detrás del hipopión. Distinta interpretación se daba de estos fenómenos en otra época. Muchos autores colocaban los filamentos purulentos, lo mismo que el hipopión, en el espesor de la córnea y admitían una fusión del pus en las láminas de la misma. La forma aplanada del hipopión se explicaba, así como la convexidad de su nivel, por lo comprimido que el pus estaba entre las láminas de la córnea. Por este motivo se comparaba el hipopión á la lúnula de las uñas de los dedos, por lo cual se le dió el nombre de *unguis* ú *onyx* (uña). Esta expresión significaría, pues, el descenso de un depósito purulento entre las láminas de la córnea. Con motivo de la incisión de un absceso de la córnea con abertura en la cámara anterior (según *Saemisch*), podrá fácilmente convencerse que el pretendido *onyx* está situado en la cámara acuosa y no es más que un hipopión de forma particular.

Otra parte del hipopión la suministra la úvea inflamada. Resulta de este hecho que muchos corpúsculos purulentos contienen granuiaciones pigmentarias tomadas en la úvea inflamada. El exudado procedente de la úvea (iris y cuerpo ciliar) se mezcla al humor acuoso y acaba por enturbiarle. Después, estas células caen en el fondo de la cámara acuosa y concurren á la formación del hipopión. Por otra parte, cierta cantidad del exudado suspendido en el humor acuoso se adhiere muchas veces á la pared posterior de la córnea (*fig. 31, b*; comp. también *fig. 61, b* y *f*). En este caso, al lado de la opacidad circunscrita correspondiente al foco inflamatorio, se nota además, en toda la extensión de la córnea, un trastorno difuso en su transparencia, resultado de la presencia de una delgada capa de exudado que cubre su pared posterior.

La *reabsorción* del hipopión se verifica principalmente á través de las mallas del ligamento pectíneo (§ 61). La rapidez con que se produce esta absorción no está sometida á ninguna regla fija. Muchas veces un hipopión muy extenso no se encuentra casi después de veinticuatro horas; además, el hipopión persiste tan largo tiempo que acaba por organizarse. Otras veces se observa que el nivel del hipopión cambia rápidamente de altura; ya se eleva, ya desciende.

Los *vasos sanguíneos* que se forman durante la cicatrización de una úlcera parecen persistir aún largo tiempo en el estado de vacuidad. Tomemos, como ejemplo, un ojo cubierto de una cicatriz que no es reciente, pero que, en apariencia, no contiene sino muy pocos vasos ó ninguno. Practicamos en este ojo una iridectomía, lo cual produce en

el ojo cierto grado de irritación. Entonces se observa con frecuencia que, ya desde el día siguiente, no sólo la cicatriz, sino también las partes inmediatas de la córnea transparente, están recorridas por vasos. Dicho se está que es imposible que éstos se hayan desarrollado en tan poco tiempo, y, para explicar su presencia, es necesario admitir que antiguos vasos vacíos que aún persistían se llenan nuevamente de sangre. Después de las queratitis no supurativas, por ejemplo, de la queratitis parenquimatosa, quedan también en las capas profundas de la córnea vasos muy finos, solamente visibles á la lámpara, pero que persisten durante muchos años (*Hirschberg*).

DIVISIÓN DE LA QUERATITIS

§ 33. La división de la queratitis en supurada y no supurada responde mejor que ninguna otra á las exigencias de la práctica. Desde el momento en que ocasiona una destrucción del tejido de la córnea, toda queratitis supurada produce una opacidad que, en muchos casos, entorpece las funciones visuales. Pero mientras no haya fusión purulenta del tejido de la córnea — como en la queratitis no supurada — puede esperarse el restablecimiento completo de la transparencia de la córnea, y, en efecto, este restablecimiento es frecuente. La división admitida más arriba corresponde á los caracteres esenciales de las inflamaciones del órgano que nos ocupa. No es, en efecto, un hecho accidental el paso de una infiltración á la supuración ó á la reabsorción. Frecuentemente, desde el principio, en las formas con tendencia supurativa se observan caracteres distintos por completo de los que acompañan á las formas no supurativas. La distinción entre ambas categorías de la inflamación no resulta, pues, solamente de las consecuencias que acarrean, sino también de los fenómenos clínicos que las acompañan. Á cada categoría pertenece cierto número de formas diferentes, de las cuales las más importantes se indican en el esquema adjunto.

A. — Queratitis supurativa

1.º Úlcera de la córnea.
2.º Absceso de la córnea.
3.º Queratitis seguida de lagoftalmos.
4.º Queratomalacia.
5.º Queratitis neuroparalítica.

B. — Queratitis no supurativa

a) Formas superficiales.

1.º *Pannus.*
2.º Queratitis con formación de vesículas.

b) Formas profundas.

3.º Queratitis parenquimatosa.
4.º Queratitis profunda.
5.º Queratitis esclerosante.
6.º Queratitis procedente de la pared posterior de la córnea.

A. — Queratitis supurativa

1.º Úlcera de la córnea.

§ 34. Síntomas y marcha. — Toda úlcera de la córnea procede de una infiltración superficial de su tejido. En primer lugar se observa un punto de la córnea que se enturbia y cuya superficie es mate (infiltración). Después se ve exfoliarse el epitelio al nivel del punto enfermo, y en seguida, á consecuencia de la destrucción del tejido de la córnea en los puntos más violentamente infiltrados, se produce una pérdida de sustancia en el parénquima de esta membrana, y está constituída la úlcera. La córnea aparece infiltrada primero en el contorno del proceso ulcerativo, lo cual se reconoce en que el fondo es gris y desigual, al mismo tiempo que los bordes presentan un enturbiamiento de transparencia grisácea. Frecuentemente también se ven los bordes de la úlcera rodeados de una zona gris bastante extensa; otras veces de estrías grises, que parten de la úlcera, y se extienden en distintas direcciones en la córnea transparente. En este caso tenemos una úlcera infiltrada ó *progresiva* (*fig. 29*). En los casos favorables, la destrucción de la córnea no se extiende más allá de la porción que, desde el principio, estuvo demasiado infiltrada para conservar su vitalidad. Entonces la úlcera se limpia rápidamente sin adquirir grandes dimensiones. Sin embargo, sucede con mucha frecuencia que al mismo tiempo que la degeneración de las partes más infiltradas se produce la extensión de la opacidad inflamatoria, y nuevos puntos de la córnea son invadidos por la infiltración. Si estos puntos caen en fusión purulenta, la úlcera se extiende cada vez más. La extensión tiene lugar, ya en profundidad,

ya en anchura. En el primer caso debe temerse una perforación de la córnea; en el segundo, una parte cada vez mayor de esta membrana puede destruirse y ocasionar una opacidad muy extensa. La extensión de la úlcera en anchura se verifica muchas veces de preferencia en cierta dirección, lo cual se reconoce fácilmente en que el lado correspondiente del borde de la úlcera es perpendicularmente gris ó amarillo opaco. Á veces sucede también que la úlcera se extiende constantemente en un lado, mientras que en el opuesto se cicatriza en la misma proporción, de manera que parece extenderse sobre la córnea: úlcera *serpiginosa* (1).

El estadio progresivo de la úlcera va acompañado de fenómenos irritativos, tales como: inyección ciliar, lagrimeo, fotofobia, dolor, que á veces presentan un grado de intensidad bastante acentuado. Durante este estadio, el iris mismo llega á ser asiento de una hiperhemia ó de una inflamación (enturbamiento del humor acuoso, hipopión, decoloración del iris, miosis, sinequias posteriores). Hay, sin embargo, casos de úlceras en que los fenómenos irritativos son poco ó nada sensibles (úlcera *tórpida* ó asténica). Estas úlceras son bastante peligrosas en algunas ocasiones.

En fin, cuando la infiltración se detiene, la úlcera entra en su estadio de *regresión*. El tejido degenerado se elimina, el que no ha sufrido la degeneración adquiere de nuevo su transparencia después de la reabsorción del exudado, la úlcera se limpia (*fig. 30*). El fondo y los bordes de la úlcera detergida aparecen lisos y poco ó nada turbios, y sobre todo la excavación de la superficie córnea es lo que se percibe á la luz reflejada, que facilita el diagnóstico. Á medida que se limpia la úlcera, los fenómenos irritativos concomitantes desaparecen.

Desde el momento en que la úlcera está completamente limpia, comienza la *cicatrización*. Vasos sanguíneos, que tienen su origen en las partes más inmediatas del limbo conjuntival, se dirigen hacia la úlcera. Ésta se llena entonces de tejido cicatricial opaco y se enturbia más, por consiguiente, pero cada vez es menos profunda, hasta que, por último, alcanza el nivel del tejido de la córnea normal inmediata. Sin embargo, no es raro que la formación del tejido cicatricial se detenga antes de que sea completo el restablecimiento de la pérdida de sustancia. En este caso, la superficie de la cicatriz queda excavada para siempre. Si se trata de cicatrices pequeñas, por la delgadez de las capas cicatriciales, son transparentes ó poco menos. y entonces no se traducen sino por el reflejo de la depresión de la córnea: *faceta córnea*.

Recíprocamente, no es raro que el tejido cicatricial se eleve por encima del nivel del resto de la córnea. Estos casos son, principalmente,

---

(1) *Serpere,* arrastrar.

aquellos en que el tejido córneo del fondo de la úlcera, adelgazado, no resiste de ningún modo la presión intraocular y se hace convexo hacia adelante. La ectasia puede desaparecer por la retracción del tejido cicatricial, á veces persiste para siempre: *cicatriz ectásica, queratectasia ex ulcere* (1), *fig. 33*). Sin embargo, la formación de cicatrices ectásicas es muy frecuente después de la perforación de la córnea.

§ 35. *Perforación de la córnea.*—La marcha de la úlcera perforante de la córnea es mucho más complicada. La perforación tiene lugar cuando la úlcera ha llegado á las capas más profundas de la córnea.

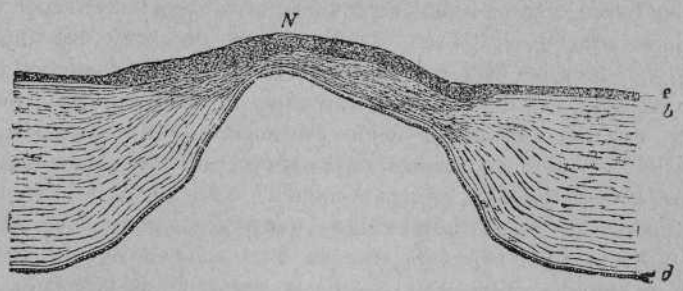

FIGURA 33. — *Ectasia de la córnea, consecutiva á la úlcera.* — Aumento 25/1. La cicatriz adelgazada y saliente se distingue del tejido de la córnea normal inmediata, por su estructura más densa. A su nivel, el epitelio *e* está hipertrofiado, en tanto que falta la membrana de *Bowmann b.* Al contrario, la membrana de *Descemet d* con su epitelio se continúa sin interrupción, prueba de que la córnea no sufrió perforación alguna.

De pronto el paciente siente un dolor muy agudo y se da cuenta de la sensación de un líquido caliente (el humor acuoso) que se escapa del ojo, y muchas veces los dolores, antes intensos, cesan. La perforación tiene lugar de un modo espontáneo ó á consecuencia de un aumento súbito en la presión intraocular, resultado de un esfuerzo corporal (como por ejemplo encorvándose), ó por la tos, el estornudo, la contracción de los párpados, los gritos (en los niños). El aumento de la presión intraocular que en estas circunstancias se produce, debe atribuirse á una doble causa. En parte es la consecuencia del aumento de la presión sanguínea (determinada por el esfuerzo muscular, así como por el éxtasis sanguíneo en el dominio de la vena cava superior), en parte, también, por la compresión directa ejercida en este momento sobre el globo ocular por los músculos del ojo, sobre todo por el cons-

(1) ἔκτασις, extensión, de ἐκ-τείνω.

trictor de los párpados. Si la perforación se verifica en estas condiciones puede ser violenta y acarrear muy funestas consecuencias. Después de la perforación, el humor acuoso se escapa y, por consiguiente, la cámara anterior es menos profunda, el iris y el cristalino se aplican, en toda la extensión de la pupila, contra la pared posterior de la córnea. En la abertura de la perforación, según su situación y extensión, se ve el iris arrastrado más ó menos en la herida por la impulsión del humor acuoso. El ojo está muy blando.

La perforación va muchas veces precedida de un queratocele (1). En efecto; la membrana de *Descemet* se distingue por presentar mayor resistencia que las láminas córneas á los procesos inflamatorios. Por este motivo la trama córnea se encuentra ya frecuentemente destruída por la supuración en todo su espesor, aunque la membrana de *Descemet* resiste todavía. Entonces se halla empujada hacia adelante bajo la forma de una vesícula transparente que se ve en el fondo de la úlcera, ó que forma prominencia aún por encima del nivel de la córnea: queratocele ó descemetocele. Sólo cuando se rompe esta vesícula es completa la perforación. Empero algunas veces la úlcera comienza á cicatrizarse sin que el queratocele se rompa ó se aplana. En este caso, el queratocele persiste para siempre bajo la forma de una vesícula prominente por encima del nivel de la superficie de la córnea. Esta vesícula, transparente aún, está rodeada de un anillo ópaco de tejido cicatricial.

Las *consecuencias* inmediatas de la perforación, en lo que concierne á la marcha de la enfermedad, son favorables en la mayoría inmensa de los casos, no sólo porque entonces concluyen los dolores y demás síntomas irritativos, sino también porque, por regla general, en este momento deja la úlcera de progresar y se deterge rápidamente. El motivo de la influencia favorable de la perforación resulta, sin duda, de que después del derrame del humor acuoso, disminuyendo sensiblemente la presión intraocular, la córnea modera su tensión, y la circulación se facilita en este punto. El modo como la abertura practicada por la perforación de la córnea se obtura es distinto, según que está situada delante del iris ó delante de la pupila. Encontrándose *delante del iris*, que es el caso más frecuente, este órgano la cierra en seguida, por estar rechazado hasta la córnea después del derrame del humor acuoso. De esta manera, la cámara anterior puede restablecerse muy pronto, en tanto que, al nivel de la perforación, el iris está adosado á la córnea. En el caso en que la abertura es muy pequeña, el iris se coloca sencillamente sobre la cara posterior de la

---

(1) κήλη, rotura.

córnea, y allí se fija. Si la perforación es ancha, el iris es regularmente empujado hacia adelante por la presión del humor acuoso, y forma un prolapso (ó hernia) del iris (*fig. 34*). Se presenta bajo la forma de una prominencia hemisférica que, cuando es reciente, posee una coloración oscura ó gris. Sin embargo, bien pronto se modifica esta coloración por una capa de exudado que envuelve el prolapso como un capuchón y que puede desprenderse con la pinza (*fig. 34, e*). Si la parte herniada del iris está muy distendida, el color propio desaparece y el prolapso parece negro, por que la trama iridiana adelgazada permite distinguir el pigmento retiniano de su pared posterior. Este hecho se observa con frecuencia cuando el prolapso es grande. La extensión de la procidencia iridiana está en relación con el tamaño de la abertura de la perforación. En los casos más graves, ésta puede abarcar toda la córnea, que entra por entero en supuración. En-

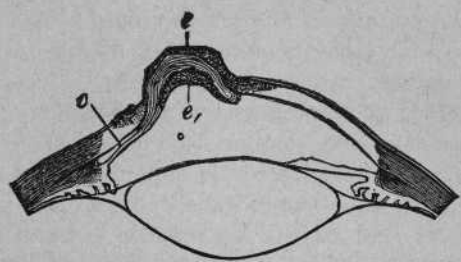

FIGURA 34. — *Prolapso parcial del iris.* Esquemático. — Entre los bordes adelgazados y aun infiltrados de la perforación, se eleva el iris hipertrofiado por la infiltración y tapizado en sus dos caras por un exudado e e_1. En la periferia del prolapso, el iris está cerca de la córnea; por consiguiente, todavía hay un resto v de la cámara anterior.

tonces el iris aparece descubierto en toda su extensión: *prolapso irídeo total* (*fig. 35*). En este caso la pupila está obturada por un tapón de exudado (p). Pero las circunstancias en que se produce el prolapso del iris no modifican igualmente las dimensiones. Cuando la perforación se verifica con mucha violencia (por ejemplo, durante un gran esfuerzo por parte del enfermo), ó que después de la rotura el paciente está muy agitado, se encontrará en la abertura una extensión comparativamente mayor del iris.

He aquí cómo, abandonada á sí misma, se *cicatriza* una úlcera con hernia del iris: éste contrae desde luego adherencias sólidas con el contorno de la perforación, y, en toda la extensión en que está al descubierto, se transforma en una especie de tejido mamelonado. De este modo el prolapso pierde en seguida el color del iris y se pone gris rojo.

Después, proliferando el tejido iridiano, se cambia en un tejido cicatricial, que se presenta primero bajo la forma de bandas grises aisladas, que se retraen después, produciendo estrangulaciones en la superficie del prolapso. Á medida que progresa la cicatrización, las bandas se ensanchan, confundiéndose entre sí, y el prolapso se aplana cada vez más. En los casos favorables, el proceso inflamatorio concluye por formar, en el sitio en que el iris aparecía herniado, una cicatriz plana, situada al nivel del tejido córneo inmediato. Es evidente que el resto del iris, alojado en la cámara acuosa, está íntimamente unido á esta cicatriz, esencialmente constituída por una parte del iris que llega á ser tejido inodular. Esta adherencia del iris con la cicatriz córnea se designa con el nombre de sinequia anterior (1).

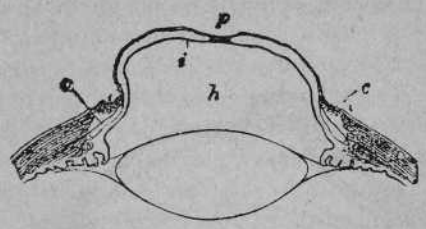

FIGURA 35. — *Prolapso total del iris.* Esquemático. — De la córnea ya no quedan más que las partes periféricas c que están infiltradas en parte. Entre ellas aparece convexo el iris que está muy distendido y por consiguiente adelgazado, hasta el punto de que el pigmento *i* de la cara posterior se ve por transparencia y da al prolapso un color negro. La pupila *p* está cerrada por una membrana. El espacio comprendido entre el íris y el cristalino *h* es la cámara posterior ensanchada. De la cámara anterior no se encuentra sino una abertura estrecha anular *v*. Ya no comunica con la cámara posterior (seclusión de la pupila).

Como el iris está comprendido en la cicatriz, la pupila pierde su forma circular y se dirige hacia el punto de la adherencia (comp. *figura 163*). El grado de esta deformación depende de la situación de la perforación y, por consiguiente, de las dimensiones de la parte herniada del iris. Si la úlcera es periférica, una parte de la zona ciliar del iris se presenta en la herida de la córnea. Entonces se observa que la pupila está fuertemente atraída hacia el punto en que se encuentra la perforación; toma la forma de una pera, cuya punta se dirige á la adherencia. Si, por el contrario, el sitio de la perforación se aproxima al centro de la

(1) σύνεχειν, atar, sujetar. — En vez de cicatriz córnea con sinequia anterior, se usa todavía la expresión leucoma adherente (λεύκος, blanco).

córnea, el borde pupilar del iris es el que se enclava en la abertura (*fig. 34*), y la deformación pupilar falta ó es muy poco sensible. Si la perforación es de tal modo amplia que todo el borde pupilar del iris está comprendido en el prolapso y adherido á la córnea, el tejido cicatricial cierra la pupila de una manera permanente y se produce una oclusión y seclusión de la pupila, con todo el cortejo de sus funestas consecuencias. En la cicatrización de amplias úlceras perforantes de la córnea, la retracción cicatricial es frecuentemente tan pronunciada que la cicatriz parece aplanada en comparación con la curvadura normal de la córnea. El aplanamiento puede también ir más allá del punto cicatrizado y alcanzar á las partes todavía transparentes de la córnea, que entonces está aplanada en su totalidad: *aplanamiento de la córnea.*

Si la córnea está completamente destruída por la supuración, de modo que el iris aparezca herniado en su totalidad, esta deformación acaba por transformarse en una pequeña cicatriz que reemplaza á la córnea: *tisis de la córnea.* La diferencia entre el aplanamiento y la tisis de la córnea consiste en que, en el primer caso, la córnea existe siempre, pero está en parte transformada en tejido cicatricial, y aplanada. En el segundo caso, por el contrario, está completamente destruída, excepto en una delgadísima banda periférica que, en general, resiste á la destrucción ulcerosa. La cicatriz plana, que ocupa el lugar de la córnea, es el iris transformado en tejido cicatricial.

La curación de un prolapso iridiano con formación de una *cicatriz plana* y ópaca, tal como acabamos de describir, debe considerarse como una terminación relativamente feliz de una amplia perforación de la córnea. Las funciones de semejante ojo están sin duda muy alteradas; sin embargo, el paciente goza absoluta tranquilidad y no padece por lo general ningún inconveniente ulterior. De otro modo suceden las cosas si la curación se realiza formándose una *cicatriz ectásica.* He aquí cómo se produce ésta: el prolapso del iris se cubre de tejido cicatricial, pero éste no es bastante resistente para aplanarse. Entonces, el prolapso se consolida conservando su forma esférica primitiva y transformándose en cicatriz ectásica con enclavamiento del iris: *estafiloma córneo.* Lo extenso de la perforación, y la falta de tranquilidad del paciente, favorecen el desarrollo de la ectasia. Una vez que el prolapso del iris es bastante saliente para estrangularse en la abertura de la perforación y tomar la forma de un hongo, no puede generalmente contarse con una cicatriz plana, sin operación.

Cuando la perforación no está situada delante del iris, sino al nivel de la *pupila*, el iris no puede obturarla. La abertura se cierra entonces gradualmente por el desarrollo, sobre sus bordes, de un tejido cicatricial de nueva formación (tejido cicatricial) que la ocupa. En este caso,

la cámara desaparece durante algún tiempo y, entretanto, el cristalino se adosa á la cara posterior de la córnea, conservando aquél las señales de este contacto, bajo la forma de una opacidad circunscrita de la cápsula anterior (catarata capsular central anterior) (véase § 90). Cuando, durante la cicatrización, sucede que el tejido, que obtura la abertura, es aún tan delicado que se rompe muchas veces (lo cual procede, por regla general, de que el paciente no guarda suficiente reposo), la perforación puede persistir; entonces se desarrolla una *fístula córnea*. Ésta se presenta bajo la forma de un pequeño punto negro rodeado de una banda de tejido cicatricial blanco opaco; no existe la cámara anterior, y el ojo está blando. Si la fístula persiste durante mucho tiempo, el ojo acaba por perderse. La córnea se aplana, el ojo se reblandece cada vez más, y sobreviene la ceguera por desprendimiento de la retina. En cambio, sucede que, en seguida que la fístula se cierra, se desarrolla una hipertonía que ocasiona una nueva rotura del tejido obturante, todavía muy poco resistente. Estas alternativas de abertura de la fístula con reblandecimiento del globo ocular y oclusión gradual de la fístula seguida de hipertonía, llegando cada vez hasta la rotura de la cicatriz, pueden repetirse mucho tiempo, hasta que, por último, se declara una grave inflamación que termina por arrugarse el ojo, y de este modo concluye el proceso morboso. Otras consecuencias funestas de la perforación de la córnea que á veces se observan son:

a) La *luxación* del cristalino. En el momento del derrame del humor acuoso, el cristalino es proyectado desde la profundidad de la cámara anterior (2,5 milímetros) contra la pared posterior de la córnea, lo cual no puede hacerse sin ejercer una tracción bastante fuerte sobre la zónula de *Zinn*. Si este cambio de lugar se verifica bruscamente y las fibras de la zónula de *Zinn*, á consecuencia de la enfermedad, pierden su resistencia, se rompen. Á consecuencia de esta rotura, el cristalino se luxa y aun puede, si la perforación es bastante grande, ser expulsado del ojo.

b) Las *hemorragias intraoculares* pueden sobrevenir consecutivamente á la brusca disminución de la presión intraocular. Los vasos, dejando de estar comprimidos de un modo súbito, se llenan de sangre hasta el punto de estallar. La hemorragia tendrá lugar en el caso en que la perforación se produzca repentinamente, ó bien cuando, antes de este accidente, el ojo era asiento de una presión muy elevada. Esto ocurre cuando se trata de ojos glaucomatosos ó estafilomatosos, en los cuales los vasos están de ordinario degenerados y sus paredes se desgarran fácilmente. La hemorragia puede ser tan violenta que expulse todo el contenido del bulbo y aun amenace la vida del enfermo.

c) La supuración pasa de la córnea á las partes profundas y provoca una *iridociclitis supurativa* ó una *panoftalmía* que acarrea infaliblemente la pérdida del ojo. Esta terminación se observa, sobre todo, á consecuencia de destrucciones córneas muy extensas, principalmente cuando la supuración es, además, de naturaleza particularmente violenta, como, por ejemplo, en la blenorragia aguda ó los accesos de la córnea.

Aclaración de las cicatrices córneas. — La cicatriz que resulta de la curación de una úlcera parece, después de algún tiempo, meses y aun años, menor y más transparente que inmediatamente después de la curación completa de la úlcera; la cicatriz se ha *aclarado* en parte. Toda cicatriz pequeña puede de este modo llegar á ser completamente invisible. El grado de aclaración obtenido depende principalmente de dos circunstancias: del espesor de la cicatriz y de la edad del individuo. Cuando la cicatriz penetra profundamente en el tejido de la córnea, menos completa será su aclaración; las que son consecutivas á perforaciones permanecen siempre opacas por pequeñas que sean. (Un buen ejemplo de esto proporcionan las picaduras producidas por medio de las agujas de discisión. Estas picaduras quedan visibles en la córnea durante toda la vida, bajo la forma de puntos grises.) La edad del individuo tiene gran influencia también sobre la aclaración, que es tanto más perfecta, cuanto más joven es el individuo. Así es como las cicatrices que siguen á la blenorrea de los recién nacidos llegan á quedar con frecuencia admirablemente transparentes.

§ 36. Etiología. — Desde el punto de vista etiológico, las inflamaciones de la córnea pueden dividirse en dos grupos importantes: las queratitis primitivas y las queratitis secundarias. Las primeras comprenden las que han comenzado por la córnea misma; las segundas, las que son consecutivas á la inflamación de otros órganos, sobre todo de la conjuntiva, de donde han pasado á la córnea. Esta distinción es aplicable, tanto á la queratitis en general, como á la úlcera de la córnea en particular.

Las úlceras *primitivas* de la córnea son frecuentemente causadas por violencias traumáticas. Al traumatismo corresponden, no sólo las heridas en el sentido estricto de la palabra, sino también toda lesión de la córnea producida por pequeños cuerpos extraños, como son las pestañas mal dirigidas, las verrugas del borde libre de los párpados, etcétera. Además, una úlcera de la córnea puede ser consecutiva á un absceso si se destruye la pared anterior de aquélla; lo mismo sucede después de la eliminación del tejido de la córnea gangrenado bajo la acción de una quemadura ó de sustancias cáusticas. Otras úlceras

proceden de la nutrición defectuosa de la córnea, como acaece con el glaucoma absoluto en que la córnea es insensible, ó también con las úlceras que tienen su asiento en antiguas cicatrices de esta membrana (úlceras ateromatosas).

Las úlceras *secundarias* son consecutivas á las afecciones de la conjuntiva. Toda conjuntivitis puede complicarse de queratitis. Esta complicación llega á constituir la regla cuando se trata de conjuntivitis violentas, como sucede con la blenorrea aguda ó la difteria.

La causa inmediata de la ulceración de la córnea, según la teoría actual de la supuración, debe, en la mayoría inmensa de los casos, buscarse en la invasión del tejido córneo por los micro-organismos. Éstos serán organismos específicos como los de la blenorrea aguda, de la difteria, etc., etc.; y otras veces se tratará de simples coccos piógenos ordinarios (sobre todo estafilococos). Éstos se observan constantemente en la secreción de la conjuntivitis catarral. Desde que, por un traumatismo cualquiera, por ligero que sea, la capa epitelial protectora está herida en uno ó en otro punto de la córnea, se produce una puerta de entrada á los coccos, que de este modo pueden penetrar en el tejido de la córnea. De esta manera se explican naturalmente las pequeñas úlceras de la córnea tan frecuentes en los viejos, y que se atribuyen á la introducción de polvo en el ojo. En uno completamente normal, una lesión tan ligera se curaría muy pronto sin dejar señales. Pero cuando al mismo tiempo existe una conjuntivitis catarral, la pequeña herida se infecta por la secreción conjuntival y sobreviene una úlcera. Por esta razón las úlceras de la córnea son más frecuentes en la clase obrera que en la clase acomodada, porque el obrero sufre con frecuencia catarros crónicos abandonados y tiene más ocasiones de lastimarse.

Tratamiento. — Las úlceras de la córnea son tributarias de un tratamiento apropiado y enérgico. El pronóstico en general es favorable, cuando se las trata á tiempo. En la mayor parte de los casos es posible suspender sus progresos y provocar una cicatrización regular. El tratamiento debe variar según el estadio á que ha llegado la úlcera.

a) En las úlceras recientes, *no detergidas* todavía (progresivas), la atención se dirigirá sobre todo á la *indicación causal*. Por lo tanto, si la úlcera resulta de un traumatismo, es necesario extraer cuanto antes el cuerpo extraño, si existe aún. Las pestañas que están dirigidas sobre la córnea se arrancarán; los papilomas de los bordes palpebrales, que la irritan, deben extirparse.

En los numerosos casos en que la úlcera de la córnea procede de

una afección conjuntival, el tratamiento de esta última enfermedad constituye, por regla general, la parte más importante de la terapéutica, porque la curación de la conjuntivitis acarrea la de la úlcera. Cuando se trata, pues, de úlceras de la córnea provocadas por un catarro, un tracoma ó una blenorrea aguda, no hay de ningún modo por qué abstenerse de cauterizar la conjuntiva, cuando su estado patológico lo exige. Únicamente es necesario cuidar de que el cáustico no se ponga en contacto con la córnea misma, y se logra esto lavando cuidadosamente la conjuntiva, para despojarla de un exceso de cáustico. Por otra parte, no conviene servirse del cáustico en sustancia, sino de la disolución de nitrato de plata, y nunca, jamás del lapicero de sulfato de cobre, que es demasiado irritante, y menos aún del acetato de plomo, que daría lugar á incrustaciones plúmbicas en la córnea. En tanto que la úlcera se halle en su estadio progresivo, conviene abstenerse de introducir en el ojo cualquier clase de líquidos irritantes, como el colirio astringente amarillo y otros semejantes, porque podrían ponerse en contacto con la córnea.

En la mayoría de los casos está indicada la aplicación de un vendaje. Según que esté más ó menos apretado, se distingue el vendaje compresivo y el vendaje protector. La úlcera reciente no exige más que el *vendaje protector*. Tiene por objeto sostener los párpados tranquilamente cerrados, sin ejercer presión alguna sobre el globo ocular. La inmovilización de los párpados impedirá ante todo el roce provocado por el párpado sobre el fondo de la úlcera, roce que causaría una irritación permanente y que, por el contacto del párpado con las fibras nerviosas denudadas, provocaría dolores. De donde resulta que, á veces, la aplicación oportuna de un vendaje basta para calmar rápidamente este molesto síntoma. El vendaje tiene también por efecto preservar el ojo del contacto del polvo. El que cae sobre una córnea intacta es separado por los movimientos del párpado, pero el fondo de la excavación, que forma la úlcera, no limpiándose con el párpado, deja que allí se deposite el polvo que puede infectar la úlcera. En general, el vendaje debe llevarse hasta que la úlcera se deterja y esté cubierta de una capa de epitelio que proteja la córnea contra las influencias exteriores. Pero si el fondo de la úlcera es delgado y presenta tendencia á la ectasia, entonces el vendaje debe conservarse hasta que la cicatriz que se está formando sea lo bastante fuerte para resistir la presión intraocular.

Una secreción abundante constituye una contraindicación del empleo del vendaje que, por la oclusión de los párpados, retendría la materia segregada en el fondo de saco conjuntival y, por consiguiente, en contacto permanente con la superficie ulcerada. Por esta razón se está muchas veces obligado á renunciar al vendaje en los casos de úlceras de la córnea consecutivas á una inflamación conjuntival. En ge-

neral, el vendaje es inútil en los niños pequeños, que difícilmente le conservan colocado, porque el ojo sufrirá menos sin vendaje que con uno mal colocado.

Después del vendaje en el tratamiento de la úlcera, la *atropina* es quien desempeña el papel más importante. Esta sustancia modera la inflamación del iris, disminuye el estado irritativo del ojo en general, y obra favorablemente sobre la úlcera. Conviene instilarla tan frecuentemente como sea necesario para sostener la pupila en un estado de dilatación constante. En los casos ligeros, estos dos medios — vendaje y atropina — bastan para alcanzar el objeto. Pero para las úlceras que, por su color amarillo ó por la filtración pronunciada de sus bordes, presentan tendencia *progresiva* rápida, debe recurrirse también á otros medios. Éstos son: las compresas de agua caliente, el iodoformo, el hierro rojo y la paracentesis de la cámara anterior.

Las *compresas calientes* se hacen del modo siguiente: se toma un trozo de tela ligera plegado muchas veces sobre sí mismo, y cuyo tamaño sea suficiente para cubrir bien el ojo cerrado, sin ejercer sobre él presión alguna por su peso. Antes de aplicarla, se la sumerge en agua caliente y se la renueva con bastante frecuencia para no dejarla enfriar. La aplicación se hace todos los días por espacio de una ó muchas horas y, durante este tiempo, se levanta el vendaje. Sobre la úlcera misma se proyecta *iodoformo* finamente pulverizado. Si á pesar de este tratamiento se observa que la úlcera gana evidentemente en extensión, es necesario recurrir á la *cauterización* por el hierro rojo (*Gayet*). Con este objeto se utiliza un pequeño cauterio aguzado enrojecido al fuego, ó el galvano-cauterio ó, también, el termo cauterio de *Paquelin*. Con uno ú otro de estos instrumentos, se cauteriza la úlcera tan profundamente como indique su fondo gris. Si la úlcera es muy extensa, es inútil cauterizarla en toda su extensión: basta destruir los puntos más infiltrados de los bordes donde es de temer la extensión de la úlcera. Para practicar la cauterización, se insensibiliza la córnea con instilaciones repetidas de una disolución al 5 por 100 de clorhidrato de cocaína.

Otro medio muy eficaz para combatir la extensión rápida de las úlceras es la *paracentesis* de la cámara anterior (para su ejecución, véase § 155). Ha conducido á practicar esta operación la observación de que, por lo general, las úlceras se curan muy pronto después de su abertura espontánea. La perforación artificial, es decir, la punción de la córnea oportunamente practicada, tiene también como efecto suspender la extensión de la úlcera y los peligros de una perforación inminente. ¿Por qué no se espera á que se produzca de un modo espontáneo esta perforación? Porque, en primer lugar, sería dejar á la úlcera tiempo suficiente para extenderse en anchura y provocar de este modo

mayores estragos; además, porque la perforación espontánea, después de la ulceración de la córnea, va casi siempre seguida de un prolapso del iris que ocasiona una sinequia anterior, mientras que una punción metódicamente practicada previene estos accidentes. Si la perforación de la úlcera es inminente, y si no se quiere recurrir á la punción, recomiéndese al enfermo el reposo, de preferencia en cama, á fin de prevenir una perforación muy repentina y un prolapso demasiado extenso del iris en la abertura.

b) Cuando la *perforación* de la córnea es ya un hecho consumado, el tratamiento debe tener principalmente por objeto: impedir las sinequias anteriores, ó al menos hacerlas tan insignificantes como sea posible, y, después, obtener una cicatriz resistente y bien plana (no ectásica). Se logra esto de la manera siguiente:

1.º Si la perforación es muy pequeña no se produce prolapso, y el iris se adosa sencillamente á la cara posterior de la abertura. En este caso puede limitarse la prescripción, como tratamiento, al reposo, el vendaje y la atropina. Entonces no queda más que una sinequia anterior puntiforme que con frecuencia se reduce después á un filamento muy fino. En los casos más favorables no se produce sinequia anterior si el iris, gracias á la rápida restitución de la cámara acuosa, se separó de la herida antes de establecerse la adherencia.

2.º Cuando — en caso de amplias perforaciones — el iris forma hernia, es necesario excindirle. La sustitución del iris (reposición) en la cámara anterior será muchas veces imposible, y si no lo fuese, no sería duradera, porque el iris penetraría siempre en la abertura. Antes de practicar la *excisión* se insensibiliza la córnea por medio de la cocaína. Entonces, con un instrumento aguzado (sonda cónica), se rompen circularmente las adherencias del prolapso con los contornos de la abertura y, atrayendo el iris con una pinza, se le corta al nivel de la córnea. (*Leber*). Para que la operación resulte bien, no debe quedar ninguna adherencia entre el iris y los bordes de la perforación; al contrario, es preciso que haya un coloboma, con ángulos libres, como después de la operación metódica de la iridectomía. De esta manera se obtiene una cicatriz sólida sin enclavamiento del iris.

La excisión no es posible sino para los prolapsos de fecha reciente (existentes desde hace algunos días). En efecto; después, las adherencias á los bordes de la perforación llegan á ser tan íntimas que no es posible desprenderlas. La excisión no está recomendada más que cuando la abertura de la perforación es muy grande. En estos dos casos, es decir:

3.º En un prolapso muy extenso ó ya antiguo conviene abstenerse de desprender el iris y se limitará la intervención terapéutica á tratar

de obtener una cicatriz plana y sólida. En muchos otros basta para esto aplicar un vendaje compresivo durante algún tiempo. Si esto no fuese suficiente, como sucede cuando el prolapso está estrangulado en su base y forma una especie de hongo, es preciso limitarse á obtener el aplanamiento por punciones repetidas ó por la excisión de un pequeño fragmento del prolapso. Cuando hay prolapso iridiano total y muy prominente se aconseja cortarle transversalmente y, después de abrir la cápsula anterior del cristalino, extraer éste. Cuando se ha conservado una parte bastante ancha de la córnea para permitir la ejecución de una iridectomía, ésta operación constituye un medio muy eficaz para obtener una cicatriz plana.

4.º Contra el *queratocele* se prescribe el reposo, la aplicación de un vendaje compresivo y eventualmente la punción de la vesícula herniada.

5.º Para curar la *fístula de la córnea* es necesario evitar todo lo que accidentalmente pudiera aumentar la presión intraocular y ocasionar una nueva rotura de la fístula en vías de cicatrización. Á este efecto se prescribe la aplicación sobre ambos ojos de un vendaje ligero y el reposo en cama. Al mismo tiempo se administra un miótico (eserina ó pilocarpina, véase § 65), con el objeto de disminuir la presión en la cámara anterior. La iridectomía es aquí muy eficaz, sólo que no puede practicarse más que cuando la cámara anterior está restablecida en parte. Refrescar los bordes de la fístula por la cauterización es una práctica que no carece de peligros.

c) El tratamiento de la úlcera durante el período regresivo ó de *cicatrización*, tendrá como objeto principal reemplazar completamente la pérdida de sustancia por tejido cicatricial sólido y tan transparente como sea posible. Para obtener estos dos efectos es necesario recurrir á los medios excitantes. Se empieza por los más débiles y, si se toleran bien, se llega poco á poco á los más fuertes. Entre los medios más suaves es preciso colocar el polvo de calomelanos; la pomada de precipitado amarillo (1,4 por 100) es más irritante, así como el colirio astringente amarillo y el láudano de *Sydenham*. Cuando se emplea la pomada de precipitado amarillo, se la distribuye en el saco conjuntival friccionando el ojo por el intermedio del párpado superior; de este modo se ejerce al mismo tiempo una especie de masaje de la córnea enturbiada. Como medio excitante se recomienda, además, el baño de vapor de agua (de agua pura ó mezclada con otros líquidos excitantes). Se lanza el vapor sobre la córnea por medio de un pulverizador de vapor (como el que se emplea para las inhalaciones). Aconsejo continuar durante mucho tiempo la aplicación de estos medios, con el objeto de obtener la más completa transparencia posible de la cica-

triz. Sin embargo, es necesario, de vez en cuando, cambiar la medicación, porque si no el ojo acabaría por habituarse y no sentiría influencia alguna.

La úlcera de la córnea constituye una de las enfermedades más frecuentes del ojo, y hay que concederla una importancia capital, en razón á las opacidades que muchas veces son la consecuencia y que disminuyen la agudeza visual.

Excepto las úlceras córneas que tienen como causa la conjuntivitis linfática, se las encuentra con mucha más frecuencia en los adultos y en las personas de edad, que en los niños. Parece que la córnea se nutre peor en la vejez y que por este motivo está más sujeta á la destrucción que en la juventud.

El médico llamado cerca de un enfermo que padece una úlcera córnea debe, después del examen, establecer, no sólo el diagnóstico, sino también el pronóstico. Debe poder predecir al enfermo hasta qué punto sufrirá la vista una alteración permanente, con el objeto de que las consecuencias no se atribuyan á la imperfección del tratamiento médico. El pronóstico, en lo que concierne á la agudeza visual, depende del sitio, de la extensión y del espesor de la opacidad que la úlcera deja tras de sí; los pequeños enturbiamientos de la córnea, aunque muy densos, son menos perjudiciales, de ordinario, que los defectos de transparencia, poco densos, pero de gran extensión. Por consiguiente, la úlcera que se extiende en profundidad es de temer mucho menos que la que lo hace en superficie. La úlcera que avanza hacia el centro de la córnea, cada milímetro de más quita agudeza visual al ojo, en tanto que su extensión hacia los bordes de la córnea es casi indiferente.

Cuando una parte del borde de la úlcera está ya cubierta de vasos, no hay que temer que la destrucción se extienda en esta dirección, absolutamente lo mismo que la córnea cubierta de un *pannus* está preservada de la supuración blenorreica. Nunca llega la úlcera más que al limbo, jamás avanza sobre el limbo ó sobre la esclerótica limítrofe. No hay excepción á esta regla más que para las úlceras procedentes de brotes situados con bastante frecuencia sobre el limbo en la conjuntivitis linfática. Las supuraciones extensas de la córnea, como en la blenorrea aguda, en el absceso, etc., etc., dejan intacta constantemente una estrecha zona de la circunferencia de la córnea; y en verdad, no siempre basta para que pueda practicarse una iridectomía con el fin de restablecer la agudeza visual.

Las úlceras de la córnea se presentan bajo *formas* muy diversas, entre las cuales hay algunas muy bien caracterizadas, ya por su etiología, ya por su aspecto exterior ó por su marcha. He aquí su enumeración:

1.ª En la *conjuntivitis linfática*, como en la *ex acne rosacea*, se encuentran pequeñas úlceras superficiales que ocupan la circunferencia de la córnea y que, por regla general, se cicatrizan rápidamente. Son las únicas que invaden el limbo.

2.ª La *queratitis en cinta* (queratitis fascicular) se observa también en la conjuntivitis linfática y procede de que una pequeña úlcera, que comienza sobre el borde, va avanzando gradualmente hacia el centro de la córnea, dejando en su camino ó trayecto un rastro vascular (página 108).

3.ª La *úlcera catarral* se distingue por su forma estrellada, por el lugar que ocupa cerca del borde de la córnea y por su dirección concéntrica con esta membrana.

4.ª En el *pannus tracomatoso* se observan con frecuencia pequeñas úlceras que tienen por causa las infiltraciones que se desarrollan sobre su borde. Á veces se encuentra á lo largo del borde de la córnea toda una serie de úlceras pequeñas que pueden, haciéndose confluentes, transformarse en una gran úlcera falciforme. Otras úlceras se desarrollan en medio del *pannus* en los sitios en que la infiltración penetra más profundamente en la córnea y acaba por determinar una destrucción ulcerosa.

5.ª La úlcera *central indolente*, en el tracoma, se desarrolla por lo general en medio de la córnea. Se diferencia por la falta absoluta de todo fenómeno irritativo, de suerte que el trastorno visual es lo único que llama la atención del paciente sobre su enfermedad. Objetivamente esta úlcera se distingue porque, aun durante el período progresivo, es poco opaca, de suerte que no se manifiesta, por decirlo así, más que por la pérdida de sustancia que ha ocasionado. Así que se oculta fácilmente á la observación cuando no se limpia la córnea con cuidado. Tiene tendencia á no cubrirse por completo de tejido cicatricial. De esta manera queda una faceta central que perjudica mucho á la vista por el astigmatismo irregular que ocasiona.

6.ª Las úlceras en la *blenorrea* y la *difteria* conjuntivales comienzan con relativa frecuencia en la mitad inferior de la córnea. De ordinario se extienden rápidamente, determinan la destrucción total de la córnea y aun la panoftalmía.

7.ª Las *úlceras traumáticas* de la córnea son en general pequeñas y superficiales y se observan sobre todo en las personas de edad. Están ordinariamente situadas en la zona de la lente palpebral. El tercio superior de la córnea, cubierto habitualmente por el párpado superior, queda con frecuencia indemne. Aparte de estas úlceras benignas, que se cicatrizan rápidamente, se presentan otras — en general después de insignificantes traumatismos — que, desde el principio, expresan su insólita gravedad, por su tinte amarillo de pus y por la saturación

pronunciada de un punto de su borde que parece amarillo y abollonado. Por este lado, la úlcera se extiende con rápidez. Además, aparecen muy pronto los síntomas de la iritis con hipopión. Estas úlceras tienen bajo muchos conceptos grandes relaciones con los abscesos de la córnea. En lugar apropiado hablaremos también de esta última afección.

8.ª En las personas de edad, particularmente en los hombres, se observan con frecuencia pequeñas úlceras marginales, sin que pueda señalarse como causa ni una afección de la conjuntiva, ni ninguna lesión exterior. Se manifiestan en medio de síntomas irritativos medianamente intensos, pero no tienen más extensión que la de una cabeza de alfiler, y se cicatrizan rápidamente sin invadir las capas profundas. Son muy molestas porque tienen gran tendencia á recidivar, de suerte que muchas personas sufren una ó muchas veces al año idénticos ataques de inflamación corneana.

9.ª *El herpes febril de la córnea* (también, aunque rara vez, el herpes zóster, véase § 42) puede dar lugar á úlceras procedentes de la rotura de vesículas herpéticas. Tienen por caracteres no extenderse en profundidad, sino de preferencia en superficie. La extensión puede verificarse de dos maneras. Ó bien la úlcera se extiende uniformemente en todas direcciones, y en este caso se observa una gran pérdida de sustancia, pero muy superficial; está rodeada de un borde estrecho, tallado verticalmente, muchas veces festoneado y penetrado de una infiltración gris, y que progresa de día en día. Otras veces la extensión no se verifica sino en cierta dirección. De la pequeña pérdida de sustancia primitiva parten en una ó muchas direcciones, estrías grises en la córnea transparente. Estas estrías se alargan constantemente, se bifurcan y emiten ramúsculos laterales. De esta manera nace en la córnea una bonita figura gris arborescente, y cuyas ramas presentan con frecuencia en sus extremidades abultamientos en forma de botón: *queratitis dentrítica* (Emmert). Esta infiltración ramificada degenera en una úlcera que tiene la forma de un surco profundo, ramificado, rodeado de un borde gris. Después de limpiarse, se cicatriza dejando una opacidad cuya forma rameada permite reconocer mucho después la naturaleza de la enfermedad que existió.

10. *Úlcera corrosiva* (*Mooren*). — Una úlcera superficial, acompañada de accidentes inflamatorios violentos, se desarrolla tomando su punto de partida sobre el borde de la córnea (ordinariamente el superior). La limita hacia el lado de la córnea sana una zona gris, que evidentemente está destruída. Este último síntoma es característico de la úlcera corrosiva. Al cabo de poco tiempo, la úlcera empieza á limpiarse y á cicatrizarse, en tanto que la cubren los vasos procedentes del limbo. En este momento créese que el proceso patológico toca á la

curación completa, cuando súbitamente la reaparición de los fenómenos inflamatorios produce un nuevo brote que hace que la úlcera avance todavía más sobre la córnea. Con alternativas de exacerbación y remisión, la enfermedad progresa de este modo hasta que la úlcera invade toda la superficie de la córnea. Entonces ha perdido este órgano sus capas más superficiales y queda opaco en toda su extensión, de modo que la agudeza visual ha disminuído considerablemente. Jamás se ha visto que esta úlcera haya terminado por perforar la córnea. Esta rara afección ataca sobre todo á las personas de edad, muchas veces ambas córneas simultáneamente, ó una después de otra. Se consideraba incurable antes de que se conociera la cauterización al hierro rojo. Cuando se destruye por este procedimiento el borde de la úlcera, ésta se cura seguramente.

La queratitis fascicular, la dentrítica y la úlcera corrosiva tienen tendencia común á extenderse lentamente sobre la córnea; por este motivo se designan todavía estas úlceras con el nombre de serpiginosas.

11. Las *úlceras ateromatosas* se observan sobre antiguas cicatrices córneas degeneradas por la acumulación de un depósito grasiento ó calcáreo, ó también cuando están expuestas á irritaciones mecánicas (cuando están situadas en el vértice de un estafiloma). Estas úlceras son muy incómodas para el paciente, á causa de las recaídas tan frecuentes y los accidentes inflamatorios que las acompañan. Pueden también terminar por la perforación de la córnea y la panoftalmitis.

12. Los ojos atacados de ceguera á consecuencia del *glaucoma absoluto* son asiento, ya de úlceras purulentas, ya de abscesos de la córnea. Estas dos afecciones están ordinariamente acompañadas de un hipopión considerable, y se terminan muchas veces por perforación de la córnea, seguida de hemorragia intraocular ó de panoftalmitis. Como las úlceras ateromatosas, reconocen por causa una insuficiencia de la nutrición y de la inervación, que se manifiesta ya por la insensibilidad de la córnea. En estas dos clases de úlceras, la enucleación del ojo ciego es á veces el único medio de librar definitivamente al paciente de ulceraciones incómodas que recidivan con frecuencia.

La terapéutica de las úlceras córneas ha hecho en estos últimos tiempos grandes progresos por la introducción de la *cauterización ígnea*. Á *Gayet* principalmente se le debe. En efecto; con esta práctica se consigue suspender en seguida los progresos de estas úlceras muy purulentas, de marcha rápida, y contra los cuales se era impotente. La aplicación del hierro rojo es indolente sobre los ojos cocainizados y, contra toda previsión, no causa de ordinario sino una irritación moderada del ojo. Además, con una sola intervención, muchas veces des-

aparecen los dolores y los demás fenómenos irritativos se alivian. En la práctica privada, cuando no hay otro instrumento á nuestra disposición, puede utilizarse la extremidad de una sonda ó de una aguja de hacer media enrojecida al fuego. Lo que importa sobre todo es que la cauterización sea bastante amplia. Basta un poco de prudencia para evitar el perforar el fondo adelgazado de la úlcera; y si ocurre este accidente, no tiene otras consecuencias que las producidas por la misma perforación, es decir, el derrame del humor acuoso que enfría en seguida la punta del cauterio. El punto sometido á la cauterización queda siempre opaco. Pero limítese á cauterizar los puntos que están condenados á la destrucción, y, por último, la alteración de transparencia que sigue á la cauterización no es nunca más considerable que hubiese sido absteniéndose de intervenir.

Entre los antisépticos que mayores servicios prestan en las úlceras purulentas, es necesario citar en primer lugar el iodoformo. Se usa bajo la forma de polvo fino proyectado sobre la superficie enferma. Todos los demás antisépticos no me han dado sino resultados inciertos. Otro tanto debo decir del empleo de la eserina, preferida por algunos á la atropina en las úlceras purulentas, así como en los abscesos de la córnea. Por el contrario, la eserina aumenta el estado de irritación del iris y favorece la formación de extensas sinequias posteriores. La eserina está mejor indicada en los casos en que existe una pequeña perforación en las inmediaciones del borde de la córnea, á la cual está adosado el iris después del derrame del humor acuoso. Puede esperarse que, bajo la influencia de la eserina, la contracción del esfínter iridiano será bastante potente para separar el iris de la perforación y evitar de este modo la producción de una sinequia anterior. Al contrario, encontrándose la perforación hacia el centro de la córnea, de modo que las partes pupilares del iris vengan á aplicarse allí, la atropina es la que conviene administrar con el objeto de separar este órgano. En cambio, el iris forma ya procidencia en la abertura de la córnea, de suerte que existe un verdadero prolapso; en este caso, por lo general, ni la eserina ni la atropina tienen el poder de separar el iris de la herida y conducirle á la cámara anterior. Entonces la excisión del prolapso, según *Leber*, es el único medio eficaz. Para aclarar las opacidades de la córnea, *Adler* aconseja la electrolisis. Los electrodos, bajo la forma de dos pequeños botones metálicos, se colocan sobre la opacidad de la córnea y se hace pasar una débil corriente constante. Esta práctica, que siempre es medianamente dolorosa, aun después del empleo de la cocaína, encontrará su aplicación sobre todo en los casos de opacidades muy superficiales.

2.° Absceso de la córnea

§ 37. El absceso de la córnea consiste esencialmente en un depósito purulento situado en las capas profundas de la córnea (*fig. 28*), cuya destrucción produce una cavidad hueca y supurante, limitada por delante y por detrás por las láminas córneas no afectadas todavía (*fig. 36, a*). El absceso se distingue de la úlcera, porque en ésta el foco purulento está abierto por delante.

Síntomas. — Un absceso reciente se presenta bajo la forma de un disco blanco, grisáceo ó amarillento que ocupa casi el centro de la córnea. La opacidad del disco es más pronunciada en la circunferencia que en el centro, y, de ordinario, está especialmente infiltrado de gris ó amarillo un punto del borde. El disco está rodeado de un círculo ligeramente grisáceo, y muchas veces se observa que parten de sus bordes estrías grises que se irradian en la córnea transparente. Al nivel del disco la superficie de la córnea está punteada y al principio forma ligera prominencia por encima de las partes adyacentes. Sin embargo, bien pronto se deprime el punto afectado, no como sucede, por ejemplo, en una pérdida de sustancia en la úlcera, sino sencillamente por hundimiento ó aplanamiento (*fig. 36*). El resto de la córnea, que no está invadido por el absceso, es también menos brillante y presenta una opacidad delicada y uniforme que depende de un depósito exudativo que cubre la cara posterior de esta membrana (*fig. 36, b*). Estas alteraciones de la córnea constantemente van acompañadas de una violenta iritis. El humor acuoso está alterado en su transparencia, y en el fondo de la cámara anterior hay un hipopión (*fig. 36, c*). El iris se presenta decolorado y adherido á la cápsula del cristalino por sinequias posteriores. Á esta violenta inflamación corresponden violentos síntomas irritativos, tales como ligero edema palpebral, fuerte inyección de la conjuntiva y de los vasos ciliares, fotofobia, dolores, fenómenos todos que alcanzan muchas veces un alto grado de intensidad. Sin embargo, también se encuentran casos de abscesos tórpidos que no presentan más que ligeros síntomas irritativos.

La *marcha* ulterior se caracteriza por la extensión del absceso y por su transformación en una úlcera. El absceso se extiende sobre todo en la dirección del punto de su borde que se distingue por una opacidad particularmente pronunciada y que parece contenerle como en un semicírculo de color amarillo. Desde que el absceso tiene cierta extensión, las láminas córneas que le limitan por delante se destruyen; el absceso se abre al exterior. Desde entonces existe una gran pérdida de sustancia y el foco purulento se encuentra al descubierto en el fondo; el absceso

se ha transformado en una úlcera. En seguida las capas córneas, que constituyen la pared posterior del absceso, se destruyen de ordinario á su alrededor y se produce una amplia perforación de la córnea. Entonces el contenido de la cámara anterior, constituído por una mezcla de humor acuoso y de pus, se escapa, y se forma un prolapso iridiano más ó menos extenso.

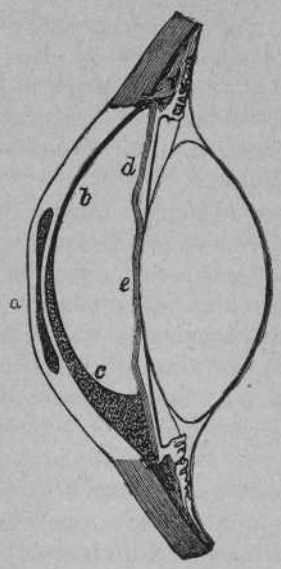

FIGURA 36. — *Dibujo esquemático de un absceso de la córnea.* — Al nivel del absceso, la cara anterior de la córnea está adelgazada, porque el absceso es más denso en la periferia que en el centro. La cara posterior de la córnea está tapizada por la misma capa exudativa *b*, que cubre también la cara anterior del iris *d*, así como la cristaloide anterior *e*. Este exudado es más abundante en la parte inferior, y forma de este modo el hipopión *c*.

Á medida que el absceso se desarrolla y se aproxima el momento de abrirse, la iritis que le acompaña es más violenta; el hipopión crece hasta el punto de llenar en parte la cámara anterior, y la pupila se cierra por una membrana exudativa. Desde que se abre el absceso se calman de ordinario los fenómenos irritativos. El absceso puede entonces suspender su marcha. Sin embargo, otras veces la fusión purulenta continúa en el punto en que la córnea se destruye por completo, excepto una estrecha zona del borde. La supuración, propagándose á las partes profundas, todavía puede provocar una panoftalmitis.

El absceso deja siempre tras de sí una cicatriz bastante densa, que no se aclara jamás, y en la cual está enclavado casi siempre el iris. Además, á consecuencia de la iritis, persisten muchas veces adherencias del iris con la cápsula (sinequias posteriores), ó también una oclusión completa de la pupila. La cicatriz córnea es plana en los casos favorables, ectásica en otros, y entonces el absceso se termina por la formación de un estafiloma. Si el absceso se ha complicado de panoftalmitis, el ojo se atrofia (tisis del ojo).

Sólo al principio es cuando pueden observarse los signos característicos del absceso. Los más importantes son : *la forma discoidea y la situación central de la opacidad, más pronunciada sobre los bordes que en el centro; el estado de la superficie córnea que, al nivel del absceso, presenta una simple depresión y no pérdida de sustancia; en fin, la rápida y violenta participación del iris en la inflamación.*

El *pronóstico* del absceso es siempre muy grave, porque su marcha insidiosa corresponde á las afecciones más peligrosas del ojo, y si no se procura detenerla pronto, acaba casi siempre por producir la ceguera á consecuencia de las alteraciones de transparencia incurables de la córnea. Pero aun en los casos favorables que se detienen pronto, ya espontáneamente, ya por la intervención del arte, queda una cicatriz opaca y central, y la vista no puede muchas veces restablecerse sino merced á una operación (iridectomía).

§ 38. Etiología. — El absceso resulta de la infección de la córnea por los micro-organismos que provocan una inflamación supurativa. La infección puede tener lugar de dos maneras : procede del exterior, ó del mismo organismo, cuya sangre arrastra productos capaces de provocar una inflamación (abscesos metastáticos).

1.º Para que la infección pueda venir del exterior (ectógena) son necesarias dos condiciones : primero, es indispensable que exista una lesión del epitelio de la córnea, el cual, en circunstancias normales, la preserva contra la introducción de los micro-organismos; después, es necesaria la presencia de organismos piógenos que alcancen el punto privado de epitelio. En muchas lesiones de la córnea se realizan estas dos condiciones. Algunas veces, el cuerpo que ocasiona la lesión puede ser el agente de inoculación de los gérmenes infectantes en la córnea. Empero frecuentemente la lesión no constituye más que la causa ocasional de la infección, porque produce una pérdida de sustancia del revestimiento epitelial. Entonces suministra los gérmenes infectantes el producto de secreción que se encuentra en el saco conjuntival. Las lesiones que de este modo provocan la formación del absceso son, en general, poco considerables; bastan al efecto simples erosiones epitelia-

les. Á estas clases de lesiones pertenecen, por ejemplo, los arañazos de la córnea con la uña, como hacen con frecuencia los niños á las madres que los llevan en brazos. Los roces de la córnea con un lienzo duro, con una hoja ó con una rama, la introducción en el ojo de pequeños cuerpos extraños, sobre todo de fragmentos de piedra, causan también lesiones superficiales. Algunos autores pretenden que las contusiones son las que más predisponen á los abscesos de la córnea. En los casos en que los abscesos típicos de la córnea han, según dicen, estallado espontáneamente, no hay duda de que fueron precedidos de lesiones córneas, pero muy insignificantes para que de ellas se diese cuenta el enfermo. Excepcionalmente se ven nacer también abscesos que sobrevienen á consecuencia de lesiones graves perforantes ó de operaciones. Al traumatismo se asocia, como segundo factor, la existencia de una afección conjuntival crónica (catarro ó tracoma), ó de una blenorrea del saco lagrimal (constituye casi el tercio de los casos de abscesos), que proporciona la secreción infectante.

El absceso traumático se encuentra exclusivamente en las personas adultas, y especialmente en las que pertenecen á la clase pobre. Éstas están desde luego más expuestas á lastimarse, y sufren con más frecuencia que las personas acomodadas afecciones abandonadas de la conjuntiva y del saco lagrimal. Los grandes calores favorecen el desarrollo de los abscesos, y por este motivo se los encuentra con más frecuencia durante el verano que en el invierno. De este modo se explica por qué los segadores padecen tantos abscesos; en primer lugar, durante la siega del trigo, las aristas de las espigas les molestan en los ojos; además, la siega se hace siempre en la época más calurosa del año. En los abscesos consecutivos á la blenorrea aguda ó la difteria de la conjuntiva se trata también, sin duda alguna, de la introducción en la córnea de gérmenes piógenos suministrados por la conjuntiva.

2.º Los abscesos que se forman á consecuencia de enfermedades infecciosas, como la viruela, el sarampión, la escarlatina, la fiebre tifoidea, son de naturaleza *metastática,* es decir, producidos por los gérmenes que circulan en la sangre (infección endógena). En la *viruela* sobre todo se observa muy frecuentemente el desarrollo de abscesos. No se presentan cuando la enfermedad está en su apogeo, sino, más bien, durante el estadio de desecación y aun á veces en los enfermos que ya han abandonado la cama. De donde resulta que el absceso en este caso no debe considerarse como una pústula variólica localizada sobre la córnea. Los abscesos metastáticos se encuentran tanto en el niño, como en el adulto, y muchas veces en ambos ojos, de modo que puede resultar una ceguera completa.

TRATAMIENTO. — La marcha ordinariamente rápida del absceso, que amenaza destruir toda la córnea, exige una intervención pronta y enérgica. El tratamiento es en parte médico, y en parte quirúrgico.

El *tratamiento médico* es el mismo que el de la úlcera purulenta de la córnea, es decir, el vendaje, la atropina, el iodoformo y las compresas de agua caliente. Es necesario tratar al mismo tiempo, si hay motivo para ello, la afección de la conjuntiva ó del saco lagrimal. Sin embargo, el tratamiento indicado no conviene más que para los abscesos pequeños y recientes, cuyo hipopión no es muy considerable. No debe aplicarse sino con la condición de observar bien el absceso, á fin de poder instituir inmediatamente el tratamiento quirúrgico si, á pesar del tratamiento médico, el absceso sigue progresando.

El *tratamiento quirúrgico* debe aplicarse sin vacilar en todos los casos de abscesos graves, y aun en los benignos si se resisten á un tratamiento suave. Consiste en cauterizar el absceso al hierro rojo ó incindirle según el método de *Saemisch*. La *cauterización* se practica de la misma manera que en la úlcera córnea progresiva. Es necesario procurar destruir completamente el borde por donde progresa el absceso. Prefiero la cauterización á la incisión, puesto que de esta manera no se abre la córnea, ni se expone á provocar un enclavamiento del iris. Sin embargo, la cauterización no es aplicable más que á los abscesos que aún no han ocasionado la perforación, y cuyo hipopión no es desmesuradamente grande. En efecto; este último método no combate el hipopión, que debe desaparecer por reabsorción. La *incisión* del absceso (punción según *Saemisch*, véase § 155) es eficaz, porque, ante todo, abre ampliamente el foco purulento; después, porque disminuye la presión de las láminas córneas y, por último, porque permite extraer el hipopión. En cambio, tiene con frecuencia la desventaja de dejar como consecuencia un enclavamiento extenso del iris. La incisión conviene para los abscesos muy grandes, para los que están á punto de perforarse, para aquellos, en fin, que van acompañados de gran hipopión. No conviene limitarse á incindir una sola vez el absceso, sino que, por el contrario, es indispensable entreabrir todos los días, con un instrumento obtuso, los labios de la herida rápidamente unidos, hasta que el absceso empiece á cicatrizarse. Al mismo tiempo que el tratamiento quirúrgico, debe continuarse el tratamiento médico indicado más arriba. Una vez que el absceso ha llegado á la perforación y que existe un prolapso del iris, es necesario proceder como en los casos de úlceras con perforación (véase pág. 182).

Según nuestros conocimientos actuales, las inflamaciones supurativas son debidas, con muy escasas excepciones, á la presencia de esquizomicetos, principalmente los estafilococos descubiertos por *Ogston* y

descritos con más detalles por *Rosenbach*. En las inflamaciones supurativas de la córnea, en particular, se ha demostrado la presencia de gérmenes desde hace mucho tiempo, y sin duda se trata aquí de los gérmenes piógenos ordinarios, á veces también de gérmenes de otra especie. *Leber* ha encontrado en la córnea el *aspergillus glaucus*, en un caso en que la lesión se produjo con un grano de arena. Asimismo, en un caso en que la lesión fué producida por una pera, *Berliner* pudo demostrar en la córnea inflamada la existencia de un micro-organismo filiforme, cuya especie no fué posible determinar con exactitud. En ambos casos los gérmenes fueron inoculados, sin duda alguna, por los cuerpos que produjeron la lesión. Oportunamente se hicieron también inoculaciones. *Eberth* fué el primero que demostró que las de los microbios en la córnea producían colonias que se insinuaban entre las láminas de esta membrana, de modo que se veía nacer una opacidad en forma de roseta que rodeaba el punto en que se había hecho la inoculación. Estas inoculaciones resultan tanto con las sustancias sépticas en general como con los micro-organismos de cultivo, y no sólo con los microbios piógenos ordinarios, sino también con hongos de un orden más elevado, como el *aspergillus glaucus* y el *leptotrix buccalis*. Provocan de ordinario inflamaciones supurativas muy graves de la córnea, que adquieren rápida extensión y conducen á la iritis purulenta y aun á la panoftalmitis, probablemente por el hecho de que los gérmenes penetran en las partes profundas del ojo.

Los micro-organismos cuya presencia se ha demostrado en la córnea supurada son sin duda alguna los agentes activos de la supuración. Un simple traumatismo sin infección no determina la supuración.

En efecto; se puede, según se quiera, cortar la córnea de un animal, ó arañarla, contusionarla, en una palabra, herirla mecánicamente ó también cauterizarla, sin provocar la menor supuración. De este modo no se produce sino una opacidad gris que á veces es constante, pero que muchas otras desaparece con rapidez. Sin embargo, cuando previamente, por cauterizaciones repetidas de la conjuntiva con una disolución de nitrato de plata, se ha provocado artificialmente un catarro conjuntival, y por lo tanto se ha abierto la puerta á la infección, se ven aparecer entonces sobre la córnea, al nivel de estas mismas lesiones, infiltraciones purulentas (*Thilo*). Lo que sucede con la córnea del animal ocurre de idéntico modo con la del hombre. No debe temerse el someter la córnea á operaciones leves ó graves, puesto que se evita la infección con cuidados de limpieza y con los medios antisépticos. Así, las lesiones de la córnea que frecuentemente se producen, por ejemplo para la extracción de la catarata, etc., no pasan de ningún modo á supuración. Pero si se practica esta operación cuando la conjuntiva está ata-

cada de catarro ó cuando el saco lagrimal supura, se corre el riesgo de perder el ojo por una infección purulenta de la herida.

La úlcera y el absceso de la córnea constituyen, pues, supuraciones ocasionadas por la infección, pero difieren en que, en la úlcera, desde el principio la supuración es superficial; en el absceso, por el contrario, es profunda. De aquí resulta en parte la diferencia que en su marcha se observa. En efecto; como en la úlcera, las láminas superficiales infiltradas de la córnea se destruyen rápidamente, el foco supurante está al descubierto y presenta favorables condiciones para la curación. En el absceso, el foco purulento está envuelto, por delante y por detrás, por las capas sólidas del tejido córneo que resisten mucho tiempo á la destrucción. De lo cual resulta que el pus no puede escaparse, pero se encuentra sometido á una fuerte presión que le empuja entre las láminas de la córnea y que favorece así la extensión del foco supurante. Sin embargo, se encuentran úlceras córneas que se parecen mucho á los abscesos. Son las úlceras traumáticas de que hablé en la pág. 185 y que se hacen notar, como los abscesos, por su tinte amarillo, infiltración pronunciada de su borde y por la rápida participación del iris en la inflamación. Como los abscesos, tienen por origen ligeros traumatismos y afectan también su marcha. No hay duda que esencialmente estas úlceras no son idénticas á los abscesos. Son abscesos, pero tan superficialmente situados que en muy poco tiempo se transforman en úlceras, por destrucción de las láminas córneas superficiales. Por este motivo muchos autores designan las úlceras y los abscesos de la córnea con el mismo nombre. *Saemisch* las llama *úlceras rastreras*, por la propiedad que tienen de extenderse en una ú otra dirección. *Stellwag* las designa con el de *úlceras sépticas* en razón á su origen infeccioso. *Roser* las ha descrito con el nombre de *queratitis de hipopión*, porque por lo regular van acompañadas de iritis con hipopión. Las enunciadas formas malignas de supuración de la córnea difieren también mucho de las distintas especies de úlceras ordinarias de esta membrana, desde el punto de vista del aspecto y de la marcha, que hay necesidad de admitir una especie de infección especial. Ya se trata de una especie de cocco piógeno de virulencia especial, ó ya se encuentran allí los microbios en condiciones de proliferación mas favorables que en las queratitis ordinarias.

No conviene representarse el absceso de la córnea como una cavidad bien circunscrita y llena de pus. Es más bien un foco purulento atravesado por numerosas fibras y láminas, restos del tejido de la córnea, de modo que forman una especie de red cuyas mallas contienen una pequeña cantidad de pus bastante consistente.

La cantidad de pus contenida en el absceso, sobre todo en sus partes centrales, es muy poco considerable. Esto resulta de que la super-

ficie de la córnea está hundida al nivel del absceso. El pus mismo de la cámara anterior no es muchas veces líquido, sino de consistencia viscosa, de suerte que después de la incisión del absceso, con la pinza puede extraerse del ojo bajo la forma de una masa filamentosa.

Á veces se observan pequeños abscesos, que son en gran parte casi transparentes: sólo el borde del lado por donde progresa el absceso es muy opaco, gris ó amarillo. Entonces se cree tener delante, á primera vista, una excrecencia amarilla en una córnea por lo demás normal. Pero observando más atentamente, no tarda en reconocerse una depresión superficial y circular limitada por la excrecencia y correspondiendo á una ligera opacidad. Los abscesos con gran hipopión se reconocen también difícilmente, porque no se destacan del fondo amarillo constituído por el hipopión. No es de ningún modo posible, en este caso, establecer la extensión del absceso sino después de la punción de la córnea y la expulsión del hipopión. (Acerca de las relaciones entre el absceso y el hipopión, véase la página 165).

Á veces sucede que ambos ojos están atacados simultáneamente de abscesos, sobre todo en la viruela; por el contrario, nunca se han visto dos abscesos al mismo tiempo sobre el mismo ojo. Rara vez se ha observado que, sobre una córnea, con una cicatriz procedente de un absceso antiguo, se haya formado un segundo absceso en la parte transparente.

Excepcionalmente, sucede que un absceso no se torne en úlcera por destrucción de sus paredes, sino que termine por reabsorción del pus. Sin embargo, en este caso todavía persiste una opacidad muy pronunciada, que va acompañada, si el absceso era extenso, de vascularización y aplanamiento en faceta de la córnea. Estos abscesos llevan el nombre de *abscesos secos*.

El tratamiento de los abscesos de la córnea había hecho en general pocos progresos hasta el momento en que *Saemisch* reemplazó la punción, la iridectomía, etc., etc., en uso en otra época, por la incisión del absceso.

Al practicar esta operación es necesario sobre todo cuidar de no herir el cristalino é impedir que el humor acuoso se derrame con excesiva violencia. El hipopión se evacua espontáneamente, sobre todo si el enfermo aprieta los párpados, y si no se le coge en la herida con una pinza y se le separa. Por la disminución de la presión que sigue al derrame del contenido de la cámara anterior, sobrevienen con frecuencia hemorragias del iris que, ya hiperhemiado antes de la operación, sufre, sin embargo, un nuevo aflujo de sangre. Á esta causa hay que atribuir el intenso dolor que acompaña por lo general al derrame del contenido de la cámara anterior, aunque apenas se sienta la incisión. Después de la incisión del absceso sobreviene casi siempre un enclavamiento

del iris en la córnea, enclavamiento que se produciría aun cuando, en el caso de estar indicada, no se practicase la operación.

La *profilaxia* contra el absceso es posible en el sentido de que deben oportunamente evitarse los orígenes de la inyección, sobre todo la que suministra la blenorrea del saco lagrimal. Si en este caso existe alguna pequeña erosión de la córnea, debe tratarse cuidadosamente por las sustancias antisépticas. Además, en los casos de abscesos metastáticos de la córnea, un tratamiento profiláctico oportunamente instituído, prevendría muchos accidentes peligrosos. Así, durante la erupción variólica, á consecuencia del considerable abultamiento de los párpados, el enfermo tiene cerrados los ojos y el médico se olvida con frecuencia de examinarlos de vez en cuando. Cuando, durante el período de la desecación, los párpados se deshinchan y el enfermo abre de nuevo los ojos, el proceso patológico ha hecho ya estragos y es relativamente tarde para instituir un tratamiento eficaz. Por esto *Horner* dice con justicia que el médico encargado de cuidar á un varioloso hará muy bien, si evita que los párpados se aglutinen, aplicando una compresa con ungüento; además, deberá examinar diariamente los ojos y limpiar el saco conjuntival con disoluciones antisépticas. Una vigilancia escrupulosa permitirá observar los primeros signos de la afección de la córnea, y en este primer estadio es cuando se presentan las mejores condiciones para instituir un tratamiento. Cuando la viruela estaba muy generalizada, era la causa más frecuente de la ceguera hasta el punto que el tercio casi de todos los casos de pérdida de la vista era producido por esta enfermedad. Desde que disminuyó la viruela á consecuencia de la introducción de la vacuna, han disminuído también los casos de ceguera en la misma proporción. Así, en Francia, antes de la introducción de la vacuna, 35 por 100 de los ciegos perdieron la vista á consecuencia de la viruela; después de su introducción sólo el 7 por 100 (*Carron du Villards*). En Prusia antes de la vacunación obligatoria, se encontraba que el 35 por 100 de los ciegos lo eran por la viruela, y después de esta reforma sólo el 2 por 100 era tributario á esta enfermedad.

3.° Queratitis por lagoftalmos.

§ 39. La queratitis por lagoftalmos procede de la desecación de la córnea á consecuencia de la falta de oclusión de los párpados. La conjuntiva bulbar está roja y muchas veces algo hinchada en toda la extensión de la lente palpebral, donde constantemente está expuesta á la acción del aire. Es asiento de una secreción moderada que se deseca y que, formando una costra sobre la conjuntiva, cubre algunas veces la parte de la córnea expuesta al aire. Después de separar las

costras se encuentra la parte inferior de la córnea — la que está al descubierto al nivel de la lente palpebral — seca, mate, ligeramente deprimida, y al mismo tiempo opaca y gris. Después llega á ser más intensa la alteración de transparencia, hasta que al fin sobreviene la destrucción de las capas superficiales de la córnea, y consecutivamente una úlcera. Ésta ocupa siempre la parte inferior de la córnea, de la cual alcanza por debajo el borde inferior, en tanto que por arriba se eleva más ó menos (según que la córnea está más ó menos al descubierto), y se limita por una línea horizontal. Hay al mismo tiempo iritis con hipopión. La úlcera puede cicatrizarse sin perforación, pero dejando una opacidad, ó bien se perfora la córnea, lo cual da lugar á un prolapso del iris y aun á la panoftalmitis.

La *causa* de esta queratitis es la desecación de la córnea á consecuencia de un defecto de oclusión de los párpados (lagoftalmos). Este defecto procede, ya de una causa mecánica, como la retracción de los párpados, ya de una gran prominencia del bulbo, etc., ó también de una parálisis del orbicular de los párpados. Cuando el lagoftalmos es muy pronunciado, la córnea está constantemente al descubierto; si, por el contrario, es poco considerable y la oclusión palpebral sólo es difícil, pero no imposible, el peligro de la desecación existe únicamente durante el sueño. En el transcurso del día, la sensación de sequedad de la córnea provoca repetidos movimientos palpebrales reflejos, y, por consiguiente, la córnea se humedece con frecuencia. En cambio, durante el sueño falta el parpadeo reflejo, la córnea no se humedece y se deseca en toda la extensión en que se halla al descubierto; en la lente palpebral, la desecación alcanza siempre la parte inferior de la córnea, porque cuando se duerme, estando dirigido hacia arriba el bulbo ocular, la mitad de la córnea es la que aparece en la lente palpebral (excepto en los casos en que el globo ocular ha perdido la libertad de sus movimientos, por ejemplo, á consecuencia de una exoftalmía. En estos casos, otras partes de la córnea, sobre todo las centrales, se presentan en la lente palpebral y están expuestas á desecarse). Por donde quiera que están desecadas las láminas córneas se mortifican y se eliminan por supuración. Lo mismo sucede cuando los párpados quedan abiertos á consecuencia de trastornos de la inteligencia, como en las personas atacadas de enfermedades graves acompañadas de pérdida del conocimiento y que guardan cama durante mucho tiempo. Si no mueren los enfermos, pueden quedarles en ambos ojos opacidades de la córnea á consecuencia de queratitis por lagoftalmos, y aun pueden perder la vista por completo.

El *tratamiento* consiste en esforzarse en cubrir la córnea con los párpados. De este modo se previene el desarrollo de una queratitis, ó si ya existe, es el mejor medio para llegar á curarla. Conviene, pues,

aplicar el tratamiento apropiado á la curación del lagoftalmos (véase § 113), y entretanto, hasta que se obtiene la curación, téngase cuidado de tener cerrados los párpados con un vendaje metódicamente colocado. Con este objeto, antes de aplicar un vendaje sobre el ojo, es muchas veces necesario cerrar los párpados con tafetán inglés.

En el caso de lagoftalmos ligero basta cerrar los ojos durante la noche. Pero si es considerable, ó si existe ya la queratitis, es necesario cerrar el ojo de un modo permanente. El pronóstico es favorable si se instituye un tratamiento oportuno, puesto que el proceso morboso deja de progresar desde que cesa la desecación de la córnea.

4.º Queratomalacia.

§ 40. Síntomas y marcha.—La queratomalacia (1) es una afección que se observa en la infancia. Comienza por la hemeralopia. Ésta consiste en que la agudeza visual del enfermo, perfectamente conservada durante el día, disminuye considerablemente cuando empieza á faltar la luz (en el crepúsculo), hasta el punto de que muchas veces el paciente no está en condiciones de andar solo. En los niños pequeños que todavía no andan solos, no puede comprobarse este síntoma. En todos ellos se observa desde luego la sequedad de la conjuntiva. Esta desecación se presenta bajo la forma de placas triangulares xeróticas en ambos lados de la córnea (véase pág. 136). Aquí la conjuntiva esta cubierta de una escama fina y blanca, y parece como impregnada de grasa, de modo que las lágrimas no llegan á mojarla. La desecación se propaga rápidamente sobre el resto de la conjuntiva, así como de la córnea. Ésta se pone mate, insensible y uniformemente opaca. En seguida aumenta la opacidad en el centro de la córnea, y se forma una infiltración gris, que se extiende rápidamente, toma un color amarillo de pus y acarrea la destrucción de esta membrana, lo cual, en los casos malignos, puede tener lugar en el espacio de algunas horas. El ojo afecto está primero pálido, después, sólo cuando la córnea está fuertemente atacada, se manifiesta una inyección periquerática oscura y venosa La secreción lagrimal no está aumentada, sino más bien disminuída; también los demás síntomas irritativos, como la fotofobia y el espasmo palpebral, son moderados ó faltan totalmente. Este contraste entre la gravedad de la enfermedad y lo leve de los fenómenos inflamatorios concomitantes, así como la sequedad del ojo, dan á la afección un

(1) Reblandecimiento de la córnea, de μαλακός, blando.

carácter completamente particular. Esta enfermedad alcanza con frecuencia á ambos ojos.

Los niños que padecen la queratomalacia presentan muchas veces, aun antes de la manifestación de la afección ocular, trastornos del estado general que se acentúan entonces. Los niños llegan á estar visiblemente apáticos, padecen diarrea alternando con extreñimiento, enflaquecen rápidamente y muchos mueren, ya por consunción, ya á consecuencia de una bronquitis ó de una pneumonía intercurrente.

El *pronóstico* es malo en los niños pequeños, puesto que, con frecuencia, la enfermedad termina no sólo por la pérdida de la vista, sino también por la de la vida. En los niños algo mayores, la afección presenta menos gravedad; no mueren, ni conservan de la enfermedad sino cicatrices más ó menos extensas de la córnea, que á veces pueden aclararse después (*Gouvea*).

Etiología. — La queratomalacia es la consecuencia de una nutrición insuficiente de la córnea, y fácilmente puede adquirirse el convencimiento de que no es más que un fenómeno particular de una enfermedad general grave. La naturaleza íntima es, en verdad, desconocida todavía; sin embargo, diferentes circunstancias no dejan duda alguna acerca de este asunto. Así, la hemeralopia no es más que la expresión de una nutrición insuficiente de la retina. Ésta todavía funciona bien, en tanto que recibe impresiones fuertes, como son las imágenes luminosas intensas. Pero, en seguida que la iluminación de los objetos desciende por debajo de cierto límite, los objetos no están ya en condiciones de impresionar á los elementos retinianos, cuya energía ha disminuído (torpeza de la retina). Este hecho puede colocarse al lado del estado de apatía general del enfermo. Lo que prueba además que se trata de una afección general grave, es la rápida pérdida de fuerzas que se observa y que llega con frecuencia de un modo completamente inexplicable en los casos en que los niños, al principio de la enfermedad, conservaron todos las apariencias de la salud.

La queratomalacia es generalmente la consecuencia de influencias debilitantes que afectan á los niños y que comprometen su nutrición. Á estas influencias corresponden: una nutrición insuficiente ó impropia (alimentar los niños con biberón), las enfermedades graves, como la escarlatina, el sarampión, el tifus, etc., etc., y sobre todo la sífilis hereditaria. En Rusia esta afección es mucho más frecuente que entre nosotros. Allí ataca sobre todo á los niños de pecho durante y después de la cuaresma, porque en esta época las madres, á consecuencia de la abstinencia, pierden la leche. También se observa con frecuencia en el Brasil, en los niños mal alimentados de los esclavos negros.

En los adultos, la queratomalacia no se encuentra; lo que se obser-

va es una afección que no tiene con ella sino cierta analogía. Consiste en una hemeralopia y al mismo tiempo un xerosis de la conjuntiva sin participación de la córnea y sin que haya trastornos graves en la salud general (véase pág. 137). Esta afección, cuyo desarrollo está igualmente favorecido por la mala nutrición, ¿es idéntica á la ya descrita y representa simplemente una forma muy benigna? Hasta hoy no lo sabemos.

El *tratamiento* tiene por objeto principal levantar las fuerzas del niño con una alimentación apropiada. Al mismo tiempo debe procurarse excitar la vitalidad del tejido de la córnea, especialmente por medio de compresas de agua caliente. Si, por apatía, los enfermitos no cierran convenientemente los ojos, es necesario preservar las córneas de la desecación, aplicando un vendaje.

5.° Queratitis neuroparalítica.

§ 41. Síntomas. — La córnea se pone mate y ligeramente turbia. Poco después, el epitelio comienza á exfoliarse, primero en el centro, y luego sucesivamente hacia la periferia hasta que, por último, se encuentra denudada toda la córnea, excepto en una zona circular 2 de á 3 milímetros de anchura. Esto da á la córnea un aspecto completamente característico, como no se observa ninguno semejante en ninguna otra enfermedad. Durante este tiempo, la opacidad de la córnea llega á ser más extensa. Es muy pronunciada en el centro, donde se presenta uniformemente gris. Disminuye de un modo gradual hacia la periferia y, con ayuda de la lámpara, puede observarse que está constituída por manchas grises aisladas. Más tarde, la opacidad toma un tinte amarillento, se forma un hipopión y, por último, la córnea sufre en su centro la fusión purulenta. Se desarrolla una extensa úlcera que se cicatriza con enclavamiento del iris, y más frecuentemente con aplanamiento general de la córnea. No todos los casos tienen una marcha tan grave; la queratitis puede retrogradar sin que sobrevenga la supuración, pero queda siempre una opacidad considerable, y muchas veces un aplanamiento de esta membrana.

La marcha de la enfermedad es lenta y se distingue por la moderación de los fenómenos irritativos que la acompañan. Sin duda existe siempre una fuerte inyección ciliar, pero no lagrimeo, porque la secreción refleja de la glándula lagrimal está disminuída ó suprimida. Cuando los enfermos lloran, el ojo afecto permanece seco. Naturalmente no hay dolor, por la parálisis del trigémino.

El *pronóstico* es desfavorable. En efecto; el tratamiento tiene poca influencia sobre la marcha de la enfermedad. Ésta termina casi sin ex-

cepción, sobrevenga ó no la úlcera, por enturbiar toda la córnea y abolir así completamente la vista.

La queratitis neuroparalítica reconoce por *causa* una parálisis del trigémino que ocasiona desórdenes tróficos en la córnea. Por esta misma causa se suspende la secreción de la glándula lagrimal y no hay dolores. Poco importa que la lesión que determina la parálisis del trigémino ataque al nervio en su trayecto ó en su núcleo de origen en el cerebro.

El *tratamiento* consiste en la aplicación del vendaje, de compresas calientes y en la administración de la atropina. Además, podría ensayarse la electricidad, ó, según aconseja *Nieden*, las inyecciones subcutáneas de estricnina (3 - 5 miligramos en la sien).

Las tres enfermedades de la córnea descritas más arriba, queratitis por lagoftalmos, queratitis neuroparalítica y queratomalacia, se han confundido muchas veces. Se ha considerado como una queratitis neuroparalítica la queratitis por lagoftalmos que ataca á los enfermos durante la agonía. En efecto; se atribuía á la disminución del influjo nervioso. Recíprocamente se ha intentado explicar la queratitis neuroparalítica y la queratomalacia por la desecación de la córnea, y de este modo se ha llegado á confundirlas con la queratitis consecutiva al lagoftalmos. Muchos autores niegan, sin razón, la existencia propia de la queratitis neuroparalítica. Por esto vamos á hablar de ello más en detalle.

La doctrina de la queratitis neuroparalítica es debida á *Magendie*, que encontró que la sección del nervio trigémino en los animales provocaba una queratitis. La hacía depender de ciertos desórdenes tróficos. *Snellen* y *Senftleben* han hecho ver que, adaptando sobre el ojo una cápsula de hilo metálico (una tapa de pipa), podía prevenirse la manifestación de la queratitis. Deducían de esto que la queratitis no reconocía por causa desórdenes de la nutrición, sino más bien traumatismos. En efecto; insensibilizado el animal en el lado operado, se golpea el ojo contra toda clase de cuerpos duros, y le hiere, por ejemplo, contra las paredes de la caja en que está encerrado. Como simples lesiones mecánicas no provocan otra cosa que trastornos de la córnea que desaparecen rápidamente, y jamás inflamaciones supurativas como la queratitis neuroparalítica, conviene admitir además que, á consecuencia de la parálisis del trigémino, la córnea ofrece menos resistencia contra las influencias exteriores. *Feuer* establece experimentalmente que esta explicación no es exacta. En efecto; después de la sección del trigémino puede irritarse la córnea, no importa de qué manera, bajo su capa protectora, sin provocar más que pasajeros trastornos. Después de la sección del trigémino, la córnea conserva, pues, como antes toda su resistencia á las influencias exteriores, y es preciso deducir que la cápsula

metálica obra de muy distinto modo que preservando al ojo de los traumatismos. *Feuer* cree hallar la explicación en el hecho de que la cápsula impide la desecación de la córnea. En efecto; cuando el trigémino está paralizado, el parpadeo reflejo se suspende; por consiguiente, la córnea se deseca en su parte central, que es la más expuesta al aire, y alrededor de todo el círculo desecado y herido de necrosis se forma una supuración eliminadora. Esta queratitis, que *Feuer* designa con el nombre de xerótica, sería la pretendida queratitis neuroparalítica. Le era factible provocar una inflamación absolutamente semejante en los animales, sin cortar el trigémino, estableciendo un lagoftalmos artificial. Para esto, por medio de puntos de sutura, separó los párpados y la clignotante, impidiéndoles proteger á la córnea. Todo el efecto de la cápsula de hilo metálico después de la sección del trigémino se limitaría, pues, á impedir la desecación de esta membrana. En efecto; los animales golpean con la cápsula las paredes de la caja donde están encerrados y de este modo obligan á los párpados, á los cuales está unida la cápsula por medio de suturas, á deslizarse sobre la córnea. Con un anillo de corcho que suturó delante del ojo, pudo obtener *Feuer* el mismo efecto que con la cápsula. De estas experiencias deduce que en el hombre sucede lo mismo; que principalmente la queratitis que ataca á un enfermo que padece una afección que embota la sensibilidad de esta membrana es clínica y anatómicamente idéntica á la provocada en el hombre y los animales por la oclusión imperfecta de los párpados (queratitis por lagoftalmos). Fué, sin embargo, demasiado lejos, comprobando absolutamente la existencia de una verdadera queratitis neuroparalítica.

No hay duda de que la queratitis que acompaña á la parálisis del trigémino y que á veces se observa en el hombre, no es ocasionada, en los casos aislados, por desecación de la córnea, y, por lo tanto, tampoco puede considerarse como una queratitis consecutiva al lagoftalmos. La desecación es provocada por la falta de parpadeo regular y por la supresión de la secreción de las lágrimas. De esta manera es necesario interpretar, por ejemplo, los casos en que, al mismo tiempo que una parálisis del trigémino, existe otra del motor ocular común. Esta última parálisis produce un ptosis incompleto y la córnea no enferma sino en su parte inferior, no cubierta ni protegida por el párpado superior péndulo, como sucede en la queratitis por lagoftalmos. Sin embargo, hay casos que revisten la forma característica de la queratitis neuroparalítica, la cual es completamente distinta de la queratitis consecutiva al lagoftalmos. Se desarrolla también en los casos de parálisis del trigémino en que el parpadeo y la humectación de la córnea son normales, ó bien, además, donde, á consecuencia de un ptosis completo, la córnea está totalmente cubierta y el ojo preservado contra la desecación.

Puesto que, por otra parte, la aplicación de un vendaje previene con seguridad el desarrollo de una queratitis por lagoftalmos, pero nada puede contra la explosión de una verdadera queratitis neuroparalítica, ésta no puede explicarse por la desecación de la córnea. Además, los traumatismos muy repetidos, á que se atribuía en los animales el desarrollo de la queratitis neuroparalítica, no deben tenerse en cuenta en el hombre que de su vista se preocupa. No puede, pues, explicarse la queratitis neuroparalítica sino admitiendo la existencia de desórdenes tróficos. Que la afección no se produzca en todos los casos de parálisis del trigémino, nada demuestra contra esta opinión. La enfermedad puede entonces no haber afectado más que las fibras sensitivas del trigémino sin alcanzar las fibras tróficas. Según la opinión de muchos autores, estas últimas proceden del gran simpático y ocupan el lado interno del tronco del trifacial. En efecto; se han producido queratitis neuroparalíticas, después de practicar la sección del trigémino, no interesando sino las fibras más internas del nervio, pero donde, por la conservación intacta de las fibras sensitivas, la córnea y los párpados conservaron también toda su sensibilidad. Estamos, pues, obligados á admitir una queratitis neuroparalítica propia y diferenciarla bien de la queratitis por lagoftalmos.

El que se confundan con frecuencia las tres formas de queratitis, la por lagoftalmos, la neuroparalítica y la queratomalacia, es resultado especial de que las tres presentan cierto número de rasgos comunes. Éstos son: la desecación de los ojos, así como lo insignificante de los fenómenos irritativos en comparación con la gravedad de la enfermedad; además, la falta de lagrimeo, de blefarospasmo y, en fin, con frecuencia también, de dolores. Sin embargo, la *desecación* del ojo es debida, en estas tres formas de queratitis, á circunstancias absolutamente distintas.

a) En la queratitis por lagoftalmos existe una desecación real de la superficie de la córnea por evaporación. No alcanza más que á las partes expuestas al aire y puede evitarse por la oclusión de los párpados. Aquí la sequedad es la causa única de todas las demás alteraciones.

b) En la queratomalacia, la córnea no está realmente seca, sólo parece estarlo, porque las lágrimas no pueden llegar á humedecer la superficie. Esta apariencia de sequedad existe también aun cuando el ojo esté bañado por las lágrimas ó se le tenga constantemente cerrado. Es inútil decir que la aplicación de un vendaje sobre el ojo no tiene influencia alguna contra esta especie de sequedad, que se produce por cierta metamorfosis grasa de las células epiteliales, que por esta razón no se reblandecen por las lágrimas. Además, en el

epitèlio degenerado se encuentran los bacilos del xerosis descubiertos por *Kuschbert* y *Neisser*.

c) En la queratitis neuroparalítica no existen ni la sequedad real, como en la queratitis por lagoftalmos, ni el estado grasiento característico de la superficie, como en la queratomalacia; el ojo tiene el aspecto seco porque, á pesar de la intensidad de la inflamación de la córnea, falta el lagrimeo habitual en estas circunstancias. Aquí la secreción lagrimal falta ó está disminuída, y sin embargo el ojo puede humedecerse lo bastante aun después de la extirpación de las glándulas lagrimales.

La falta de *síntomas irritativos* que distingue estas tres clases de queratitis se explica, en la por lagoftalmos que ataca á las personas muy enfermas, por la postración general de fuerzas. Lo mismo sucede en la queratomalacia; en la neuroparalítica se explica por la insensibilidad del ojo. Los fenómenos irritativos, que en el estado normal proceden de los nervios sensitivos por vía refleja, faltan en los casos de parálisis del trigémino.

Estas tres formas de queratitis son, pues, absolutamente distintas entre sí, no obstante su semejanza exterior, y por sus signos clínicos se diferencian fácilmente entre sí. La queratitis consecutiva al lagoftalmos ataca siempre la parte inferior de la córnea. La queratomalacia empieza por el centro de la córnea y no se observa más que en los niños cuya nutrición se empobrece rápidamente. En fin, la queratitis neuroparalítica se caracteriza ante todo por la exfoliación inmediata del epitelio en toda la extensión de la córnea, y no se observa jamás sino acompañada de la parálisis del trigémino, que se diagnostica en seguida. La confusión entre las tres clases de queratitis descritas más arriba está además favorecida por su nomenclatura. El nombre de queratitis xerótica, que *Feuer* eligió para designar la queratitis por desecación (queratitis por lagoftalmos), sería excelente si no expusiera á confundirla, por una parte, con el simple xerosis local de la córnea y, por otra, con la queratomalacia acompañada también de xerosis de la conjuntiva y de la córnea. En realidad, algunos autores designan la queratomalacia con el nombre de queratitis xerótica. Para evitar todas estas confusiones, he abandonado completamente la expresión de queratitis xerótica y, con el fin de no sobrecargar la nomenclatura con la invención de una palabra nueva, utilizo la antigua expresión de queratitis por lagoftalmos para designar la por desecación.

B. — Queratitis no supurativa

a) Formas superficiales.

1.ª *Pannus.*

§ 42. El *pannus* consiste en la neoformación de un tejido análogo al de granulación inmediatamente debajo del epitelio de la córnea. El *pannus* debe considerarse como una enfermedad de la hoja conjuntival de la córnea (conjuntivitis corneana, véase pág. 46), y no constituye jamás sino un fenómeno concomitante de una afección de la conjuntiva, principalmente de la conjuntivitis tracomatosa ó linfática. El *pannus* se distingue, pues, en tracomatoso y linfático. Para más detalles, véanse las dos formas á propósito de estas dos enfermedades de la conjuntiva.

2.ª *Queratitis con formación de vesícula.*

Las vesículas que se forman sobre la córnea son, por regla general, pequeñas y llenas de un líquido limpio como el agua. Su pared anterior es muy delicada, porque está formada solamente por la capa epitelial, desprendida de la membrana de *Bowmann* por interposición de la serosidad. Más rara vez, se encuentran ampollas mayores (vejiguitas), y entonces su pared anterior está muchas veces constituída, no sólo por el epitelio, sino también por una capa de tejido conjuntivo de nueva formación que la hace más resistente. Cuando las vesículas son pequeñas, se presenta siempre cierto número, en tanto que las mayores casi siempre son únicas. Por lo general, durante el período de desarrollo de las vesículas hay fenómenos irritativos intensos, tales como inyección ciliar, lagrimeo, fotofobia y sobre todo dolores muy agudos. Éstos son, sin duda alguna, producidos por la irritación de los filetes nerviosos de la córnea que penetran en el epitelio y que, durante la formación de las vesículas, son primero violentamente estirados y, por último, desgarrados. Desde el instante en que las vesículas estallan, de ordinario desaparecen los fenómenos irritativos. Cuando las vesículas son pequeñas, la rotura es tan rápida que no puede verse por lo general; sólo se observan pequeñas pérdidas de sustancia del epitelio que dejan trás de sí y, en el borde de éstas, colgajos flotantes de epitelio libre. Las vesículas mayores duran más tiempo porque su pared anterior presenta más resistencia. Las grandes ampollas no están muy tensas, sino que representan un saco oscilante y algo péndulo. Después

de su rotura, la pared anterior, relajada, queda adosada sobre la córnea, y puede vérsela fácilmente haciéndola mover por medio del párpado. La sensibilidad de la córnea al tacto está, en el caso de formación de vesículas, habitualmente disminuída ó abolida por completo. Se conocen las siguientes especies de queratitis vesiculosa:

α) Herpes (1) febril de la córnea (*Horner*).

En las afecciones febriles, principalmente en las de los órganos respiratorios (sobre todo en la *grippe*, en la bronquitis, en la pneumonía, la influenza, etc.), más rara vez en las demás enfermedades, tales como el tifus, la fiebre intermitente, etc. etc., se observa muchas veces la formación de pequeñas vesículas sobre los labios, las alas de la nariz, los párpados, las orejas, etc. (2). Al mismo tiempo se forma sobre la córnea, acompañada de violentos fenómenos irritativos, una erupción de pequeñas vesículas, limpias como el agua. No son mayores que una cabeza de alfiler y están colocadas por series ó por grupos. Estas vesículas se rompen pronto y dejan en su lugar pequeñas pérdidas de sustancia cuyo fondo llega á enturbiarse ligeramente. Por lo general cicatrizan con rapidez hasta el punto de que al cabo de dos ó tres septenarios termina la enfermedad, sin dejar ninguna opacidad duradera en la córnea. En los casos graves, sobre todo los que se han abandonado, pueden desarrollarse, en el sitio de las pequeñas pérdidas de sustancia, grandes úlceras de la córnea, que tienen con frecuencia una forma ramificada (queratitis dentrítica, véase página 186).

No hay duda de que las vesículas que se desarrollan sobre la córnea no sean análogas á las que se producen sobre la piel. Como, en general, estas vesículas no se desarrollan más que sobre un lado, asimismo un solo ojo es el atacado; de ordinario el situado en el lado en que se encuentran las vesículas de la cara. El pronóstico es favorable si se cuida atentamente la afección; porque se cura por lo regular sin dejar opacidad. El tratamiento es puramente sintomático, como queda indicado para las úlceras de la córnea en general, es decir, sobre todo el vendaje protector y la atropina.

---

(1) ἕρπειν, romper.
(2) Herpes facial, según *Hebra*.

β) Herpes zóster corneano.

Es un síntoma parcial del herpes zóster (1) oftálmico, es decir, del que se localiza en el dominio inervado por el trigémino (véase *Enfermedades de los párpados*, § 107). La córnea participa del proceso patológico por la formación de pequeñas vesículas dispuestas en grupos frecuentemente, y que se rompen pronto, de igual manera que en el herpes febril. Sin embargo, por su marcha ulterior, el herpes zóster se diferencia de aquél en que después de la rotura de las vesículas, los síntomas irritativos no se calman y que en los puntos donde existieron las vesículas, el parénquima de la córnea se pone opaco de una manera bastante pronunciada. Mucho después es cuando desaparecen las alteraciones de transparencia, y aun esto no siempre sucede. La enfermedad tiene, pues, una marcha tórpida y deja tras sí opacidades permanentes de la córnea. Esto se aplica naturalmente también á los casos en que las vesículas dan origen á úlceras extensas. En el herpes zóster, la insensibilidad de la córnea al tacto está singularmente acentuada. El pronóstico del herpes zóster es, pues, menos favorable que el del herpes febril; el tratamiento el mismo.

γ) Queratitis vesiculosa y globulosa.

Esta afección se observa sobre los ojos cuya córnea está más ó menos turbia é insensible. Se trata, ó bien de ojos que tienen una extensa cicatriz córnea, ó bien de los atacados de ceguera, á consecuencia de iridociclitis ó de hipertonía. Al mismo tiempo que abscesos inflamatorios intensos, se producen sobre la superficie de la córnea, ora pequeñas vesículas que no duran mucho tiempo (queratitis vesiculosa), ora gruesas burbujas oscilantes (queratitis globulosa), que persisten durante muchos días antes de romperse. Las vejiguitas presentan siempre gran tendencia á recidivar, y cada vez se renuevan los fenómenos irritativos.

La causa de la formación de las vejiguitas parece residir en el estado anormal de la circulación linfática de la córnea, de que tales ojos son asiento sin duda. Á consecuencia del éxtasis linfático, sobreviene el edema de la córnea; el líquido del edema penetra debajo del epitelio, que levanta por placas, desprendiéndole de la membrana de *Bowmann*.

---

(1) Erupción en círculo ó faja, de ζωστήρ, cerco, faja; se llama también zona oftálmica.

El pronóstico es desfavorable en el concepto de que la enfermedad recidiva con frecuencia, y porque el ojo afectado, aun cuando inútil para la visión, se constituye en origen permanente de sufrimientos para el enfermo. El tratamiento tendrá por objeto calmar la irritación provocada por la erupción de las vejiguitas y prevenir las recidivas. El primer objeto se logra abriendo las ampollas, las pequeñas por simple punción, las más gruesas han menester que se levante la pared anterior. Para prevenir su reaparición se podrá, después de haber practicado la abertura, tocar con el pincel, empapado en una disolución de nitrato de plata, la herida de la córnea, ó bien levantar en este punto las capas más superficiales de la córnea. Á veces se consigue poner fin á las recidivas practicando la iridectomía, que alivia el estado de nutrición de la córnea. También puede llegarse á practicar la enucleación del ojo afecto para devolver al paciente la tranquilidad perdida.

Respecto de las formas de queratitis acompañadas de la producción de vesículas, hay muchas confusiones que es preciso atribuir en parte á la oscuridad de su nomenclatura. Las dos formas de herpes de la córnea (herpes febril y herpes zóster) se distinguen de las queratitis vesiculosa y globulosa porque las primeras atacan á ojos primitivamente sanos. *Stellwag* emplea la expresión herpes de la córnea en otro sentido; designa también con este nombre las eflorescencias corneanas de la conjuntivitis linfática. No se empleará esta expresión en este sentido, y si se hace debe acompañarla la adición expresa: herpes córneo según *Stellwag*.

Aparte las formas descritas más arriba, se observa también la formación de vesículas sobre la córnea en casos raros y en condiciones especiales. Así sucede á consecuencia de la aplicación sobre la córnea de diversas sustancias, particularmente cáusticas, ó de quemaduras, y debajo del vendaje, después de la operación de la catarata, etc. También se presentan casos en que, sin causa conocida, se ven aparecer sobre un ojo completamente sano vesículas ó vejiguitas que deben referirse, como en el herpes febril y el herpes zóster, á influencias nerviosas. Los casos de esta especie se distinguen sobre todo porque recidivan periódicamente. Conocí una señora anciana que desde hacía doce años sufría inflamaciones intermitentes de los ojos, sanos, sin embargo, en los intervalos. La inflamación reaparece una ó dos veces al año y ataca, ya á uno, ya á otro ojo. Va acompañada de violentos dolores, de intensa fotofobia y abundante lagrimeo. En los primeros días no se encuentra más que el edema de los párpados, una gran inyección ciliar y la superficie de la córnea salpicada de finas elevaciones como si estuviese cubierta de arena. Después se desarrolla

sobre la córnea una ampolla muy grande y limpia como el agua. Desde que se rompe, los fenómenos inflamatorios descienden rápidamente y la pérdida de epitelio se cura sin dejar señales. En cierto número de queratitis en que las vesículas estaban formadas sobre la córnea después de la rotura de éstas, se han visto, adheridos en el sitio de la pérdida de sustancia que resulta, finos filamentos que penden libremente. Por este motivo se han designado estas queratitis con el nombre de *queratitis filamentosas* (*Fädchenkeratitis*) (*Leber, Uhthoff, Fischer*).

Quizás pertenecen también á la queratitis vesiculosa las *erosiones recidivantes* de la córnea que *Arlt* fué el primero que describió. Es una pérdida de sustancia del epitelio de la córnea producida por una lesión superficial, que se cura sin dejar señales, para comenzar de nuevo después de algún tiempo y acompañarse entonces de violentos fenómenos irritativos. Algunos autores sostienen que la formación de una ampolla precede á la reaparición de la pérdida de sustancia, mientras que otros no están convencidos de que haya preexistido semejante lesión.

Una forma de queratitis que se aproxima al herpes febril de la córnea, pero que no va acompañada de formación de ampollas, es la *queratitis punteada superficial*. El principio de la enfermedad se señala por la aparición de una inflamación aguda de la conjuntiva. Al mismo tiempo, ó sólo después de algunos días ó semanas, se observan alteraciones de la córnea, que consisten en la presencia de pequeñas manchas grises que, como en el herpes febril, están colocadas en grupos ó en pequeñas series. Estas manchas están en número de 10 á 20, ya son más numerosas, pudiendo llegar hasta 100. Están irregularmente dispersadas por toda la córnea, ó bien apretadas entre sí, principalmente sobre sus partes centrales. Las partes periféricas están menos cubiertas de manchas. Tienen su asiento en las capas superficiales de la córnea que parece mate, porque, al nivel de las manchas, el epitelio levantado produce una superficie rugosa. Los fenómenos irritativos desaparecen bien pronto; pero las manchas y el aspecto punteado de la superficie de la córnea persisten muchas veces meses enteros casi sin experimentar ningún cambio para desaparecer, en fin, lenta y gradualmente. Si las manchas no son numerosas se conserva la vista; si, por el contrario, hay muchas, sobre todo en el centro, la agudeza visual puede estar notablemente entorpecida.

La queratitis punteada superficial se encuentra más frecuentemente en los individuos jóvenes y afecta, ya un solo ojo, ya á los dos. Muchas veces empieza al mismo tiempo que un catarro de las vías aéreas, como el herpes febril de la córnea, del que se distingue principalmente por la falta de vesículas propiamente dichas. De donde resulta que, en la queratitis punteada superficial, no hay las pérdidas de sustancia superficiales que en el herpes suceden á las vesículas. Por este mismo

motivo, en la primera forma de queratitis, sólo por excepción se observan úlceras.

b) Formas profundas de queratitis no supurativas.

§ 43. Estas formas tienen como carácter común la presencia de una infiltración en las capas medias y profundas de la córnea, infiltración que, sin embargo, no tiene tendencia á la degeneración supurativa, pero que — después de una larga existencia — desaparece por reabsorción. Además, en los casos favorables, la córnea permanece completamente transparente; otras veces quedan alteraciones de transparencia de diversa intensidad, y aun en ocasiones un aplanamiento de la córnea. Con motivo de la situación profunda de la infiltración en esta membrana, el tractus uveal, y sobre todo el iris y el cuerpo ciliar, participan casi siempre de la afección.

3.ª *Queratitis parenquimatosa* (1).

Síntomas y marcha. — La enfermedad puede afectar una doble marcha, según que empiece por el centro ó por la periferia de la córnea. Cuando comienza por el *centro* se notan en él pequeñas manchas grises difusas, que se asientan en las capas medias de la córnea. La superficie de ésta es tersa y mate. El número de manchas aumenta gradualmente al mismo tiempo que se aproximan constantemente al borde. No obstante, siempre son más numerosas en el centro, donde acaban por hacerse confluentes muchas veces. Como, entre las manchas, la córnea no es ya transparente, sino ligera y difusamente opaca, resulta que, en los casos graves, toda la córnea puede acabar por parecer uniformemente gris como un vidrio mate. Desde que la alteración de la córnea está algo más avanzada, comienza la vascularización; de distintos puntos del borde de esta membrana penetran los vasos en este órgano. Pequeños troncos vasculares se ven aparecer al nivel del limbo, porque — al contrario de los vasos del *pannus* — proceden de los profundos de la esclerótica inmediata. Se ramifican en forma de pincel en las capas profundas de la córnea. Muchas veces no son bien manifiestos y presentan un color rojo sucio ó gris rojo, cubiertos por las capas superficiales de la córnea alterada en su transparencia.

En los casos en que la afección principia por el borde de la córnea, se nota primero que, sobre un punto de su periferia, este órgano se

(1) Sinónimos: queratitis intersticial, profunda, difusa, uveítis anterior.

pone terso y turbio. La alteración de transparencia reside en las capas profundas, y, á simple vista observada, parece uniformemente gris, pero, á la lámpara, puede, por regla general, descomponerse en capas aisladas, ó en estrías difusas y paralelas. En seguida se manifiestan también opacidades análogas en otros puntos del borde de la córnea y se aproximan entonces de todos lados concéntricamente hacia el centro de esta membrana. Al mismo tiempo que se declaran los trastornos marginales, las partes correspondientes del limbo se inyectan y aparecen los vasos sobre el borde de la córnea Los suministrados al limbo por las asas periqueráticas no van muy lejos, de suerte que el limbo no se adelanta sobre la córnea sino en muy pequeña extensión y parece rojo y tumefacto (tumefacción del limbo en forma de charretera). En cambio los vasos profundos que nacen debajo del limbo penetran cada vez más en la córnea y siguen la opacidad progresiva. Se diría que llevan delante de sí la opacidad. Como en la primera forma, estos vasos indican su asiento profundo por sus ramificaciones en ramas de abedul y por su color gris-rojo débil.

Cuando la queratitis parenquimatosa ha llegado á su apogeo, sucede que la córnea está tan turbia que apenas puede reconocerse el iris. Al mismo tiempo ha perdido completamente su brillo, de tal modo que parece embadurnada de grasa (con el auxilio de la lámpara se observa un gran número de prominencias epiteliales, que dan á su superficie un aspecto achagrenado). La agudeza visual ha disminuído de tal manera, que el paciente no reconoce más que los movimientos de la mano delante de los ojos, ó apenas distingue la claridad de la oscuridad. En este momento la enfermedad entra en su período de regresión. El borde de la córnea es el que primero se hace transparente, en tanto que al mismo tiempo los vasos son cada vez más raros. El centro de la córnea queda opaco durante mucho más tiempo, pero acaba también por aclararse hasta el punto de que no persiste más que un ligero y difuso enturbiamiento que no entorpece la visión sino de un modo muy poco acentuado. Esta alteración, así como algunos vasos aislados muy finos, que no pueden verse sino con el auxilio de la lámpara, y que pueden observarse aun después de algunos años, son signos ciertos de una queratitis parenquimatosa anterior.

La *marcha* de la queratitis parenquimatosa es siempre lenta. Los síntomas inflamatorios aumentan durante uno ó dos meses, hasta el momento en que la afección se encuentra en su apogeo. Entonces los síntomas irritativos se calman muy rápidamente y, desde luego, al alterarse la córnea hace rápidos progresos. Sin embargo, después, son mucho más lentos estos progresos. El centro de la córnea, principalmente, queda durante mucho tiempo alterado, de modo que la vista no se rehabilita sino más tarde. Antes de que la córnea haya adquirido

de nuevo su transparencia, en cuanto la gravedad de la afección lo permite, pasa medio año, uno y aun más.

La marcha no es en todos los casos como acabamos de describir. Hay muchos que son menos graves, en los cuales las cosas no van tan lejos, y, por consiguiente, terminan en menos tiempo. De este modo puede lograrse que no se formen más que algunas manchas, que desaparecen en seguida gradualmente sin que se manifiesten síntomas inflamatorios violentos. Cuando la alteración de transparencia se declara desde luego sobre el borde de la córnea, queda siempre localizada en el segmento donde ha comenzado. Si en este caso la opacidad se aproxima algo al centro, no alcanza más que un sector, pero no invade toda la córnea. En cambio se encuentran — rara vez por fortuna— casos muy graves que ocasionan opacidades que no desaparecen nunca. Por otra parte, la infiltración inflamatoria puede terminar en el reblandecimiento de la córnea que cede á la presión intraocular y da lugar á una queratectasia. En este caso también la córnea queda bastante opaca. Los casos peores son aquellos que, por la retracción ulterior del exudado, terminan por el aplanamiento y opacidad muy densa de la córnea, que adquiere un aspecto tendinoso. Entonces la agudeza visual está muy reducida ó abolida por completo.

Como la densidad y extensión de la infiltración, la *vascularización* está sujeta á numerosas diferencias. Muchas veces la córnea está de tal modo vascularizada, que tiene el aspecto de una materia roja. Otras veces, al contrario, no contiene apenas vasos y parece un vidrio mate. Entre estos dos extremos se encuentran muchos casos, en que los vasos no se desarrollan sino sobre algunos puntos del borde de la córnea, de suerte que un sector solamente de ella parece rojo, ó que no pueden descubrirse sino algunos manojos vasculares aislados. De esta manera, según el número y la disposición de los vasos, pueden distinguirse dos formas: una vascular y otra avascular. Conviene consignar, sin embargo, que á la lámpara, aun en esta última forma, puede, por lo general, demostrarse la presencia de algunos vasos.

Cuando se considera cuánto difieren entre sí los diversos casos, tanto desde el punto de vista de la opacidad, como desde el de la vascularización, se comprende que la queratitis parenquimatosa presente un cuadro sintomático muy variable y frecuentemente, para el principiante, de muy difícil diagnóstico. No obstante, muchas veces podrá establecerse con certidumbre, cuando se atiene el médico á los síntomas comunes á todos los casos; tales son: el asiento profundo de la opacidad y de los vasos; los progresos típicos de la infiltración hasta cierto grado que, generalmente, se eleva bastante, y, en fin, la falta de supuración, de modo que *jamás* se desarrollan *úlceras*.

La queratitis parenquimatosa va acompañada de síntomas infla-

matorios, tales como dolores, fotofobia y lagrimeo. Estos síntomas son, ya moderados, ya violentos. En general, puede decirse que son tanto más fuertes, cuanto más acentuada es la vascularización que acompaña á la queratitis. Además, esta afección está casi constantemente complicada de inflamación del *tractus uveal*. En los casos más leves, no hay más que hiperhemia del iris, que se reconoce porque, bajo la influencia de la atropina, la dilatación de la pupila es nula ó muy poco pronunciada. En los casos graves, al contrario, hay iritis, que puede producir sinequias posteriores, precipitaciones sobre la pared posterior de la córnea, la seclusión y la oclusión de la pupila. En los casos singularmente malignos se declara una iridociclitis plástica que termina entonces por el aplanamiento de la córnea y aun por la atrofia del bulbo.

La queratitis parenquimatosa afecta generalmente ambos ojos, con más frecuencia de un modo sucesivo que de una manera simultánea. Á veces también, entre la enfermedad de cada ojo, transcurre un intervalo de muchos años. La queratitis parenquimatosa recidiva, pero rara vez.

Según lo que acaba de exponerse, el *pronóstico* de la afección, en lo que concierne á la duración de la enfermedad. es desfavorable. En efecto; puede durar meses y aun años, sobre todo cuando afecta sucesivamente ambos ojos. En cambio, desde el punto de vista de la terminación es favorable, puesto que, en la mayoría de los casos, la agudeza visual queda en buen estado, ó por lo menos suficiente. El médico debe insistir sobre la perspectiva del restablecimiento de esta función para sostener el ánimo del paciente que, en razón de la marcha insidiosa de la enfermedad, pierde la esperanza de ver restablecida su vista.

Etiología. — La queratitis parenquimatosa es una enfermedad de la juventud, puesto que en general se presenta entre los seis y los veinte años. Sólo excepcionalmente aparece antes ó después de estas edades (alguna vez se observa después de los treinta años). El sexo femenino la padece con más frecuencia que el masculino. La causa ordinaria de la enfermedad es la sífilis, y en particular la de carácter hereditario. La prueba directa de la existencia de la sífilis hereditaria por la anamnesia, es decir, por confesión del padre ó de la madre del niño, se obtiene difícilmente; no obstante, no es necesario en la mayor parte de los casos, puesto que la sífilis hereditaria se reconoce muchas veces por una serie de síntomas propios. En cuanto sea posible debe renunciarse á interpelar á los parientes acerca de este asunto, que siempre resulta para ellos molesto considerarse como causa inmediata de la enfermedad de sus hijos. Empero es indispensable informarse por el interrogatorio acerca de la mortalidad de los niños en la familia (la mor-

talidad de los niños de padres sifilíticos es, por término medio, de 50 por 100), preguntando si hubo abortos, y sobre todo, si los fetos estaban muertos y macerados, etc.

Los síntomas de la *sífilis hereditaria* que los enfermos atacados de queratitis parenquimatosa presentan son los siguientes:

1.º La forma característica de la cara y del cráneo. La mandíbula superior está notablemente aplanada, el dorso de la nariz deprimido y muchas veces aplastado. No es raro que haya ozena ó blenorrea del saco lagrimal á causa de las alteraciones de la nariz. Los senos frontales son muy prominentes. La inteligencia de estas personas no es generalmente normal: es, ora precoz, ora tardia.

2.º Los dientes incisivos tienen una forma anormal (*Hutchinson*): en vez de terminar en una línea recta acaban formando una escotadura semilunar. Esta modificación se encuentra sólo en los dientes de la segunda dentición, y sobre todo, sobre los incisivos medios superiores. Muchas veces estos dientes son, ó demasiados pequeños, ó faltan por completo.

3.º En las comisuras bucales se encuentran cicatrices finas y lineales, señales de anteriores grietas. Del mismo modo las cicatrices en la boca y la faringe (sobre todo en el paladar y velo del paladar) atestiguan la existencia anterior de úlceras sifilíticas.

4.º Se encuentran, principalmente en el cuello, numerosos ganglios linfáticos infartados. Son pequeños, duros, indolentes, sin tendencia á la ulceración, caracteres todos que los distinguen de las glándulas gruesas, blandas y que sufren fácilmente la degeneración caseosa en los individuos escrofulosos.

5.º En los huesos largos se forman abultamientos periósticos (tofos) que son duros y poco ó nada dolorosos. Se los encuentra más fácil y frecuentemente en la cresta de la tibia.

6.º Muchas veces hay cierta dureza de oído que, en el momento de aparecer la queratitis, puede llegar hasta la sordera completa.

Importa buscar todos estos síntomas porque uno solo es insuficiente para demostrar la sífilis hereditaria; pero sería una ilusión pretender hallar en un mismo individuo todas estas alteraciones perfectamente establecidas. Cuanto más cuidado se pone en el examen, más fácilmente se llegan á descubrir estos síntomas, de modo que se adquiere el convencimiento de que la inmensa mayoría de los casos de queratitis parenquimatosa deben atribuirse á la sífilis hereditaria. En algunos muy raros se ha observado la misma queratitis en la sífilis adquirida. Algunos casos aislados tienen por causa la escrofulosis, en tanto que en otros no puede encontrarse la causa positiva de donde nace la enfermedad.

Tratamiento. — El tratamiento *local,* durante el período regresivo, consiste en combatir la inflamación, protegiendo el ojo contra la luz é instilando atropina; ésta con el objeto de preservar al ojo de las complicaciones que pudiesen sobrevenir por parte del iris. Las compresas de agua caliente moderan muchas veces los síntomas irritativos y aceleran algo la marcha de la enfermedad. En el período regresivo, se trata sobre todo de obtener la aclaración de la córnea tan completa como sea posible. Con este objeto se recurre á medios excitantes bien conocidos, tales como los calomelanos, el láudano, la pomada de precipitado amarillo, los vapores de agua caliente, etc., etc. (véase pág. 184). No deben prescribirse estos medios sino cuando, después de prudentes ensayos, se ha comprobado que el ojo los tolera bien, es decir, que no provocan una nueva y más fuerte irritación en este órgano. Conviene aconsejar que se continúe durante mucho tiempo la aplicación de estos medios — meses y años — haciéndoles alternar con frecuencia. Si hay peligro de ectasia de la córnea, es necesario prevenirla por el vendaje compresivo, que puede combinarse, si fuere preciso, con las punciones repetidas.

El tratamiento *general* debe dirigirse contra la sífilis hereditaria, en caso que ésta exista. El tratamiento mercurial, que tan grandes servicios presta en los casos de sífilis adquirida, es aquí habitualmente menos activo. Como, además, este es un método de tratamiento muy activo, no se le recomienda más que en los casos graves. En los adultos se prefieren las fricciones; en los niños, por el contrario, se administra el sublimado al interior (se dan píldoras de 1 miligramo y se empieza por una al día, aumentando gradualmente la dosis hasta seis y diez, según la edad del niño). Además, conviene fijar la atención sobre los cuidados de la boca, para evitar la salivación. En los casos más leves de queratitis parenquimatosa, se prefiere al tratamiento mercurial el tratamiento reconstituyente, asociándole al mismo tiempo medicamentos á base de iodo (aceite de hígado de bacalao con iodo, ioduro de hierro, aguas minerales iodadas, éstas como tratamiento consecutivo sobre todo). Pero preciso es confesar que el tratamiento de esta afección es en general poco eficaz. En muchos casos, la marcha de la queratitis parenquimatosa es muy distinta, según se la trate con todos los cuidados apetecibles ó que no se instituya ningún tratamiento. No es raro ver que la afección ataca á un ojo en tanto que el primeramente enfermo se halla en pleno tratamiento, sin que haya modo de impedir que la alteración de transparencia invada gradualmente toda la córnea. La principal ventaja que se logra del tratamiento es combatir las complicaciones por parte de la úvea y obtener una aclaración más rápida y más completa de la córnea.

Hasta ahora no ha sido posible, sino en muy limitado número de

casos, examinar anatómicamente un ojo afectado de queratitis parenquimatosa. Este examen demuestra que, entonces, la córnea presenta una infiltración densa de sus capas posteriores, de tal manera que se diría que están transformadas en una especie de tejido granuloso (*figura 37, i*). Además, en las capas medias y posteriores se observa la sección transversal de gran número de vasos sanguíneos (*fig. 37, g*). Del

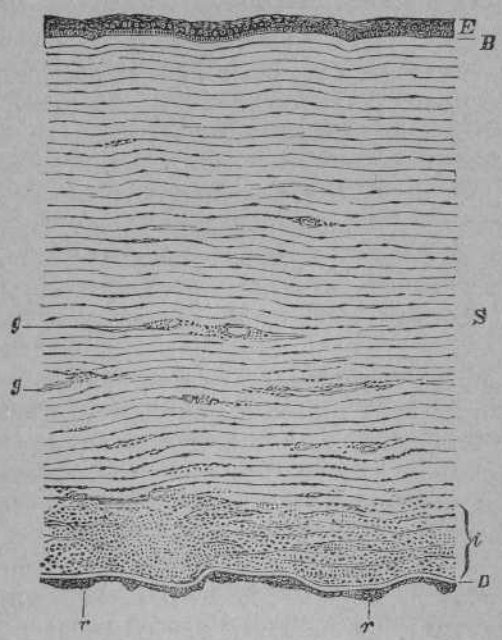

FIGURA 37. — *Corte de una córnea atacada de queratitis parenquimatosa.* Aumento 100/1. Según una preparación del *Dr. Nordenson.* — El estroma córneo *S* presenta una infiltración, que comienza en las capas medias y aumenta á medida que va más atrás, hasta el punto de que las capas más profundas *i* han tomado el aspecto de un tejido de granulación. Á consecuencia de la densificación irregular de estas capas, la membrana de *Descemet D* presenta ondulaciones; contra su endotelio se han depositado por placas pequeñas grupos de células redondas *r*. En las capas medias y profundas de la córnea se ven los cortes longitudinales y perpendiculares de los vasos sanguíneos de neoformación *g, g,* en tanto que las capas anteriores, la membrana de *Bowmann B* y el epitelio *E* están normales.

borde de la córnea se propaga la infiltración sobre el ligamento pectíneo, el iris y el cuerpo ciliar. Una vez (en un joven de catorce años) encontré estas partes sembradas de numerosos nódulos celulares que tenían cierta semejanza con las concreciones tuberculosas, sin haber podido comprobar ni bacilos tuberculosos, ni otros micro-organismos.

Conforme á lo que los síntomas, tanto anatómicos como clínicos,

indican, se ve que la queratitis parenquimatosa reside en las capas posteriores de la córnea, que según la embriología deben atribuirse á la úvea (véase pág. 155). Por este motivo *Stellwag* dió á esta afección el nombre de uveítis anterior. No sorprende, pues, que la úvea propiamente dicha sea invadida siempre de una manera simultánea. Pero su participación en la inflamación no es siempre igualmente acentuada. Lo que no falta jamás son finas precipitaciones que, por un atento examen por medio de la lámpara, se descubren hacia la época en que comienza á aclararse la opacidad. En seguida lo más frecuente son las sinequias posteriores y los focos de coroiditis. Por el contrario, el hipopión es extraordinariamente raro. Muchas veces la participación de la úvea es tan ligera que, clínicamente, es imposible observarla. Otras, por el contrario, comparada con el proceso de la córnea, es de tal modo evidente, que más bien se trata de una iridociclitis en que toma parte la córnea por la presencia de algunas manchas en sus capas profundas. Entre la queratitis parenquimatosa típica y la iridociclitis sifilítica hereditaria, se observa una serie continua de formas intermedias.

Entre las frecuentes variedades de cuadros clínicos que presenta la queratitis parenquimatosa, las principales son las siguientes:

En la que empieza por la formación de manchas en el centro de la córnea, no es raro que, á cierta distancia del centro, las manchas pequeñas sean más numerosas y formen allí una especie de anillo muy opaco, visible bajo la forma de un círculo gris, cuando las diferentes manchas son ya confluentes (por esto *Vossius* la dió el nombre especial de queratitis anular central). Hay analogía entre esta forma y las en que las partes centrales de la córnea, muy alteradas por la confluencia de las manchas, forman un disco blanco bastante bien limitado por las partes periféricas más transparentes de ella. He visto muchos casos en que, después de aclararse las partes periféricas, persistía la opacidad central para siempre y formaba en el centro de la córnea una mancha blanca, densa, muy circunscrita, absolutamente como si la hubiese precedido una úlcera profunda. Algunas veces la infiltración se distribuye de manera que la opacidad más densa ocupa la parte inferior de la córnea, como si los productos inflamatorios se hubiesen depositado por la influencia de la gravedad. Entonces la opacidad está limitada hacia arriba por una línea convexa, ó bien afecta la forma de un triángulo cuya base corresponde al borde de la córnea, en tanto que el vértice se dirige hacia arriba. La opacidad que entonces resulta presenta la mayor analogía con las manchas triangulares que, después de una iridociclitis, quedan en la parte inferior de la córnea cuando durante mucho tiempo ha estado depositado un exudado en la cámara anterior en contacto con la cara

posterior de la córnea. En la iridociclitis consecutiva á la sífilis adquirida, no es raro que se vean aparecer pequeñas manchas aisladas y grises en las capas medias y profundas de esta membrana. Estos casos se han descrito con el nombre de queratitis sifilítica punteada por *Mauthner, Hock, Purtscher* y otros. Esta última se distingue de la queratitis punteada superficial (pág. 210), no sólo por su etiología, sino también por el asiento profundo de las manchas; por este motivo podría llamársela *queratitis punteada profunda.*

Por regla general, en la queratitis parenquimatosa los vasos ocupan las capas profundas. Sin embargo, sucede muchas veces que — sobre todo por medio de la lámpara — se observan vasos aislados que visiblemente proceden de la red pericórnea ó de un grueso vaso de la conjuntiva, y que, por consiguiente, están superficialmente situados en la córnea. Todos los vasos se dirigen hacia el centro de ésta, pero generalmente sin alcanzarle, de modo que en este punto queda un espacio circular, del tamaño de un grano de mijo ó más, privado de vasos. Las partes vascularizadas de la córnea parecen rojas, y si los vasos son numerosos, estas partes se elevan por encima del nivel del centro de la córnea donde los vasos faltan. El centro, deprimido en este caso, parece gris ó gris-amarillento por la violencia de la infiltración. No conviene, pues, dejarse engañar y tomar el punto gris deprimido por una úlcera, porque generalmente la queratitis parenquimatosa no termina de este modo. Se encuentran, sin embargo, raras excepciones á esta regla; yo mismo he visto dos casos en que la queratitis acabó por perforar el centro de la córnea.

En la queratitis parenquimatosa se encuentra muchas veces más honda la cámara anterior, lo cual no debe atribuirse á una ectasia de la córnea, que rara vez se observa. Ordinariamente se trata más bien de un retroceso del iris por el humor acuoso, producido en mayor cantidad á consecuencia de la irritación inflamatoria de este órgano. En parte también, á causa de esta irritación, mientras dura la queratitis parenquimatosa, es debido el que no se obtenga ninguna dilatación pupilar por el uso de la atropina. Sin embargo, para explicar este hecho no debe perderse de vista otra consideración, y es que la atropina no penetra en la misma proporción á través de una córnea inflamada que á través de una sana, de modo que generalmente el medicamento no llega en cantidad suficiente al humor acuoso.

La presión intraocular sufre con frecuencia modificaciones en la queratitis parenquimatosa. Muchas veces hay disminución, de suerte que el ojo parece más blando, sin que por esto deba pensarse en una atrofia bulbar incipiente. Al contrario, en casos raros, se observa un aumento de la presión intraocular, á veces también muchos años después de la desaparición de la inflamación. Yo mismo la he encontrado

en los casos en que no quedó ninguna ectasia córnea. Quizás el aumento de la presión intraocular era debido á la coroiditis que acompaña á muchos, si no á la mayoría de los casos de queratitis parenquimatosa. Esta coroiditis se localiza en el segmento anterior de la coroides (coroiditis anterior) que está cubierta de numerosas manchas; en la mayor parte de los casos son negras. Sin duda se contaría esta coroiditis en el número de los fenómenos concomitantes más frecuentes de la queratitis parenquimatosa, si durante la inflamación las alteraciones de transparencia de la córnea no impidiesen el examen oftalmoscópico, y al mismo tiempo la comprobación de la existencia de la coroiditis. No puede practicarse este examen sino cuando, habiendo desaparecido la inflamación, la córnea se hace transparente. Con frecuencia se recurre á demostrar la existencia de la coroiditis periférica en el otro ojo, aunque todavía no haya sido invadido por la inflamación. Una complicación más tardía y más rara de la queratitis parenquimatosa es la escleritis difusa del contorno de la córnea. Esta complicación puede dar lugar después á ectasias de la esclerótica.

La marcha típica de la queratitis parenquimatosa y la participación de ambos ojos en la flegmasía han hecho que, desde hace ya mucho tiempo, se la haya atribuído á una causa constitucional. Por esta razón *Makenzie* ha descrito muy bien esta enfermedad con el nombre de *corneítis escrofulosa*. Al mismo tiempo dió á conocer cierto número de síntomas concomitantes que consideraba como signos de la escrofulosis. Á *Hutchinson* corresponde el mérito de haber completado la sintomatología y demostrado al mismo tiempo que no pertenece á la diátesis escrofulosa, sino más bien á la sífilis hereditaria. Después de mucho tiempo se hizo camino esta nueva opinión. Muchos autores no consideraban desde luego este origen como verdadero sino para cierto número de casos determinados, y admitían, según esto, dos formas de queratitis parenquimatosa, que designaban con el nombre de queratitis escrofulosa y queratitis sifilítica. Según *Arlt*, la primera se distinguiría por un abundante desarrollo de vasos, mientras que en la forma sifilítica éstos son raros ó faltan por completo; pero aquí la participación del iris en la inflamación sería más activa. Sin embargo, á medida que se estudian mas íntimamente los síntomas de la sífilis hereditaria, se llega mucho mejor al convencimiento de que, en la inmensa mayoría de los casos, ésta constituye el origen de la afección bajo cualquiera forma en que la queratitis parenquimatosa se presente. Corresponde á los fenómenos más tardíos de la sífilis hereditaria, de modo que conviene considerarla como uno de los síntomas más graves y frecuentes de la sífilis hereditaria tardía.

La observación siguiente puede servir para demostrar cómo se llega, estudiando todos los síntomas, á fundar el diagnóstico de la sífi-

lis hereditaria: una niña de doce años, atacada de queratitis parenquimatosa, fué conducida por su madre á la clínica de mi cargo. La mujer declara que ni ella ni su marido han padecido nunca sífilis. Reconoce solamente que tuvo una vida irregular. Refiere además que, durante su primer matrimonio, estuvo embarazada diez veces. Los cuatro primeros embarazos le dieron cuatro hijos sanos (de los cuales el mayor tiene veintidós años). El quinto murió al año; durante el sexto embarazo abortó; el séptimo es la niña que presenta en mi clínica; el octavo murió á los diez y nueve meses de edad; el noveno vive, pero está enfermo; en fin, el décimo sucumbió al cabo de seis semanas. Entonces el marido murió por accidente. La mujer contrajo segundas nupcias y ha tenido durante este matrimonio dos niños perfectamente sanos. La niña que he visto en mi clínica era sorda y tenía, además de la queratitis parenquimatosa, la forma característica del cráneo de los niños sifilíticos. Los dientes tenían la forma descrita por *Hutchinson,* y en el cuello podían percibirse numerosos ganglios linfáticos infartados. Hice que se me presentara también la hermana mas joven (es decir, la novena). Ésta, muy delicada, aunque no completamente sorda, tiene, sin embargo, el oído muy duro, la forma característica del cráneo, los ganglios linfáticos infartados, y los dientes (que son todavía los de leche) notablemente pequeños y muy separados. Los ojos parecen exteriormente sanos, pero el oftalmoscopio deja ver en la periferia del fondo del ojo manchas negras sobre la coroides. La interpretación de la historia de esta enferma es, sin duda, la siguiente: el primer marido adquirió la sífilis después del cuarto embarazo de su mujer. Por esto los cuatro hijos primeros gozan buena salud, en tanto que de los seis siguientes sólo viven dos, y ambos enfermos, presentando signos evidentes de sífilis hereditaria. Los embarazos que tuvo durante el segundo matrimonio, en que el marido estaba sano, han dado también hijos sanos.

De esta historia resulta que el examen de los hermanos y hermanas de los enfermitos podrá servir para ilustrar al médico, puesto que también se encuentran en ellos síntomas de sífilis hereditaria que servirán para establecer mejor el diagnóstico. No es raro que dos y aun tres de los hermanos y hermanas sean atacados de queratitis parenquimatosa.

4.° *Queratitis profunda* (1).

§ 44. Muy lentamente se desarrolla en la córnea, y de ordinario en su centro, una opacidad gris, que tiene su asiento en las capas medias y profundas y al nivel de la cual la superficie córnea aparece mate, punteada, pero no deprimida. Á simple vista observada, esta opacidad parece uniformemente gris, mientras que, examinada á la lámpara, se distinguen manchas y puntos aislados ó estrías que se entrecruzan unas con otras. Cuando después de cierto tiempo (después de algunas semanas), la alteración de la córnea ha llegado á su apogeo, desaparece muy lentamente, sin dejar ulceración. La vascularización es muy poco acentuada ó falta por completo. Los fenómenos irritativos concomitantes son, ya moderados, ya bastante violentos. El iris no participa con frecuencia de la inflamación, sino con cierto grado de hiperhemia. La duración de la enfermedad se prolonga durante cuatro á ocho semanas y aun más. En los casos leves termina quedando la córnea en estado normal, en tanto que, en los casos graves, las alteraciones difusas persisten siempre en el centro de este órgano.

Las causas conocidas de la queratitis profunda son: 1.ª, un elemento reumático, resultante de un enfriamiento ó de un reumatismo anterior. *Arlt* ha designado estos casos con el nombre de queratitis reumática. Van comúnmente acompañados de violentos fenómenos irritativos, sobre todo de fuertes dolores y fotofobia; 2.ª, la fiebre intermitente, en su forma crónica, como por ejemplo la caquexia palúdica, que á veces produce como consecuencia una queratitis profunda que se distingue por la insignificancia de los fenómenos irritativos, así como por su marcha extraordinariamente lenta; 3.ª, á consecuencia de traumatismos, sobre todo de contusiones, se desarrolla frecuentemente una queratitis profunda que se caracteriza por una marcha relativamente rápida, y aclaración de la córnea en poco tiempo. Muy frecuentemente la causa de la queratitis profunda de la córnea es desconocida.

El tratamiento local consiste en la aplicación del vendaje ó en llevar lentes protectores; el uso de la atropina y de compresas calientes, éstas sólo en el caso de que sean bien toleradas. Cuando desaparecen los fenómenos inflamatorios, se recomiendan los medicamentos excitantes con el objeto de aclarar la córnea.

El tratamiento general depende de la causa á que pueda atribuirse la queratitis.

---

(1) Sinónimos: infiltración córnea parenquimatosa central, queratitis parenquimatosa circunscrita.

5.º *Queratitis esclerosante.*

La queratitis esclerosante constituye una complicación de la escleritis (véase § 53). Cuando un brote de escleritis tiene su asiento cerca del borde de la córnea, las partes inmediatas á ésta llegan á ponerse opacas, y la opacidad se asienta en las capas profundas. Tiene una forma casi triangular cuya base se encuentra sobre el borde de la córnea y cuyo vértice redondeado se dirige hacia el centro, perdiéndose insensiblemente en la córnea transparente. La opacidad representa, pues, un sector de la córnea cuya base corresponde al brote de escleritis. Los puntos alterados tienen un color gris ó gris amarillento, y ganan poco á poco en intensidad hasta que la córnea llega á estar completamente opaca en el sitio en cuestión. La superficie de la córnea aparece punteada al nivel de la opacidad, pero no deprimida. La vascularización falta ó es poco intensa, y, en este último caso, se encuentra en las capas profundas de la córnea. Desde que la opacidad adquiere su máximum de intensidad, entra poco á poco en el período de regresión sin que jamás sobrevenga una úlcera.

La aclaración tiene lugar empezando por el borde menos alterado de la opacidad y al nivel del ángulo opaco dirigido hacia el centro de la córnea. La mayor parte de la opacidad persiste siempre, y se pone por último de un color blanco azulado, como la esclerótica inmediata en la cual se pierde insensiblemente. De donde resulta que al nivel de la opacidad la esclerótica parece que avanza sobre el dominio de la córnea, de donde viene el nombre de queratitis esclerosante que se le ha dado (*v. Graefe*). Los fenómenos irritativos que acompañan á esta queratitis son provocados mucho menos por la queratitis misma que por la escleritis y por la inflamación de la úvea de quien depende. La escleritis, que ataca sucesivamente las diferentes partes del contorno de la córnea, va cada vez seguida de la queratitis correspondiente, de suerte que después de cierta duración de la enfermedad, se ve poco á poco que aparecen las opacidades sobre diferentes puntos de la periferia de esta membrana. Estas opacidades triangulares se asientan por su base sobre el borde, y por su vértice convergen hacia el centro de la córnea. En los casos graves, toda la periferia de la córnea se esclerosa, de modo que no queda transparente sino una pequeña parte de su centro.

El tratamiento es, en definitiva, el de la escleritis.

6.° *Queratitis tomando como punto de partida la pared posterior de la córnea.*

Cuando la cara posterior de la córnea no está bañada, como en el estado normal, por el humor acuoso, sino que un exudado ó tejido viene á adosarse allí, entonces la córnea se altera en su transparencia; sólo que para que esto suceda, debe permanecer mucho tiempo el exudado. Por esto no se ve sobrevenir en general este trastorno con motivo de un hipopión ordinario, que desaparece muy rápidamente, en tanto que se le observa en el caso en que existe el exudado más sólido y de color grisáceo, como se presenta en la cámara anterior con motivo de una iridociclitis escrofulosa ó sifilítica. De ordinario los precipitados muy extensos dejan también detrás de sí, cuando subsisten mucho tiempo, manchas grises en la córnea. Además de estos exudados, los tejidos adosados á la cara posterior de la córnea dan también lugar á una queratitis análoga. Así se la ve aparecer cuando el iris está empujado hacia delante, cuando hay quistes del iris ú otros tumores iridianos que tocan la córnea, en fin, cuando el cristalino está luxado en la cámara anterior. La opacidad corresponde al punto del contacto, de donde se deduce que, dependiendo de un exudado, ocupa con frecuencia la parte más declive de la córnea, cuya superficie es mate en este punto, y á veces ligeramente desigual, como gelatinosa.

La opacidad es de color gris, y cuando persiste mucho tiempo, llega á ser medianamente intensa y aparece sembrada de vasos que se encuentran en las capas profundas de la córnea. La opacidad no desaparece por completo aun cuando se aleje la causa productora. Es necesario, sin duda, atribuir la aparición de la queratitis al roce que sobre la córnea ejerce el cuerpo extraño modificando el endotelio de la membrana de *Descemet*. Es la única que, según las experiencias de *Leber*, preserva á la córnea de la imbibición por el humor acuoso. Si el endotelio se altera, el humor acuoso puede penetrar en el tejido de la córnea y alterar su transparencia.

Las formas bajo las cuales se presentan las queratitis no supurativas son muy numerosas. Sólo cierto número puede colocarse bajo una forma tipo, como acaba de hacerse en las líneas que preceden. Otras muchas, bajo formas á veces absolutamente características, se presentan muy rara vez á la observación para que pueda hacerse de ellas una descripción típica. Hasta ahora, ninguno de estos casos debe considerarse como fortuito. Algunas formas se presentan con mayor frecuencia que otras, y pueden agregarse á las que dejamos apuntadas más arriba.

7.° *Queratitis estriada traumática.*

Se la observa después de las incisiones de la córnea, sobre todo después de la operación de la catarata. En las primeras veinticuatro horas que siguen á la operación, aparecen en la córnea estrías grises que, partiendo de la herida, se extienden hasta el borde opuesto de la córnea y son siempre perpendiculares á la dirección de la incisión. Estas estrías se presentan principalmente en los casos en que, por ejemplo, la expulsión del cristalino ha sido difícil y donde los labios de la herida han sufrido alguna contusión. Desaparecen con frecuencia en los primeros ocho días ó después de muchas semanas cuando son muy pronunciadas. Esta queratitis no produce fenómenos irritativos, ni entorpece en nada la cicatrización. Debe deducirse que aquí no se trata de una verdadera inflamación. En efecto; las investigaciones anatómicas han demostrado que, en este caso, toda infiltración celulosa falta y que no existe, por el contrario, sino una simple dilatación de los espacios linfáticos llenos de serosidad (*Becker*, *Laqueur*, *Recklinghausen*). Esta serosidad, dotada de un poder refringente muy distinto del de la córnea, hace que ésta parezca alterada en su transparencia. Las estrías corresponden á la disposición propia de los espacios linfáticos que siguen la dirección de las fibrillas córneas. Estrías análogas de la córnea se observan también á veces en ciertos casos de desprendimiento, tratados por el vendaje compresivo. Repentinamente se reblandece el ojo, la cámara anterior se hunde de una manera sorprendente, y en la córnea aparecen finas estrías de color gris que se entrecruzan frecuentemente en distintas direcciones, de modo que dan á la opacidad el aspecto del papel de seda arrugado. Es probable que los pliegues de la córnea desempeñen algún papel en este caso.

8.° *La queratitis profunda en la iridociclitis.*

En toda iridociclitis intensa, la córnea está ligeramente mate y no completamente clara. Sin embargo, en cierto número de iridociclitis graves, la córnea participa de una manera más evidente todavía de la inflamación. En efecto; en las capas profundas de la córnea se presenta una infiltración de color gris, que después se torna amarillenta. Al nivel de esta infiltración la córnea se vasculariza ulteriormente y la infiltración desaparece, pero persiste siempre una opacidad, en los casos graves, con aplanamiento de toda la córnea. En estos casos, la vista está perdida ó casi perdida, no sólo á consecuencia de las alteraciones de la córnea, sino principalmente por los productos de la iridocicli-

tis. Estos casos, por lo demás raros, no deben confundirse con la queratitis parenquimatosa con participación activa de la úvea.

9.° *Las infiltraciones escrofulosas profundas*

que, bajo la forma de opacidades extensas y grises, después amarillas, se presentan en las capas medias y profundas de la córnea, con motivo de la conjuntivitis linfática. Estas infiltraciones pueden terminar por supuración ó por reabsorción, y entonces la córnea se torna de nuevo transparente, á veces de una manera excesivamente rápida (véase, para más detalles, *Conjuntivitis linfática*, pág. 106).

10. *La queratitis marginal.*

Esta rara afección ataca con más frecuencia á las personas de edad; es la mayor parte de las veces unilateral, rara vez bilateral. Bajo el desarrollo de síntomas irritativos moderados, se presenta sobre el borde de la córnea una opacidad gris, después gris amarillenta ó también amarillo de pus, que toca inmediatamente la esclerótica y que se extiende próximamente á dos milímetros sobre la córnea transparente. Esta zona de alteración periférica comprende con frecuencia el tercio ó la mitad de la circunferencia de la córnea (hacia arriba generalmente), rara vez la circunferencia entera. Al nivel de la opacidad, la superficie de la córnea está un poco mate, pero no se comprueba ninguna pérdida de sustancia, ni de erosión epitelial. Bien pronto avanza el limbo y cubre con sus vasos la alteración de transparencia. En una ó dos semanas desaparecen los fenómenos irritativos, mientras que la infiltración marginal se torna en una opacidad gris permanente de la córnea. Esta opacidad tiene mucha semejanza con el arco senil, pero se distingue, sin embargo, de éste en que no está separada del borde de la esclerótica por una zona transparente, sino que se confunde con ella sin límites bien marcados. Esta queratitis no va acompañada de iritis, ni va seguida de úlcera de la córnea; sólo dos veces he podido observar una pequeña úlcera superficial sobre esta membrana. Por la situación marginal de la opacidad, esta queratitis no ofrece peligro para la vista. En ningún Tratado he hallado la descripción de esta queratitis, excepto en el *Manual* de *Arlt*, que la describe como perteneciendo á la esclerosante, aunque jamás he encontrado síntomas de escleritis coexistiendo con esta inflamación de la córnea.

II. — Heridas de la córnea

§ 45. 1.º *Cuerpos extraños en la córnea.* — La introducción de pequeños cuerpos extraños en las capas más superficiales de la córnea debe contarse entre los accidentes más frecuentes. Los que con mayor facilidad se encuentran en la córnea son pequeños fragmentos de hierro, sobre todo en los obreros que á cierta clase de trabajos se dedican, tales como cerrajeros, herreros, torneros de hierro, etc., etc. Estas partículas tienen el aspecto del hierro metálico, pero aparecen de un color moreno oscuro ó negro. Las partículas de hierro, sobre todo las que se desprenden por ejemplo al golpe del martillo, se inflaman y saltan bajo la forma de chispas. Además, estas partículas se oxidan y llegan á formar un oxídulo de hierro, y bajo esta forma es como se las encuentra en la córnea. En los casos en que el fragmento de hierro queda fijo en esta membrana, se rodea bien pronto de un anillo de color oscuro, porque las partes inmediatamente limítrofes á ella se impregnan de este óxido y adquieren de este modo un color oscuro. También se hallan con frecuencia fragmentos de carbón, por ejemplo en los fogoneros, ó después de un viaje en camino de hierro, ó fragmentos de piedra en los talleres destinados á esta clase de trabajos, los cascadores de piedras, etc., etc.

Los cuerpos extraños introducidos en la córnea deben separarse tan pronto como sea posible. Si están situados superficialmente, se logra extraerlos con facilidad con un instrumento apropiado. Á este efecto, se hace uso de una aguja especial, alargada en su extremidad, ó de un instrumento que tiene la forma de una pequeña tijera hueca; á falta de instrumento apropiado puede utilizarse una aguja de coser bien afilada ó la punta de una tijera muy fina, desplegando naturalmente toda la prudencia indispensable. Es muy ventajoso insensibilizar previamente la córnea, instilando algunas gotas de una disolución de cocaína al 5 por 100. Cuando se trata de fragmentos de hierro, además del cuerpo extraño, conviene separar también por el raspado el anillo circundante del tejido de la córnea teñido de color oscuro.

Si el cuerpo extraño no se extrae oportunamente, se elimina por supuración. En todo el contorno del cuerpo extraño se produce una infiltración inflamatoria que le rodea bajo el aspecto de un anillo gris. Después el tejido de la córnea se destruye, el cuerpo extraño queda entonces libre y se cae por último. La úlcera que resulta se limpia generalmente con rapidez y se cicatriza dejando en la córnea una ligera opacidad. Este proceso de eliminación va acompañado de fenómenos irritativos violentos, sobre todo de hiperhemia ó también de inflamación del iris, y se traduce por la formación de un hipopión y de si-

nequias. Sólo cuando se trata de granos de polvo ó de cal se observa que, sin provocar inflamación, pueden estos cuerpos extraños permanecer en la córnea y enquistarse allí definitivamente.

Casos más raros, pero también más serios, son aquellos en que un pequeño cuerpo extraño ha penetrado en las capas profundas de la córnea. Entonces es necesario recurrir con frecuencia á la extracción del cuerpo extraño, incindiendo las láminas de la córnea que le cubren, á fin de poderle coger con una pinza. Si la punta del cuerpo extraño llega hasta la cámara anterior, se corre el riesgo de que al intentar cogerle se le empuje más adelante, y que la punta hiera la cápsula del cristalino. En tal caso, está indicado abrir primero la córnea en su periferia, introducir un instrumento en la cámara anterior, y empujar de este modo el cuerpo extraño de atrás adelante con el objeto de asirle y extraerle.

2.º *Soluciones de continuidad de la córnea.* — Las lesiones superficiales de la córnea que determinan una simple pérdida de sustancia del revestimiento epitelial se designan con el nombre de *erosiones:* pertenecen á las lesiones más frecuentes, y resultan de un arañazo con la uña, con una toalla áspera, una hoja rígida, ó una pequeña rama, etcétera, etc. Las lesiones de este género van ordinariamente acompañadas de fenómenos inflamatorios medianamente violentos, tales como fotofobia, lagrimeo y sobre todo dolores agudos. Al examen del ojo se observa, al lado de la inyección ciliar, una pérdida de sustancia del epitelio cuyo fondo es perfectamente transparente; así que sólo limpiando la córnea es como puede describirse esta pérdida de sustancia. La curación tiene lugar con frecuencia al cabo de algunos días por regeneración del epitelio, procediendo del borde de la pérdida epitelial hacia el centro, y no queda opacidad permanente. Estas erosiones traumáticas no tienen verdadera importancia sino porque no es raro que sean origen de una úlcera ó de un absceso, cuando por ejemplo han tenido ocasión de infectarse. Esto es lo que sucede cuando existe una afección de la conjuntiva con secreción anormal ó una blenorrea del saco lagrimal.

Una cosa notable es que á veces se observan *recidivas* en las erosiones de la córnea sin nueva lesión (*Arlt*). Ésta está en apariencia bien curada, y al cabo de algunas semanas ó de algunos meses, repentinamente, sin causa apreciable, se declaran nuevos fenómenos irritativos intensos, y sobre la córnea, en el sitio en que en otro tiempo hubo lesión, se observa una pérdida de sustancia epitelial. Tales recidivas pueden repetirse muchas veces. La causa reside sin duda en que, en el punto primitivamente herido, el epitelio no se ha regenerado de un modo absolutamente normal, de manera que basta una causa insigni-

ficante cualquiera para levantarle de nuevo y hacerle caer. Esta erosión puede ir precedida de la formación de una vesícula, que estalla tan pronto que sólo puede observarse la pérdida de sustancia (véase página 210).

El mejor tratamiento de las erosiones consiste en la aplicación de un sencillo vendaje protector, que conviene dejar hasta que el epitelio se haya regenerado por completo. Es también el mejor medio que se puede oponer á las recidivas que exigen, cuando se presentan, nueva aplicación del vendaje, aun durante un espacio de tiempo bastante largo. Hay violentos fenómenos inflamatorios concomitantes que el vendaje solo no puede combatir; entonces deben asociarse las instilaciones de atropina.

Toda herida más profunda de la córnea se cicatriza siempre dejando la opacidad correspondiente. Estas heridas son singularmente peligrosas en dos circunstancias, á saber: cuando se infectan y cuando son perforantes. En el primer caso se producen en la córnea infiltraciones que pueden transformarse en úlceras ó en abscesos. En el segundo, si la perforación es muy extensa, se produce un prolapso del iris. El iris ó el cristalino pueden estar heridos al mismo tiempo, y entonces nace el peligro, como en toda lesión del bulbo, porque sobreviene una infección, y, por consiguiente, una inflamación de las partes profundas del ojo, inflamación que termina muy frecuentemente por la pérdida completa del órgano.

El tratamiento de toda herida reciente de la córnea consiste, ante todo, en prevenir la infección. Á este efecto, se limpia el ojo con disoluciones antisépticas, se espolvorea la herida con iodoformo finamente pulverizado, y después de haber instilado atropina como medio preventivo contra la explosión eventual de una iritis, se aplica un vendaje protector. Si se trata de una herida perforante de la córnea se ha menester exigir del enfermo el reposo más completo en cama con el objeto de obtener la oclusión más rápida y más sólida de la herida. Si hay prolapso del iris, se le cortará después de haberle desprendido cuidadosamente de los bordes de la herida, de modo que se prevenga todo enclavamiento del iris en la cicatriz, absolutamente lo mismo que si se tratase de un prolapso espontáneo (para más detalles sobre las heridas perforantes de la córnea, véanse §§ 54 y 55).

3.º *Corrosiones y quemaduras de la córnea.* — Se presentan al mismo tiempo que las lesiones análogas de la conjuntiva y se producen por las mismas causas (véase pág. 125). El pronóstico, en las lesiones de esta naturaleza, depende por completo de la parte que la córnea tome en ellas, puesto que las consecuencias más funestas son las opacidades que dejan en este último órgano. La córnea corroída ó quemada aparece

mate y turbia. La extensión de la opacidad depende de la quemadura; su intensidad, de la profundidad á que alcance la destrucción del tejido de la córnea. En los casos más leves, el color de la opacidad es gris; al contrario, es blanquecino en los casos graves. En los más graves, en fin, la córnea está completamente blanca como la porcelana, seca en la superficie, y completamente insensible. Una córnea semejante está absolutamente necrosada. No siempre es fácil, sin embargo, inmediatamente después del accidente, determinar hasta qué profundidad se ha destruído la córnea, de donde resulta que debe recomendarse la prudencia para establecer el pronóstico.

Muchas veces la lesión va seguida de violentos dolores Se cicatriza por eliminación del tejido mortificado. En los casos más leves, en que la lesión no interesa más que el epitelio, la eliminación y cicatrización se verifican rápidamente (como en los casos frecuentes de quemadura por el hierro de rizar). Si la destrucción llega hasta el parénquima de la córnea, sobreviene entonces una inflamación eliminadora que produce la separación de la escara, y la pérdida de sustancia que resulta se cicatriza dejando una opacidad permanente. Si la destrucción llega hasta alcanzar todo el espesor de la córnea, después de la eliminación de la escara, habrá perforación de este órgano. Entonces se produce un prolapso del iris que acaba por enclavarse en la cicatriz y soldarse á la córnea (cicatriz córnea con sinequia anterior). Asimismo se desarrollan frecuentemente adherencias cicatriciales entre la córnea y la conjuntiva palpebral, cuando ésta es también asiento de una pérdida de sustancia (simbléfaron). El tratamiento de las quemaduras y de las corrosiones de la córnea se ha indicado con motivo de las lesiones análogas de la conjuntiva.

III. — Opacidades de la córnea

§ 46. Las opacidades de la córnea son compañeras constantes de toda inflamación de este órgano, y entonces están producidas por una infiltración del tejido de la misma.

La opacidad inflamatoria reciente es por naturaleza variable, puesto que aumenta ó disminuye según la marcha de la inflamación. Entre estas opacidades debemos distinguir las que quedan estacionarias, ya constituyan residuos inflamatorios anteriores terminados, ó que poco á poco se desarrollen sin inflamación previa. Estas opacidades estacionarias, de que vamos á ocuparnos aquí exclusivamente, se designarán con el nombre de opacidades de la córnea en la acepción más estricta de la palabra. Constituyen desde luego la causa más frecuente de la

debilidad de la vista, y por esta razón merecen excitar particularmente el interés del médico.

Entre las opacidades permanentes de la córnea distinguimos dos clases: las que tienen por origen una inflamación y las que se desarrollan sin inflamación previa.

a) Opacidades de origen inflamatorio.

Son la consecuencia de una queratitis, ya supurativa, ya no supurativa. En el primer caso, el tejido de la córnea, destruído por la supuración, es reemplazado por tejido cicatricial, y las opacidades que resultan son cicatrices córneas en el sentido estricto de la palabra. Así es que la inmensa mayoría de las opacidades proceden de lesiones córneas cicatrizadas. Después de una queratitis no supurativa, la córnea puede quedar alterada en su transparencia, ya porque, por la acumulación del exudado, el tejido se ha alterado de tal manera que no ha podido adquirir después su transparencia fisiológica, ya porque el exudado mismo se organiza en parte y de este modo queda en la córnea bajo la forma de tejido nuevo (por ejemplo, un *pannus* transformado en tejido conjuntivo). Un hecho relativamente raro es encontrar opacidades que se asienten únicamente en el epitelio de la córnea, por ejemplo, en los casos en que, á consecuencia de irritaciones constantes en el triquiasis, el epitelio se hipertrofia, y, por consiguiente, se opacifica.

El *aspecto* de las opacidades de la córnea es diferente según su intensidad y según su edad. Las alteraciones ligeras de transparencia se presentan bajo la forma de manchas transparentes blanco-azuladas, cuyos bordes no están muy claramente limitados (*maculæ ó nubeculæ corneæ*). Las alteraciones intensas de transparencia tienen un color blanco grisáceo ó simplemente blanco. Están habitualmente muy bien limitadas y atravesadas por vasos que después se enrarecen ó desaparecen por completo. La superficie de la opacidad tiene, con mucha frecuencia, el mismo nivel que el resto de la córnea sana circunvecina, sobre todo cuando se trata de opacidades poco acentuadas. Pero al nivel de la cicatriz se observan también elevaciones ó depresiones de la superficie de la córnea. Las elevaciones son habitualmente consecuencia de una ectasia de la cicatriz, más rara vez producidas por un desarrollo desmedido del tejido cicatricial ó por hipertrofia del epitelio en la superficie de la cicatriz. La depresión de la superficie de la córnea en el punto cicatrizado procede muchas veces, cuando es pequeña, de que la pérdida de sustancia no se ha reparado completamente por el tejido cicatricial: *faceta córnea*. Cuando se trata de grandes cicatrices provocadas por una extensa perforación de la córnea y más rara vez conse-

cutivas á una queratitis grave no supurada, puede formarse un aplanamiento de la totalidad de la córnea, resultado de la retracción del tejido cicatricial: *applanatio corneæ*. Este fenómeno se observa sobre todo cuando, al lado de una inflamación de la córnea, se declara una iridociclitis plástica, que es la causa de que se desarrollen en el interior del ojo extensos exudados membranosos que, retrayéndose, disminuyen la presión intraocular y favorecen de este modo el aplanamiento de la córnea.

Muchas cicatrices se complican con *enclavamiento del iris*. Su presencia indica que fueron precedidas de una perforación de la córnea. Estas cicatrices son siempre enteramente opacas. Es importante diagnosticar, en cada caso particular, si una cicatriz presenta ó no adherencias con el iris, puesto que el enclavamiento del iris puede acarrear funestas consecuencias. Se reconoce la existencia de una sinequia anterior en la tracción de la pupila hacia el punto de enclavamiento; en seguida en la desigual profundidad de la cámara anterior, que llega á ser menor á medida que se aproxima al sitio en que existe el enclavamiento. Muchas veces también la presencia del iris enclavado se traduce por el color oscuro de la cicatriz, porque el pigmento iridiano se ve aparecer á través del tejido cicatricial. Muy frecuentemente la adherencia del iris con la cicatriz está limitada á un punto estrecho; á veces también es un delgado filamento del iris el que se extiende hasta la córnea; otras veces, por el contrario, se observan extensas sinequias en el punto mismo en que todo el borde pupilar del iris está enclavado en la cicatriz. En este último caso existen una oclusión y una seclusión de la pupila con todas sus funestas consecuencias.

b) Opacidades de la córnea de origen no inflamatorio.

Una alteración de transparencia fisiológica, que se observa en las personas de edad, es el *arco senil* (*gerontoxon corneæ*), que hemos descrito al ocuparnos de la anatomía de la córnea. Entre las opacidades fisiológicas de origen no inflamatorio, es necesario citar ante todo la *opacidad de la córnea en forma de cinta* (1). Está formada por una zona gris, de 2 á 5 milímetros de anchura, que se extiende transversalmente sobre la córnea, un poco por debajo de su centro. Esta opacidad se desarrolla de un modo extraordinariamente lento, al cabo de cierto número de años. Sus dos extremos, colocados en los límites externo é interno de la córnea, son los que primero se opacifican. Estos dos extremos están separados del borde de la córnea por una zona delgada y

---

(1) Sinónimo: opacidad fascicular de la córnea.

transparente. Desde cada extremidad de la cinta, la opacidad invade poco á poco el centro y forma de este modo una zona difusa completa que pasa sobre la mitad inferior de la córnea. Esta zona está muy bien limitada por todas partes y es más opaca en los bordes que en su centro. Por una observación más atenta, sobre todo con el auxilio de la lámpara, se reconoce que esta opacidad está constituída por pequeños puntos blancos ó grises, muy superficialmente situados — en el epitelio ó inmediatamente debajo de él. — Por eso se encuentra, al nivel de la opacidad, la superficie córnea habitualmente achagrenada y finamente abollada.

La opacidad fascicular de la córnea se desarrolla, en general, en los ojos que, á consecuencia de una afección interna (iridociclitis, glaucoma), han perdido en todo ó en parte su agudeza visual; es, pues, prácticamente de poca importancia. No es sino muy raro (y sólo en las personas de edad) que la opacidad fascicular ataque á ojos que no tienen otra enfermedad, constituyendo entonces la afección que nos ocupa la única causa del desorden visual.

Entre las opacidades que no dependen de una inflamación, es necesario contar la *opacidad de la córnea por hipertonía*, es decir, que resulta de un aumento de la presión intraocular. Es una alteración de transparencia, de aspecto difuso, como ahumada, muy pronunciada, sobre todo en el centro, y disminuyendo de una manera gradual hacia los bordes. La naturaleza no inflamatoria de esta opacidad resulta de que, en seguida que desaparece el aumento de presión, la alteración de transparencia se disipa á su alrededor muy rápidamente, muchas ves aun al cabo de una hora, lo cual sería imposible si se tratase de una infiltración inflamatoria de la córnea. La opacidad por hipertonía depende, pues, más bien de un edema de la córnea, que se asienta en el epitelio y que es susceptible de reabsorberse con rapidez.

§ 47. *Trastornos visuales á consecuencia de opacidades de la córnea.*— Toda opacidad de la córnea trae como consecuencia un trastorno visual, cuando ocupa el campo pupilar en todo ó en parte. Porque, al nivel de la opacidad, los rayos luminosos incidentes, en vez de pasar todos á través de la córnea, se dividen en dos partes: unos son absorbidos ó reflejados por la cicatriz, sólo el resto pasa á través de la córnea para llegar al interior del ojo. La relación entre el número de estas dos clases de rayos depende de la densidad de la opacidad. El número de rayos reflejados es tanto mayor y el de los que pasan tanto menor cuanto más densa es la opacidad. El que ésta se presente bajo el aspecto de una mancha gris ó blanca, depende de los rayos reflejados, y cuanto mayor es el número de estos últimos, menos intensa es la luz que en el interior del ojo penetra. De donde resulta que una cicatriz de la

córnea priva de la vista, impidiendo que la luz penetre en el ojo. Sin embargo, este factor no puede tomarse seriamente en consideración más que para las opacidades muy densas, puesto que podemos ver recibiendo en el ojo mucha menos luz que en condiciones normales. Así es que á través de un agujero estenopeico se ve muy bien — y las personas que padecen defectos de refracción aún ven mejor (§ 140)— que con el ojo libre, aunque el orificio no deja pasar sino muy poca luz. Además, las personas que tienen las pupilas anormalmente pequeñas, están, sin embargo, en condiciones de ver muy distintamente. La verdadera causa del trastorno visual resultante de una opacidad de la córnea no depende, pues, de que la luz no penetre en el ojo, sino más bien de que al penetrar sufre una *difusión*. Los rayos que pasan por un medio alterado en su transparencia sufren una refracción irregular y se dispersan en todas direcciones, como si emanasen de las mismas capas alteradas. Cuando los físicos tienen necesidad de una luz uniforme, la hacen pasar por un vidrio mate ó por un papel mojado en aceite. Estos cuerpos obran entonces como origen luminoso. La dispersión de los rayos es tanto más completa cuanto más densa es la opacidad.

Por lo que concierne á la densidad y extensión de la opacidad, son posibles los casos siguientes: 1.º Una opacidad *densa* ocupa todo el campo pupilar. En este caso, se dispersa toda la luz, no se forma sobre la retina ninguna imagen de los objetos exteriores y sólo existiría la vista cuantitativa, no la cualitativa. 2.º Una *ligera* opacidad ocupa todo el campo pupilar. Entonces la difusión de la luz no es completa. Una parte de los rayos se refracta, aunque de una manera irregular; otra se dispersa. La retina recibe imágenes, pero no son claras. Además, se dispersa una gran cantidad de luz. 3.º *Sólo una parte* del campo pupilar está ocupado por la opacidad, en tanto que la otra está normalmente transparente. En este caso la parte transparente proporciona á la retina imágenes distintas, mientras que la parte alterada proyecta sobre el interior del ojo una luz difusa. La vista se halla igualmente entorpecida en este caso, y sobre todo, por la turbación producida por la luz difusa.

El desorden visual determinado por la dispersión luminosa es frecuentemente la consecuencia de la curvadura irregular de la superficie de la córnea, que muchas veces existe al nivel de la opacidad. Esta irregularidad de curvadura produce el estado particular designado con el nombre de astigmatismo irregular (véase § 149). Si hay una disminución de curvadura al nivel de la opacidad, como en las facetas de la córnea, este punto es menos refringente y existe entonces hipermetropia. La córnea presenta al nivel de la opacidad una curvadura más fuerte, como en las ectasias de este órgano; entonces el poder refrin-

gente está aumentado y produce una miopia. En el caso de cicatriz ectásica de la córnea, la curvadura anormal no está solamente comprendida en la cicatriz, sino que se extiende también á las partes inmediatas todavía transparentes, hasta el punto de que la córnea pierde su curvadura normal en toda su extensión. Á causa del astigmatismo irregular, los objetos aparecen indistintos, deformados y con frecuencia dobles ó múltiples.

La alteración de la vista determinada por una opacidad acarrea también muchas veces otras *consecuencias indirectas*. Á éstas pertenecen el estrabismo, el nistagmus y la miopia. En muchos casos ésta no es más que aparente. El que está afectado de alteraciones de transparencia de la córnea, aproxima mucho los objetos á los ojos, para obtener una imagen tan grande como sea posible, con el fin de compensar de este modo la confusión en cierta medida. Pero, en razón de los esfuerzos de acomodación y de convergencia exigidos por la aproximación muy violenta de los objetos, puede desarrollarse por último una prolongación del eje del ojo y, por consiguiente, una miopia verdadera.

Tratamiento.—En los casos de opacidades de la córnea, el objeto principal de todo tratamiento es el alivio de la agudeza visual. Para esto se dispone de los medios siguientes:

a) *Aclaración* de la opacidad.—En toda opacidad reciente es necesario intentar, por la aplicación de los medios excitantes, obtener una transparencia tan completa como sea posible (véase pág. 184). En las opacidades más antiguas y que no pueden adquirir transparencia por la aplicación de ciertos medicamentos, es preferible separar las capas opacas por medio del cuchillo y devolver de este modo la transparencia á la córnea. Sin embargo, la experiencia ha demostrado que estas tentativas no producen resultado, porque después de separar la opacidad, la pérdida de sustancia, que es la consecuencia natural, se cura por la formación del tejido cicatricial y, por consiguiente, reproduciéndose de nuevo la opacidad. La separación de ésta no está indicada sino cuando tiene su asiento en el epitelio, puesto que las pérdidas epiteliales son reemplazadas por uno nuevo normal y transparente. Los casos en que la separación del epitelio—*ablación de la córnea*—está indicada son aquellos en que el epitelio está hipertrofiado por una irritación mecánica, por ejemplo, en el triquiasis, lo mismo que por los depósitos de plomo, de cal ó de granos de polvo en el epitelio; en fin, en la opacidad fascicular de la córnea cuando afecta un solo ojo, que ha conservado sin embargo su agudeza visnal. En los casos en que la córnea está completamente transformada en tejido cicatricial, se ha intentado restablecer la vista por la *transplantación de la córnea*. Se le-

vanta un rodete de la parte opaca de la córnea y se introduce, en la abertura practicada, otro de tejido córneo normal y transparente, de igual tamaño (tomado de otro hombre ó de un animal). Generalmente el rodete se cicatriza en la abertura, pero no tarda en ponerse completamente opaco, y el enfermo nada gana. La circunstancia más favorable para obtener algún éxito es cuando la cicatriz no ha ido precedida de la perforación de la córnea. Entonces la membrana de *Descemet* no toma parte en absoluto y debe conservarse operando la transplantación. No se excinden por el pequeño trépano más que las capas córneas opacas situadas delante de esta membrana, y se las reemplaza por un pequeño fragmento de córnea transparente. (*Hippel*).

b) Los *medios ópticos* que pueden aplicarse con el objeto de aliviar la vista son el orificio estenopeico y los lentes. El primero tiene por objeto no utilizar para la visión más que la parte de la córnea que ha quedado transparente, y excluir los puntos opacos; de este modo se evita la difusión de la luz. Respecto á los lentes, son á veces útiles, sobre todo cuando la opacidad de la córnea está complicada con cambios de curvadura.

c) *El cambio de lugar de la pupila* por la iridectomía (según el método de *Beer*) es, en general, el único medio de restablecer la vista, cuando se trata de opacidades cicatriciales densas que cubren todo el campo pupilar. Para las indicaciones y la ejecución, véase § 156.

Para las cicatrices de la córnea grandes, densas y blancas, puede desearse hacer desaparecer la deformidad que resulta. Con este objeto se recurre al *tatuaje de la córnea* (Wecker). Esta operación se funda en la observación de que muchos cuerpos extraños, tales como granos de polvo, pueden enquistarse en la córnea y fijarse allí para siempre. El tatuaje consiste en teñir de negro la cicatriz blanca por medio de la tinta china. Se introduce ésta en el tejido cicatricial con repetidas picaduras de aguja. Las agujas del tatuaje son, ó bien un manojo de ellas de puntas agudas (*Taylor*), ó bien una aguja larga provista de un canal para contener la tinta (aguja hueca de *Wecker*).

Las alteraciones de transparencia de la córnea dejan adivinar, por su forma y su situación, á qué especie de queratitis deben su origen.

a) Las manchas de la córnea (*maculæ corneæ*) proceden de pequeñas úlceras que este órgano ha sufrido. Sobrevienen principalmente en la infancia, á consecuencia de conjuntivitis linfática, y se hacen notar de un modo singular por su posición marginal. Las manchas alargadas que quedan después de una queratitis fascicular, son absolutamente características.

b) Las opacidades difusas, delicadas, pero que comprenden una

gran extensión de la córnea, son con frecuencia consecutivas á un *pannus* ó á una queratitis parenquimatosa. En el primer caso, están situadas superficialmente; en el segundo, se encuentran en las capas profundas de la córnea.

c) Las opacidades extensas de aspecto tendinoso, sin enclavamiento del iris, en las cuales se ven puntos gredosos blancos, se observan después de la queratitis parenquimatosa. Puntos blancos muy semejantes se observan también en las opacidades que resultan de una corrosión por la cal. Están constituídos por partículas calcáreas enquistadas. En fin, las cicatrices con incrustación plúmbica se distinguen por una opacidad claramente circunscrita, blanca, muy densa.

d) Las opacidades periféricas en forma de media luna ó de arco suceden á las úlceras catarrales ó á una queratitis marginal. No conviene confundirlas con un arco senil incompletamente desarrollado.

e) Las cicatrices grandes y densas con enclavamiento del iris, que ocupan con frecuencia toda la córnea excepto una estrecha parte del borde, proceden muy frecuentemente de abscesos de la córnea ó de una blenorrea aguda. También se las observa después de la queratomalacia, la difteria y las quemaduras. Pero en estos dos últimos casos no dejan de coexistir jamás cicatrices conjuntivales que permiten establecer el diagnóstico exacto.

f) Las cicatrices claramente limitadas, punteadas ó lineales, son el resultado de traumatismos, ya accidentales, ya intencionales (operaciones).

g) Las cicatrices blancas, densas, que ocupan las partes inferiores de la córnea, y que están limitadas hacia arriba por una línea casi horizontal, dependen de una queratitis consecutiva al lagoftalmos. Á veces, en algunas personas, se nota una cicatriz análoga sobre ambos ojos. Es que estas cicatrices se desarrollan á consecuencia de una enfermedad grave, durante la cual el enfermo estuvo, durante algún tiempo, en un estado comatoso que produjo como consecuencia una oclusión incompleta de los párpados.

h) Las opacidades de la parte inferior de la córnea, que se limitan hacia arriba por un triángulo, proceden de una queratitis parenquimatosa que excepcionalmente se ha localizado sobre la mitad inferior de la córnea. También pueden depender de un depósito de exudado sobre la pared posterior de esta membrana.

i) Las opacidades pequeñas blanco-azuladas situadas sobre el borde de la córnea y que se extienden sobre este órgano bajo la forma de un triángulo obtuso, son restos de una queratitis esclerosante.

Las opacidades que resultan de la acumulación de un exudado se presentan también á veces con adherencias entre el iris y la córnea. Es uno de los casos raros en que existe una *sinequia anterior sin* que

haya precedido una *perforación* de la córnea. Entonces más bien por el intermedio de un exudado retráctil y organizado se adosa el iris sobre la pared posterior de la córnea, y allí se fija. Asimismo se han observado sinequias anteriores sin perforación previa de la córnea en los casos en que, durante mucho tiempo, el iris, convexo hacia delante, se apoya contra la cara posterior de la córnea. Entonces contrae el iris, en algunos puntos, adherencias con esta memcrana, y si después, ya espontáneamente, ya á consecuencia de una operación de iridectomía, el iris adquiere su posición normal, estos puntos permanecen adheridos á ella. Entonces se encuentran, ó bien amplias sinequias anteriores, ó bien simples prolongaciones que parten del iris y cuya extremidad viene á insertarse en la pared posterior de la córnea. Las mismas sinequias anteriores pueden establecerse cuando el iris y la córnea vienen á ponerse en contacto inmediato, por haber perdido sus dimensiones normales la cámara anterior durante mucho tiempo.

Es frecuente que las cicatrices de la córnea sufran después *metamorfosis*. Así sucede que las cicatrices primitivamente planas se hacen ulteriormente ectásicas. Las fuertemente ectásicas, cuyo punto culminante no es sino imperfectamente cubierto por los párpados, presentan muchas veces en este sitio un exudado xerótico del epitelio que tiene el aspecto epidérmico y seco. En las cicatrices antiguas se observan á veces manchas blancas que resultan de una acumulación de grasa ó de concreciones coloides en el tejido cicatricial. Los pequeños puntos gredosos encerrados en una cicatriz dependen de un depósito calcáreo. Muchas veces se forman pequeñas placas constituídas por la cal, que pueden separarse con una pinza cuando están desprendidas. Se trata, pues, aquí de metamorfosis regresivas de diferentes especies, que son debidas á la insuficiencia de nutrición del tejido cicatricial denso. De semejantes procesos pueden nacer el reblandecimiento ó la degeneración ulcerosa de las cicatrices antiguas. Son las úlceras llamadas ateromatosas, que no es raro ver que terminan por perforación.

En lo que concierne á las opacidades debidas á una causa extraña á la inflamación, deben la mayor parte atribuirse á una disminución de la nutrición de la córnea. El *arco senil,* entre otras, consiste en un depósito de sustancia coloide en las capas más superficiales de la córnea cerca del limbo. Como causa de este estado, se admite la atrofia senil del limbo conjuntival con involución de una parte de los vasos allí contenidos. La *opacidad córnea fascicular* depende también de un desórden nutritivo, de lo cual resulta que la córnea es menos susceptible de resistir á las influencias exteriores. La posición y extensión de la opacidad corresponden á la zona corneal situada en la lente palpebral, es decir, en los puntos que están siempre al descubierto á poco que se abran los párpados. En efecto; estas opacidades, por regla

general, atacan á córneas insensibles y frecuentemente opacas por enfermedades anteriores, y puede admitirse que carecen de fuerzas suficientes para resistir á los agentes perniciosos que las hieren en los límites de la lente palpebral. Las alteraciones anatómicas que constituyen la opacidad de la córnea en forma fascicular, consisten habitualmente en un depósito de sales calcáreas en y bajo el epitelio (*Dixon, Bock*). Sin embargo, se ha observado también la degeneración coloide (*Goldzieher*).

También se encuentran, aunque rara vez, *opacidades congénitas de la córnea,* ya de origen inflamatorio, ya de cualquier otro origen. Las primeras proceden de una queratitis que existió durante la vida fetal. Las otras son comparativamente más frecuentes y coexisten con diversas anomalías congénitas de los ojos. Es necesario atribuir su existencia á una anomalía de desarrollo. Primitivamente la córnea fetal es opaca; pero poco á poco se hace transparente. Si un obstáculo cualquiera viene á suspender esta transformación, la córnea queda alterada para siempre.

La alteración de la vista por difusión que aparece cuando una opacidad ocupa el campo pupilar, se explica de la manera siguiente: en un ojo normal, encontrándose las imágenes de los objetos en el campo visual, se dibujan sobre la retina unas al lado de otras, todas bien limitadas y con los contrastes señalados por las partes claras y las oscuras. Cuando, por el contrario, emanando la luz de puntos corneales alterados, se proyecta de una manera uniforme sobre la retina, la diferencia entre las partes claras y oscuras de las imágenes retinianas es mucho menos acentuada. La comparación siguiente es de tal naturaleza, que explica este estado de una manera más satisfactoria. Sobre una fotografía bien acabada, pueden verse muy distintamente todos los detalles. Empero si está muy barnizada y se la mira oblicuamente, el barniz brilla de tal modo que es imposible distinguir los detalles de la fotografía. Y puesto que el barniz es completamente transparente, es inútil decir que también aquí los rayos luminosos emitidos por la fotografía llegan á la retina y dibujan las imágenes claras de los detalles de la fotografía. Pero al mismo tiempo llegan también numerosos rayos luminosos reflejados por la superficie del barniz, que inundan de luz de tal modo toda la retina, que las imágenes retinianas bien circunscritas se encuentran allí ahogadas.

Una persona con los ojos sanos puede formarse idea de la sensación producida por la difusión ocasionada por las opacidades de la córnea. Así, cuando en una galería de pinturas, por ejemplo, se examina un cuadro suspendido contra un muro estrecho entre dos ventanas, apenas se ve lo que el cuadro representa, y se percibe una sensación muy desagradable de desvanecimiento. ¿Cómo se produce en este caso la

difusión luminosa? La córnea normal no es absolutamente transparente, como de ordinario se admite. Cuando por la iluminación lateral se percibe un punto de la córnea que recibe la luz concentrada, este punto parece gris, de modo que el observador inexperimentado lo tomaría por una alteración de transparencia de índole patológica. La córnea refleja, pues, siempre cierta cantidad de luz. Otro tanto puede decirse del cristalino, así como de todos los medios refringentes del ojo. En razón de la transparencia incompleta de estos medios, aun en el ojo normal, se produce cierta difusión de la luz que, en verdad, es muy poco pronunciada para que se perciba en circunstancias ordinarias. Pero en el ejemplo citado más arriba, la difusión es tan desagradable porque la cantidad de luz proyectada en el ojo por las dos ventanas es incomparablemente mayor que la proyectada por el cuadro, y por esto se difunde una cantidad de luz relativamente considerable.

IV. — Ectasias de la córnea

En las ectasias de la córnea, como en las opacidades, es preciso distinguir ante todo si son de origen inflamatorio ó no. En esta distinción nos apoyamos para dividir las ectasias de la córnea de la manera siguiente:

Ectasias de origen inflamatorio..	Estafiloma. Queratectasia.
Ectasias de origen no inflamatorio. . . .	Queratocono. Queratoglobo.

1.° Estafiloma de la córnea.

§ 48. Síntomas. — El estafiloma está constituído por una cicatriz producida por un prolapso previo del iris, que reemplaza á la córnea en parte ó en totalidad. De aquí la distinción entre el estafiloma total y el estafiloma parcial de la córnea. En el total se encuentra, en el sitio de la córnea, una cicatriz prominente y opaca, cuya base está circundada por el borde de la esclerótica, ó bien por una zona de tejido periférico que se conservó de la córnea. En ciertos casos, la cicatriz, convexa hacia delante, toma una forma cónica (estafiloma total cónico). En el estafiloma total cónico, la cicatriz es prominente de una manera gradual hacia delante desde el borde de la córnea hasta el vértice. En otros casos, el estafiloma forma una prominencia semiesférica (estafiloma total esférico). Su borde declive se destaca claramente de la esclerótica, que domina á veces (*fig. 39*). La forma del estafiloma total es con más frecuencia esférica que cónica. Muchos

estafilomas esféricos, sobre todo los de fecha reciente, tienen una pared delgada, hasta el punto de que la capa de pigmento negro que cubre la pared posterior (*fig. 39, i*) parece azulada por transparencia. Por este motivo los estafilomas de esta especie tienen el aspecto de una esfera de color que varía del gris aplomado al azul oscuro. Esta semiesfera, por su forma y su color, tiene cierta semejanza con los granos de uva negra, de donde le viene el nombre de estafiloma (σταφυλή, uva). Después se densifica la pared del estafiloma. Como este fenómeno se verifica bajo la forma de cordones separados y sólidos, que estrangulan el estafiloma en diferentes puntos, éste toma poco después la forma del fruto del espino, y de éste modo se produce el *estafiloma racemosum*. Los estafilomas antiguos poseen frecuentemente

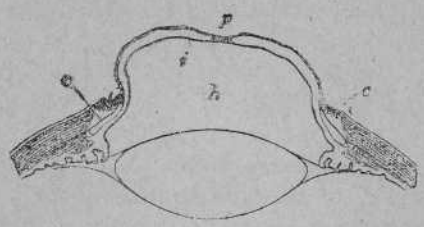

FIGURA 38. — Prolapso total del iris.

una pared densa y blanca, en la cual pueden notarse habitualmente algunos puntos oscuros producidos en parte por un depósito de pigmento, en parte por un adelgazamiento local (*fig. 39, a*). Por lo general, los estafilomas están surcados de gruesos vasos aislados, que suministra la conjuntiva. Las partes profundas del ojo son invisibles, á causa de la opacidad del estafiloma. El iris está confundido en el estafiloma hasta en su extremo periférico, donde se aplica contra la cara posterior de las partes marginales que de la córnea se han conservado, de modo que no existe la cámara anterior.

El estafiloma parcial no comprende más que una parte de la córnea. Se presenta bajo la forma de una prominencia blanca, con frecuencia en forma de cono (estafiloma parcial cónico). Los estafilomas esféricos parciales (estafiloma parcial esférico) son bastante raros. La relación entre ambas formas de estafilomas parciales es, pues, inversa de la de los estafilomas totales. El parcial se extiende habitualmente desde un punto de la córnea hasta el borde, mientras que en el otro lado, una parte más ó menos extensa de la córnea se ha conservado y queda con frecuencia transparente, de modo que detrás de ella puede reconocerse el iris. Éste, atraído hacia el estafiloma, hace

que la pupila, fuera de su lugar, se dirija hacia el mismo lado, y esté con frecuencia parcialmente abierta. También puede estar completamente cerrada si todo el contorno pupilar del iris está comprendido en el estafiloma (como sucede en el total).

Etiología. — El estafiloma constituye el estado terminal de una úlcera de la córnea con perforación, y no es otra cosa que un prolapso del iris ectásico y transformado en tejido cicatricial. El estafiloma puede ser primitivo ó secundario.

a) El *estafiloma primitivo* se produce de la manera siguiente: después de la perforación de la córnea, el iris forma hernia y se hace con-

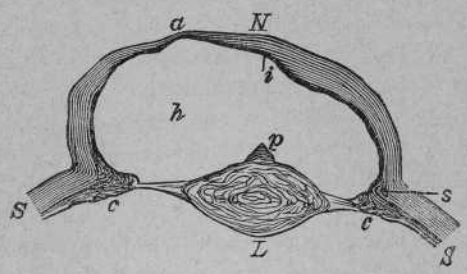

Figura 39. — *Estafiloma total de la córnea con hipertonía consecutiva*, procedente del prolapso total del iris representado en la fig. 38. El iris *i* (figura 38), adelgazado por su distensión se ha transformado en una densa cicatriz *N*, en la cual una placa más delgada *a* corresponde á la antigua pupila *p*, en tanto que en su cara posterior el pigmento retiniano del iris *i* ha persistido bajo la forma de una capa negra *i*. El estafiloma parece continuarse sin transición en la esclerótica *S*, de la cual no está separada sino por el conducto de *Schlemm s*. La hipertonía comprime el iris contra la periferia de la córnea, de suerte que la cámara anterior *v* (fig. 38) ha desaparecido, y el iris está confundido con el borde de la córnea en un todo que forma parte del estafiloma. Como demuestra la comparación de las dos figuras, la margen esclero-corneana ha adquirido un diámetro mayor. Por este motivo, y á causa de una retracción del cristalino *L*, la zónula está muy tensa y presenta los procesos ciliares atrofiados *c* dirigidos hacia dentro. El cristalino está cataractado, retraído y tiene en su polo anterior una catarata piramidal *p'*.

vexo hacia delante. La cicatrización consecutiva, que en los casos favorables tiene por efecto el aplanamiento del prolapso, es incapaz, en los desfavorables, de impedir la producción del estafiloma. Sucede con mucha frecuencia que el prolapso del iris se transforma gradualmente en tejido cicatricial, quedando convexo hacia delante y consolidándose por completo en esta posición (el prolapso del iris de la fig. 38 produce el estafiloma representado en la fig. 39). Según que el prolapso

del iris sea parcial ó total, se desarrolla un estafiloma parcial ó total. Entre las causas que impiden que se aplane el prolapso del iris, cicatrizándose, y que favorecen así el desarrollo del estafiloma, deben apuntarse dos principales: 1.ª, las dimensiones de la perforación; 2.ª, la conducta del paciente. Cuando la perforación es muy pequeña, no se produce generalmente ningún estafiloma. En lo que concierne á la segunda causa se notarán sobre todo en el adulto los trabajos pesados, fastidiosos, y en el niño los llantos y los repetidos parpadeos; en ambos, en fin, los exagerados esfuerzos para defecar. El exceso de presión temporal determinado por estos esfuerzos distiende más ó menos el tejido cicatricial reciente y extensible; pero este tejido está privado de elasticidad y no vuelve á su posición anterior después de haber desaparecido la presión y de un modo permanente queda convexo hacia delante.

b) Decimos que hay *estafiloma secundario* cuando el prolapso del iris no se cura desde luego por la formación de una cicatriz plana, sino que ulteriormente acaba por ponerse de nuevo convexo hacia delante. Procede con frecuencia de las causas perjudiciales citadas más arriba, por ejemplo cuando un enfermo que tiene una úlcera de la córnea poco ha cicatrizada, se entrega demasiado pronto á sus habituales ocupaciones. La cicatriz reciente es muy poco fuerte para resistir convenientemente el aumento repetido, aunque pasajero, de la presión intraocular, y se distiende de un modo gradual.

El estafiloma no es, pues, tejido córneo ectásico, sino, como demuestra su origen, tejido irídeo. Consiste en una procidencia del iris que se transforma en tejido cicatricial, en un punto donde no existe ya tejido córneo. Sería, pues, más correcto decir estafiloma del iris. En verdad, la transformación del prolapso en estafiloma se opera muy lentamente, de tal suerte que en cierta época del desarrollo de la afección podría considerársela tanto como un prolapso antiguo que como un estafiloma reciente.

Consecuencias del estafiloma de la córnea. — La *agudeza visual* está siempre disminuída. Cuando existe un estafiloma total, la vista queda reducida á distinguir el día de la noche. En el estafiloma parcial, el grado de la agudeza visual depende del estado de la parte de la córnea que aún se conserva y de la posición de la pupila. Aún en los casos más favorables, aquellos en que la pupila está colocada en parte detrás de la porción completamente transparente de la córnea, hay disminución notable de la agudeza visual, á causa de la existencia de una curvadura irregular de la córnea, no sólo al nivel del estafiloma, sino también, aunque en grado menos acentuado, en toda esta membrana. Respecto á los grandes estafilomas, producen una deformidad sorprendente. Ocasionan además ciertos sufrimientos porque, produciendo

irritaciones mecánicas y por consiguiente estados catarrales de la conjuntiva, dan lugar á secreciones exageradas, lagrimeo, etc., etc. Por su prominencia, los grandes estafilomas hacen muy difícil la oclusión palpebral; el vértice del estafiloma, imperfectamente cubierto por los párpados, se deseca (se pone xerótico) ó llega á ser asiento de úlceras: úlceras ateromatosas. Á veces también sucede que los párpados están de tal modo separados por el estafiloma que se desarrolla un ectropión.

Entre las consecuencias más graves de los estafilomas hay que contar la *hipertonía*, que sobreviene, por último, en la inmensa mayoría de ellos, ya sean totales ó parciales. La hipertonía no es, pues, sino la consecuencia y no la causa del estafiloma; éste se desarrolla con frecuencia bajo una presión normal, y simplemente á causa de la resistencia insuficiente que ofrece la envoltura bulbar. Los estafilomas cónicos predisponen más que los esféricos al aumento de presión intraocular. Este aumento de presión se traduce primero por la dureza sensible del bulbo ocular, después por una disminución de la agudeza visual, y por último por la ceguera absoluta. Á veces sucede también que la hipertonía va acompañada de dolores. Una vez establecida ésta, da lugar á transformaciones ulteriores del estafiloma así como de todo el globo ocular. En los estafilomas de paredes muy delgadas, la hipertonía hace que la prominencia se acentúe cada vez más hacia delante y que, por consiguiente, el adelgazamiento de sus paredes progrese hasta el punto de que, por último, por una causa de las más insignificantes se rompan en el sitio menos resistente. La rotura permite entonces que se derrame el humor acuoso, que es muy abundante; el estafiloma se aplana y queda más pequeño durante cierto espacio de tiempo. Sin embargo, á la larga, el bulbo ocular se llena de nuevo, adquiere su primitivo volumen y acaba por romperse otra vez. Este hecho puede repetirse muchas veces, hasta que al fin la perforación del estafiloma vaya acompañada de una abundante hemorragia intraocular, de una iridociclitis grave ó también de panoftalmitis. Entonces el bulbo ocular se arruga y sobreviene una especie de curación espontánea del estafiloma. También sucede, cuando se prolonga la duración de la hipertonía, que la parte escleral del globo se distiende, principalmente en los individuos jóvenes cuya esclerótica es menos resistente. Entonces se observa, ya la ectasia total de la esclerótica, ya la ectasia parcial. En el primer caso, la esclerótica se distiende uniformemente en todos sentidos, el globo ocular aumenta de tamaño y la esclerótica se adelgaza en tales términos que, por transparencia, se ve la coroides detrás de ella, lo cual da á la esclerótica un tinte azulado. En el segundo caso, la esclerótica se ectasia bajo la forma de un rodete circunscrito, oscuro, translúcido, situado en la inmediación de la córnea: son los estafilomas

intercalares y ciliares (véase § 56). No es raro que al mismo tiempo se desarrollen ectasias parciales y totales de la esclerótica del mismo ojo, lo cual puede darle un volumen enorme.

§ 49. Tratamiento. — La atención debe fijarse principalmente sobre el tratamiento *profiláctico*. El médico que tenga que tratar un prolapso del iris debe tomar todas las medidas encaminadas á obtener una cicatriz plana. No debe permitir que á su vista se desarrolle un estafiloma. Consúltese respecto de este asunto lo expuesto acerca del tratamiento del prolapso del iris (pág. 183). Cuando, por último, se ha logrado obtener una cicatriz plana, es indispensable procurar que la cicatriz reciente no llegue ulteriormente á ser ectásica. Con este objeto, no debe abandonarse demasiado pronto el tratamiento, y aconséjese al paciente que se abstenga durante mucho tiempo de todo esfuerzo físico considerable. Conviene, antes de abandonar al enfermo, practicar una iridectomía en cuanto pueda ejecutarse, porque esta operación es la más eficaz contra el desarrollo ulterior de una ectasia.

Cuando se trata de un estafiloma ya desarrollado, el tratamiento debe proponerse alcanzar diferentes objetos, según que el estafiloma es total ó parcial. En el caso de que sea total, la vista está irremisiblemente perdida, puesto que no hay córnea transparente; es necesario limitarse entonces á disminuir cuanto sea posible los inconvenientes del estafiloma y la deformidad que produce. Para el tratamiento del estafiloma parcial, la primera indicación consiste en aliviar la agudeza visual que haya todavía, ó, por lo menos, preservarla de toda consecuencia ulterior (por presión intraocular). Los métodos propios de curar el estafiloma son absolutamente quirúrgicos.

a) *Estafiloma total.* — El procedimiento más sencillo es la incisión del estafiloma. Se practica esta operación con la esperanza de que bajo su influencia el estafiloma disminuirá de volumen y se aplanará de una manera duradera, á consecuencia de la retracción del tejido cicatricial de que está constituído. Esta práctica, como se comprende, no va coronada de éxito sino cuando las paredes del estafiloma son bastante delgadas para retraerse después de la operación, lo cual no sucede más que en los estafilomas recientes y cuyo prolapso iridiano es también de corta fecha. Para practicar la incisión se utiliza un cuchillo de catarata. Se opera de diferentes modos: 1.º, por incisión lineal, pasando transversalmente por medio del estafiloma (*Küchler*); 2.º, por una incisión curva, concéntrica á la circunferencia inferior de la córnea, de modo que se talle un colgajo en la pared del estafiloma. El segundo procedimiento merece la preferencia porque la herida entreabre con mayor fuerza, y por la retracción del tejido cicatricial el

colgajo se repliega. Este método impide que los labios de la herida se reúnan demasiado pronto, lo cual determinaría una reproducción rápida de la ectasia y obligaría á recurrir á una nueva incisión. Si la herida no entreabriese lo suficiente, convendría reducir el colgajo excindiendo una parte. Después de completar la sección, en el caso en que exista todavía el cristalino, se le extrae después de haber roto la cápsula anterior.

La *simple excisión* del estafiloma, según *Beer*, se practica como sigue: por medio del cuchillo de catarata se excinde, por una sección curva, la mitad inferior del estafiloma de modo capaz de desprenderle de su base. En seguida se coge con la pinza el colgajo formado de este modo y, con las tijeras, se desprende entonces la mitad superior del estafiloma. El cristalino que se presenta en la herida se separa después de la abertura de la cápsula. La herida producida por la operación en el sitio del estafiloma se obturará poco á poco por una cicatriz sólida y plana. El método de *Beer* está indicado para los estafilomas antiguos y de paredes muy densas, pero tiene la desventaja de que el tratamiento consecutivo dura mucho tiempo y exige mucha prudencia por parte del enfermo. Ya por la incisión simple, pero más aún por la separación del estafiloma, se practicará una abertura en la pared anterior del globo ocular, abertura en la cual — después de extraer el cristalino — viene á colocarse el cuerpo vítreo. Éste se encuentra sostenido sencillamente por la hialoides, muy convexa hacia delante, y desde que se rompe, lo cual sucede con frecuencia, se derrama una parte del cuerpo vítreo. Cuando es moderada la cantidad que de éste se pierde, ningún mal se produce; pero cuando esta pérdida es considerable, pueden resultar violentas hemorragias intraoculares. Además, el cuerpo vítreo que se encuentra en la herida, puede infectarse por la secreción conjuntival y dar lugar á una panoftalmitis. Para evitar en cuanto sea posible que se rompa la hialoides y se pierda una cantidad excesiva de cuerpo vítreo, es necesario que el enfermo esté muy tranquilo (permanencia en cama, abstención de todo esfuerzo físico). Á causa de esto, juzgo preferible, en los enfermos incapaces de tener tranquilidad (sobre todo en los niños), operar el estafiloma según el método en que la abertura practicada para la operación queda cerrada por una sutura, y el cuerpo vítreo retenido de este modo en el ojo.

La excisión del estafiloma con *sutura consecutiva* puede practicarse de dos maneras: pasando el hilo á través de los bordes del estafiloma ó á través de la conjuntiva (*Wecker*). En el primer caso se conserva, separando el estafiloma de arriba abajo, un borde de cierta anchura en el cual se pasan las suturas, y después de haber extraído el cristalino, se anudan los hilos para unir el labio superior al inferior de la herida. En el segundo caso se empieza por incindir la conjuntiva al nivel del

limbo, y en cierta extensión se la desprende de la esclerótica, con el fin de poderla llevar con facilidad hacia delante. Entonces se pasan los hilos á través del borde libre de la conjuntiva. Se coloca cierto número de ellos verticalmente, pasándolos á través de los bordes superior é inferior, y sirven para aplicar después las suturas de los puntos separados. Antes de apretar las suturas se separa el estafiloma según el método de *Beer,* se extrae el cristalino y se termina uniendo los labios de la herida conjuntival anudando las suturas. También puede practicarse la sutura de la manera siguiente: se utiliza un solo hilo, que se pasa circularmente en el borde de la conjuntiva desprendida, alternadamente por encima y por debajo, de modo que los dos extremos del hilo vengan á encontrarse y que, si se les aprieta, la conjuntiva se estrangule á la manera de una petaca (sutura en forma de petaca). Tampoco aquí la separación del estafiloma y la abertura de la cápsula del cristalino tienen lugar sino cuando los hilos se han pasado á través del borde de la conjuntiva, porque, desde que se separa el cristalino, amenaza derramarse el cuerpo vítreo empujado hacia delante. Estando preparados los hilos de la sutura, no conviene retardar esta atención y debe, lo más rápidamente posible, cerrarse la herida anudando los hilos de antemano preparados.

La separación del estafiloma con sutura conviene, como la simple excisión, en todos los casos de estafiloma antiguo y de paredes muy densas, para los cuales la simple incisión no sería suficiente; pero es preferible al procedimiento de simple excisión, porque el tratamiento consecutivo es menos difícil.

Los casos de estafiloma complicados de hipertonía y de ectasia consecutiva de la esclerótica no son generalmente tributarios del procedimiento por excisión, porque se arriesgaría ver sobrevenir una abundante hemorragia á consecuencia de la disminución brusca de la presión intraocular. La *enucleación* está indicada para estos últimos casos, en que además el globo ocular es á veces enorme. Es la única operación apropiada para evitar los inconvenientes y hacer desaparecer al mismo tiempo la repugnante deformidad, que es la consecuencia, puesto que en el sitio de un globo ocular, feo y desmesuradamente distendido, puede colocarse un ojo artificial. (Acerca del procedimiento que conviene seguir para la enucleación, véase § 166.)

b) *Estafiloma parcial.* — Aquí el tratamiento persigue un triple objeto: aumentar la agudeza visual, aplanar la ectasia y prevenir la hipertonía, ó, por lo menos, obtener la disminución, si existe ya.

La *incisión simple,* que ha menester durante mucho tiempo de un vendaje compresivo, no da resultado más que en los estafilomas recientes y de paredes delgadas y delicadas. Para las cicatrices antiguas

y densas se prefiere la *excisión* con ó sin reunión de los labios de la herida por sutura. Pero el mejor medio curativo que poseemos contra las cicatrices ectásicas es la *iridectomía*. Debe ejecutarse de tal manera que la incisión se encuentre en la esclerótica y que haya un amplio coloboma extendiéndose hasta el borde del iris. Para la ejecución de la iridectomía no conviene elegir el punto del iris que se encuentra dirigido hacia la cicatriz, con el objeto de evitar de este modo el enclavamiento del iris. En este punto, la iridectomía sería técnicamente muy difícil de ejecutar, y muchas veces no iría seguida sino de un mediano éxito. Juzgo mucho más preferible elegir el punto que da más posibilidades de alivio de la agudeza visual, colocando la pupila detrás del sitio más transparente de la córnea. Además, la iridectomía previene la hipertonía ó la hace desaparecer en el caso en que ya existiese. La iridectomía puede, por otra parte, tener por efecto aplanar la ectasia en el caso de estafilomas de paredes delgadas si, después de la operación, se toma la precaución de tener el ojo, durante algún tiempo, bajo un vendaje compresivo. Para los estafilomas de paredes densas y duras, se aconseja combinar la excisión del estafiloma con la iridectomía. Se empieza por combinar la excisión; después, algunas semanas más tarde, cuando se ha establecido una cicatriz plana, se ejecuta una iridectomía para prevenir una nueva ectasia del reciente tejido cicatricial.

Si se trata de un estafiloma parcial en que, á consecuencia de la hipertonía, la agudeza visual está perdida en parte ó en totalidad, no hay que esperar gran alivio. No obstante, también convendrá entonces, en la mayor parte de los casos, ejecutar una iridectomía para prevenir las consecuencias ulteriores de la presión intraocular exagerada, tales como destrucción parcial de la esclerótica, abultamiento de todo el globo ocular, etc., etc. Á veces, en estos casos, la iridectomía no es practicable sino cuando todavía existe la cámara anterior. Una vez que, á consecuencia de la hipertonía, el iris, rechazado hacia delante, se halla aplicado contra la pared posterior de la córnea y que ha contraído adherencias con ella, la iridectomía llega á ser prácticamente imposible.

Empero es cierto que, á pesar de los medios que tenemos á nuestra disposición, en muchos casos, la cicatriz se hace ectásica, que el ojo se pone duro, y que de este modo se camina lenta pero inevitablemente á la ceguera.

Anatomía del estafiloma de la córnea. — Las paredes del estafiloma están constituídas por un tejido cicatricial denso y apretado, encerrando un pequeño número de vasos y con frecuencia manchado de pigmento. El espesor de las paredes presenta grandes variedades; desde la de una hoja de papel hasta el triple de la córnea normal y aún más.

Los estafilomas muy densos son con frecuencia de consistencia cartilaginosa, y con dificultad puede incindírseles para separarles. Muchas veces se encuentran, en el mismo estafiloma, puntos de diferente espesor (*fig. 39*). La superficie anterior del estafiloma está cubierta de un epitelio denso é irregular que contiene á veces perlas epiteliales. La superficie posterior es frecuentemente rugosa á causa de la desigualdad del espesor de las paredes. Está cubierto de un revestimiento negro, pigmentado (*fig. 39, i*), que no es otra cosa que la capa pigmentaria retiniana del iris. Pero como esta capa ha debido extenderse sobre una superficie tambien amplia, se adelgaza tanto, que en muchos sitios presenta soluciones de continuidad. Por lo demás, falta por completo muchas veces en los puntos que corresponden al en que estuvo la pupila. Los estafilomas de paredes delgadas pueden hacerse translúcidos por la luz focal, y así es que, aun sobre el vivo, es posible demostrar la existencia de la capa pigmentaria. La falta de la membrana de *Bowmann* en la cara anterior, de la de *Descemet* en la posterior del estafiloma se explica fácilmente, puesto que no está constituído por tejido córneo cicatricial, sino más bien por el iris, y que corresponde á los puntos en que la córnea se ha destruído. Sólo sobre las partes inmediatas á la base y sobre los mismos bordes del estafiloma, que están formados por los restos del tejido de la córnea, es donde puede demostrarse la presencia de estas dos membranas. Esta demostración es, sobre todo, fácil para el estafiloma cónico en que las partes circundantes de la córnea son llevadas en gran extensión más adelante en la ectasia. Cuando se trata del estafiloma total, puede faltar el iris por completo, puesto que está comprendido enteramente en la constitución del estafiloma (*fig. 39*). En otros casos existe también un delgado borde del iris en la periferia, correspondiendo á las partes marginales de la córnea que se han conservado. Entonces el iris está con mucha frecuencia adherido á la córnea, pero tan atrofiado, que parece reducido á su capa pigmentaria. En los estafilomas parciales no se encuentra el iris completamente adherente á la córnea sino cuando todo el borde pupilar de este órgano está enclavado en la herida. Por estas adherencias, la cámara anterior está separada de la posterior, lo cual hace que, empujado el iris hacia adelante, se aplique contra la córnea.

Á medida que la cámara anterior se hace menos profunda, la posterior se ahonda cada vez más. En los estafilomas totales, todo el amplio espacio comprendido entre la pared del estafiloma y el cristalino debe considerarse como constituyendo la cámara posterior (*fig. 39, h*). El cuerpo ciliar sufre principalmente el aumento de la presión intraocular que determina la atrofia, sobre todo cuando una ectasia de la esclerótica se desarrolla en su inmediación (estafiloma ciliar). Además, los

procesos ciliares se encuentran á veces fuertemente atraídos y distendidos por las fibras zonulares (*fig. 39, c*).

Respecto al cristalino, sufre muy frecuentemente en los estafilomas notables alteraciones. Muchas veces faltan por completo en los estafilomas totales, habiéndose escapado antes por la abertura pupilar y la amplia perforación que entonces existía. Cuando, por el contrario, aún subsiste el cristalino, sufre cambios de posición y se coloca oblicuamente á consecuencia de la curvadura desigual del estafiloma. Otras veces, en muy distintos puntos, ha contraído adherencias con él, ó bien vacila durante los movimientos del ojo porque la zona de *Zinn* se ha atrofiado bajo el esfuerzo de una tracción constante. Estas alteraciones sufridas por el cristalino favorecen el desarrollo de la hipertrofia, y por esta razón se hace seguir la incisión ó excisión del estafiloma de la extracción del cristalino. Éste aparece muchas veces opaco, ya en su totalidad, ya solamente en su polo anterior (catarata polar anterior; *fig. 39, P*). En algunos casos aislados puede encontrarse el cristalino muy adelgazado hasta el punto de que no queda sino una especie de membrana.

La hipertonía también hace sufrir á las partes profundas del ojo. Así se ve sobrevenir la excavación del nervio óptico, la atrofia de la retina y de la coroides y la liquefacción del cuerpo vítreo. Por lo que concierne á la hipertonía en el estafiloma, no es raro encontrar autores que la atribuyan al desarrollo de esta lesión. Ahora bien; esta opinión no es exacta sino para un número muy limitado de casos. Con más frecuencia es exacta la contraria, es decir, que la hipertonía es más bien la consecuencia de la ectasia. En efecto; ésta existe igualmente con una presión intraocular normal á la cual no ha podido resistir la pared anterior del globo adelgazado, porque está constituída únicamente por el iris ó por un tejido cicatricial reciente y extensible. Todo lo más pueden admitirse, como causa de la ectasia estafilomatosa, algunas exageraciones pasajeras de la presión intraocular provocadas por los esfuerzos musculares, tales como apretar fuertemente los párpados, etc., etc. Pero estos aumentos de presión deben distinguirse con cuidado de la exagerada y patológica, no sólo porque no son más que pasajeros, sino principalmente porque existen también en el ojo normal y se soportan sin provocar lesión alguna. El aumento permanente de la presión intraocular (el glaucoma secundario), que se encuentra tan frecuentemente en los ojos estafilomatosos, debe considerarse como la consecuencia y no como la causa del estafiloma.

Por regla general, la hipertonía que resulta del estafiloma se desarrolla gradualmente. Sin embargo, algunas veces sobreviene al mismo tiempo una ectasia de la cicatriz é hipertonía, pero de una manera

súbita, como podrá verse por el ejemplo siguiente: una persona fué atacada de un absceso de la córnea que destruyó el centro de este órgano. Bajo la influencia de un tratamiento apropiado, el iris estaba en disposición de transformarse en una cicatriz plana. Una mañana, el enfermo se quejó de que bruscamente fué asiento el ojo de violentos dolores. Después de levantar el vendaje, se encontró sobre el ojo, la víspera casi libre de toda irritación, una pronunciada inyección ciliar. La cicatriz tomó una forma conoide, la cámara anterior estaba muy poco profunda ó completamente abolida, el iris aplicado contra la córnea que parecía mate. En la cicatriz ó en la cámara anterior se observan pequeñas hemorragias. El ojo está duro y muy sensible al tacto. En general, no se encuentra causa externa que explique el cambio súbito que sobreviene en la marcha de estas afecciones.

¿De qué manera conduce el estafiloma á la hipertonía? En los casos en que todo el borde pupilar está comprendido en el estafiloma (como sucede en los totales y gran número de parciales), la aparición de la hipertonía se explica fácilmente por la seclusión pupilar (véase § 69). Al contrario, para los casos de estafiloma parcial en que una parte de la pupila ha quedado libre, ha sido hasta hoy imposible encontrar una explicación algo satisfactoria de este aumento de la presión intraocular. Para algunos, la hipertonía obedece á tracciones sufridas por el iris. La irritación producida de este modo sobre el iris y el cuerpo ciliar daría lugar á una exageración de la secreción de los líquidos intraoculares. La tracción del iris procede de que este órgano está tenso entre dos puntos fijos: uno, su punto de inserción en la esclerótica, y otro, la cicatriz en que está enclavado. Á medida que se acentúa la ectasia de la cicatriz, y que de esta manera se separa su vértice del borde de la córnea, el iris se pone cada vez más tenso. Apoyándose en este hecho procuró *Arlt* explicar por qué el estafiloma cónico va con más frecuencia acompañado de hipertonía que el estafiloma esférico. Este último se produce cuando los bordes de la abertura de la perforación están tallados verticalmente, de modo que al lado de esta abertura ha conservado la córnea su espesor normal. Y cuando, en este caso, el iris está rechazado hacia delante, el tejido córneo inmediato no toma sino una parte muy insignificante. Los bordes del prolapso irídeo se elevan en ángulo recto por encima de la córnea inmediata y se desarrolla un estafiloma esférico (*fig. 39*). En este último caso, el tejido de la córnea que rodea la base del estafiloma no abombado ulteriormente hacia delante y el iris situado detrás de aquélla no sufre ninguna tracción, porque no es adherente al contorno de la perforación. De donde resulta que hay menos peligro de que se declare la hipertonía. Si ocurriese que se desarrollara ésta, no es debida á la tracción del iris, sino más bien al enclavamiento completo de su

borde pupilar y á la seclusión de la pupila que es la consecuencia. El estafiloma cónico procede de una úlcera extensa, pero que no se ha perforado sino en muy reducida extensión. Los bordes de la perforación se adelgazan poco á poco y, en virtud de su poca resistencia, son empujados hacia delante con el iris herniado. La ectasia producida de este modo no está formada sino sólo en su centro por el antiguo prolapso del iris; las partes periféricas, en la mayoría inmensa, están constituídas por la córnea adelgazada. Por este motivo el estafiloma, en vez de emerger bruscamente de la córnea, se eleva en suave declive por encima de sus bordes, de donde resulta que el estafiloma toma una forma cónica. En este caso, no es sólo el iris el que sufre la tracción, sino también las partes inmediatas de la córnea, en tanto que se hallan comprendidas en la ectasia. Por otra parte, puesto que el iris ha contraído adherencias con el contorno de la perforación de la córnea, es arrastrado y distendido á su alrededor con este último órgano, de modo que provoca el desarrollo de la hipertonía. Otros tratan de explicar el desarrollo de la hipertonía por la obstrucción del ángulo irido-corneano (véase § 85). En efecto; en los puntos en que el iris está enclavado en la cicatriz, este órgano está en tracción forzada hacia delante. De esta manera, el iris por su periferia se aplica contra el borde anterior de la esclerótica y las partes inmediatas de la córnea, y oblitera el ángulo de la cámara anterior. Esta explicación no conviene, sin embargo, para los casos en que, á consecuencia del enclavamiento completo del borde de la pupila, existe la seclusión pupilar. Entonces, acumulándose el humor acuoso en la cámara posterior, rechaza el iris hacia delante en todo su contorno, y el ángulo de la cámara se encuentra circularmente cerrado.

2.° Queratectasia.

§ 50. Designamos con el nombre de queratectasia una ectasia de la córnea que se desarrolla después de una inflamación de este órgano sin que á veces sobrevenga la perforación. La ectasia está, pues, constituída por un tejido córneo, á diferencia del estafiloma, que está formado por tejido irídeo. Las ectasias de la córnea de origen no inflamatorio, que son el queratocono y el queratoglobo, se distinguen de la ectasia de origen inflamatorio porque en ésta la parte ectásica de la córnea está opaca á consecuencia de la inflamación.

La inflamación produce la ectasia de la córnea por adelgazamiento ó por reblandecimiento. Por *adelgazamiento,* en los casos en que una úlcera de la córnea ha destruído sus capas superficiales, de suerte que sólo las láminas posteriores no son bastante resistentes para soportar

la presión intraocular (*queratectasia por ulceración, fig. 40*). Se han perdido todas las capas hasta la membrana de *Descemet*, hay una hernia constituída por esta membrana, un queratocele que puede cicatrizarse en forma ectásica. Este queratocele persiste entonces bajo la forma de una vesícula completamente transparente, elevándose por encima de la superficie de la córnea y rodeado de un anillo cicatricial opaco.

La ectasia de la córnea puede también desarrollarse por *reblandecimiento* de esta membrana provocado por la inflamación. Á esta especie de ectasia corresponde desde luego la *queratectasia consecutiva al pannus*, que se desarrolla cuando un *pannus* denso penetra más profundamente en el tejido propio de la córnea; en seguida la queratectasia, después

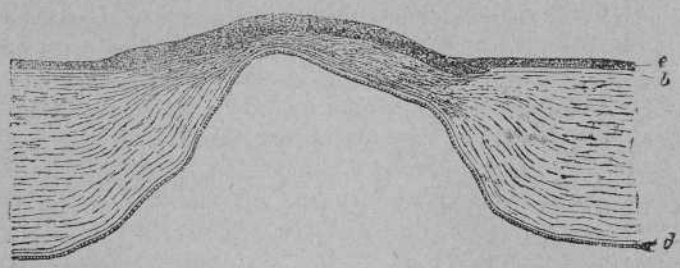

FIGURA 40. — *Queratectasia por ulceración.* — Aumento 25/1. — La cicatriz adelgazada y saliente *N* se distingue del tejido de la córnea normal inmediata, por su estructura más densa. A su nivel, el epitelio *e* está hipertrofiado, en tanto que falta la membrana de *Bowmann b*. Al contrario, la membrana de *Descemet d* con su epitelio se continúa sin interrupción, prueba de que la córnea no sufrió perforación alguna.

la queratitis parenquimatosa. En estos casos la córnea es regularmente ectásica en su totalidad, mientras que en la queratectasia consecutiva á una úlcera, la de la córnea no es muchas veces más que parcial.

Las ectasias inflamatorias de la córnea tienen por *carácter común* ser poco susceptibles de aclararse, por lo cual debe formularse un pronóstico más desfavorable para la visión en el *pannus*, en la queratitis parenquimatosa, etc., etc., desde que sobreviene la ectasia de la córnea. Puesto que la córnea ectásica es siempre muy opaca, el cambio de curvadura de este órgano y las alteraciones que resultan de la refracción deben prácticamente influir muy poco en el juicio pronóstico. Á veces, á consecuencia de la queratectasia, se desarrolla la hipertonía.

El *tratamiento* es impotente contra la queratectasia que ha llegado á su período de estadio; no produce efecto sino cuando se trata de combatir una ectasia en su período de desarrollo.

Los medios apropiados á este efecto son las punciones repetidas de la córnea seguidas de un vendaje compresivo, en seguida la iridectomía. Las ectasias pequeñas, lo mismo que los pequeños queratoceles, pueden perforarse con el hierro rojo y transformárseles en una cicatriz plana con la aplicación muy prolongada de un vendaje compresivo.

3.° Queratocono.

§ 51. Síntomas y marcha. — Poco á poco, y sin aparecer fenómenos inflamatorios, la parte central de la córnea empieza á propulsarse hacia delante bajo la forma de un cono. Además, la córnea es desde luego completamente transparente, y las partes periféricas conservan su curvadura normal. De donde resulta que la ectasia del centro de la córnea, en tanto que no es muy pronunciada, no se reconoce sino en la reducción de las dimensiones de la imagen reflejada por la córnea en sus partes centrales. Á medida que avanza la afección, la ectasia del centro sigue su desarrollo y las partes periféricas de la córnea no tardan en adquirir la forma conoide. Entonces, sin precaución alguna — sobre todo examinando lateralmente —, puede observarse la forma conoide de la córnea. Por último, el vértice del cono se pone opaco y desigual en su superficie.

Para el paciente, la afección no se traduce más que por la alteración de la vista. El ojo parece hacerse míope de tal modo, que los objetos deben examinarse muy de cerca Por consiguiente, ningún vidrio esférico cóncavo es capaz de proporcionar una vista clara, porque la curvadura de la córnea no es esférica, sino cónica (hiperbólica). Cuando el vértice del cono se pone opaco, la agudeza visual disminuye naturalmente más aún.

El queratocono es una enfermedad rara que ataca, en general, ambos ojos. Empieza de ordinario entre doce y veinte años, y se desarrolla al cabo de cierto número de ellos hasta el punto descrito más arriba, y acaba por suspender su marcha, más pronto ó más tarde. Jamás se ha observado que una córnea atacada de queratocono haya vuelto á adquirir su primitiva curvadura, y rara vez también se la ha visto inflamarse ó romperse. Tampoco se desarrolla hipertonía, tan frecuente en la ectasia inflamatoria de la córnea.

La *causa* del queratocono consiste en el adelgazamiento progresivo de las partes centrales de la córnea, que son, por consiguiente, incapaces de resistir la presión intraocular. Pero por qué circunstancias se provoca este adelgazamiento, es lo que todavía se ignora.

El *tratamiento* en esta afección tiene pocos éxitos que apuntar. En los casos recientes, cuando la enfermedad no es todavía muy avanzada,

puede intentarse suspender el proceso colocando al ojo en un reposo absoluto, fortificando al enfermo é instilando durante mucho tiempo uno ú otro miótico (eserina ó pilocarpina), Estas sustancias producen la contracción de la pupila y, por consiguiente, disminuyen la presión en la cámara anterior; de este modo se alivia la carga que pesa sobre la córnea adelgazada. De esta manera han llegado á contenerse algunos casos aislados (*Arlt*). Análogo resultado puede lograrse sin duda por la iridectomía. En fin, una serie de métodos tiene por objeto provocar el desarrollo de una cicatriz resistente en el sitio del vértice adelgazado del cono. Para esto se excinde el vértice ó se le cauteriza, ó se hacen ambas cosas á la vez. Pero como la cicatriz de la córnea así obtenida se encuentra exactamente delante de la pupila, es, en general, necesario recurrir á la iridectomía para colocar la pupila á uno ú otro lado de la córnea.

4.° Queratoglobo.

En el queratoglobo, la córnea en su totalidad es mayor que en el estado normal. Esta afección no representa sino un fenómeno parcial del abultamiento general del globo ocular, como se observa en el hidroftalmos (buftalmos). Por eso remitimos al lector á la descripción de esta enfermedad (§ 84).

Para muchos autores la expresión estafiloma tiene una significación más extensa y designan con este nombre toda clase de ectasias de la córnea. Entonces se dividen las ectasias como sigue: las que son transparentes, tales como el queratocono y el queratoglobo, se designan con el nombre de estafilomas translúcidos, diáfanos, para distinguirlos de los estafilomas y de las queratectasias cicatriciales.

En el *queratocono* puede demostrarse el adelgazamiento de la córnea en toda la extensión de la ectasia cónica por la facilidad con que es posible, por medio de una sonda, deprimir el vértice del cono. Además, las observaciones anatómicas han demostrado que la córnea en el centro puede estar reducida al tercio de su espesor (*Wagner, Hulke*). Los queratoconos poco desarrollados pasan fácilmente inadvertidos en razón de su perfecta transparencia. Sin embargo, en los primeros estadios, la afección puede diagnosticarse, no sólo por las imágenes córneas reflejadas, sino también por el examen oftalmoscópico. Cuando, con el auxilio del oftalmoscopio, se ilumina la pupila, se ve en el rojo pupilar una sombra anular que en un punto está singularmente oscura; esta sombra se mueve con el espejo. En los grados más acentuados del queratocono, en que el vértice es ya opaco, la distinción con

la queratectasia, después de una úlcera córnea central, es frecuentemente muy difícil. Entonces es necesario tomar en consideración el estado del otro ojo. En el queratocono se encuentra casi siempre afectado también, pero de ordinario no en el mismo grado, mientras que es un hecho muy raro que ambos ojos estén simultáneamente afectados por una queratectasia local.

El sexo femenino está más sujeto á padecer el queratocono que el masculino. Las personas afectadas no solamente tienen alterada la vista para la visión directa, sino también para la indirecta, porque los rayos que atraviesan los lados del cono caen en el ojo muy irregularmente refractados. Siguen durante la marcha una orientación más defectuosa aún que la que se observa en la miopia más acentuada (*Arlt*). Muchas veces puede corregirse bastante bien la vista con vidrios esféricos cóncavos muy fuertes, ya solos, ya combinados con los cilíndricos, igualmente cóncavos. En muchos casos, los vidrios hiperbólicos de *Raehlmann* prestan buenos servicios. Con sus vidrios, para ver claro, debe mirar el enfermo exactamente según su eje óptico; de ningún modo utilizarlos en los casos en que se está obligado á mover la vista, así como para andar. Lo que es cierto para los vidrios hiperbólicos es también verdad para la lente estenopeica, que, sostenida en la mano por el enfermo mismo muy cerca del ojo, le facilita ver los objetos de pequeñas dimensiones (caracteres finos).

Tumores de la córnea. — Nada más raro que ver desarrollarse primitivamente tumores sobre la córnea. Los carcinomas y los sarcomas que sobre esta membrana se han observado no tienen su origen en este órgano, sino más bien en la conjuntiva inmediata, y sobre todo en el limbo conjuntival. La cuestión de los tumores se ha tratado á propósito de las enfermedades de la conjuntiva. Entonces hablamos también del *dermoides,* tumor congénito situado en parte sobre la córnea y en parte sobre la conjuntiva.

CAPITULO III

ENFERMEDADES DE LA ESCLERÓTICA

Anatomía.

§ 52. La esclerótica (1) constituye, con la córnea, la envoltura fibrosa del globo ocular, cuya forma general se parece á una esfera que estuviese estrangulada al nivel de la base de la córnea. El diámetro medio de esta esfera (la longitud del eje del ojo) es de 24 milímetros. La esclerótica es más gruesa en el punto que corresponde al segmento posterior del globo ocular; mide 1 milímetro de espesor próximamente. Hacia el segmento anterior, su espesor disminuye gradualmente para aumentar aún, no lejos de la córnea, al nivel de la inserción de los tendones de los músculos rectos del ojo que, confundiéndose con ella, la fortifican.

La estructura histológica de la esclerótica se parece mucho á la de la córnea. La esclerótica está compuesta, en efecto, de fibrillas muy finas de tejido conjuntivo reunidas en manojos. Afectan, en general, dos direcciones distintas: una de delante atrás (fibras meridionales), y otra concéntrica con el borde de la córnea (fibras circulares ó ecuatoriales). Entre los manojos se encuentran espacios linfáticos parcialmente revestidos de células planas, disposición análoga al sistema de los espacios linfáticos y corpúsculos córneos en la membrana de este nombre. De donde resulta que los tejidos esclerótico y córneo se parecen; además, en el borde de la córnea se confunden entre si, sin límites claramente marcados. La esclerótica se distingue de la córnea especial-

(1) σκληρός, duro.

mente porque en ésta la disposición de los manojos fibrilares es mucho más regular que en la primera.

La esclerótica contiene células pigmentarias ramificadas. Se las encuentra en las capas profundas, así como á lo largo de los vasos y nervios que la penetran. Sobre el ojo vivo se observa á veces el pigmento en el sitio en que las venas ciliares anteriores emergen de la esclerótica, dibujándose como pequeños puntos negros sobre el fondo blanco de la misma. En los ojos humanos se hallan á veces sobre la esclerótica extensas manchas plomizas ó ligeramente violadas, que resultan de una pigmentación anormal de este órgano. Estas manchas existen normalmente en muchos animales. Cuando la esclerótica es delgada puede verse por transparencia el pigmento negro de la coroides que le está adosado. En este caso, que se encuentra especialmente en los niños, el blanco del ojo toma un tinte azulado como una delgada porcelana blanca.

La esclerótica está atravesada por vasos y nervios que penetran en el interior del ojo; pero ella no los contiene sino en muy escaso número. Por el contrario, hay muchos en lo que se llama tejido episcleral, es decir, el tejido conjuntivo laxo que reviste circularmente la esclerótica, y que, en el segmento anterior, fija la conjuntiva. Al nivel del segmento posterior del ojo, el nervio óptico pasa á través de la esclerótica, que tiene una abertura para el paso del nervio (agujero esclerotical). Sin embargo, las capas internas de la esclerótica se continúan sobre el agujero esclerotical formando la lámina cribiforme (*fig. 9.ª*; para más detalles, véase § 101).

I. — Inflamación de la esclerótica

§ 53. La inflamación de la esclerótica (escleritis) es una afección del ojo bastante rara; jamás alcanza más que el segmento anterior, es decir, el que está situado entre el ecuador del bulbo y el borde de la córnea. Invade ya las capas superficiales solamente, ya también las capas profundas de la esclerótica. En el primer caso, la enfermedad se termina sin consecuencias molestas; en el segundo, por el contrario, puede llegar á ser peligrosa para la conservación de la vista, porque la inflamación pasa de la esclerótica á las otras membranas del ojo. Es, pues, prácticamente muy importante distinguir la forma superficial de la profunda (episcleritis y escleritis de los autores).

a) Forma superficial de la escleritis (episcleritis).

Esta forma es una inflamación en foco; en efecto, se forma sobre la esclerótica un botón inflamatorio circunscrito. Al nivel de los puntos enfermos, á consecuencia de la acumulación de un exudado, la esclerótica presenta un relieve, de tal suerte que se observa una prominencia ya aplanada, ya saliente, que puede adquirir el tamaño de una lenteja y aun más. Esta eminencia está surcada de vasos (episclerales) cuyo color es violeta por su profunda situación; está fija á la esclerótica, mientras que la conjuntiva, aunque inyectada, permanece móvil. La nudosidad es dura, y á veces muy sensible al tacto. Aparte del botón, el resto del ojo no está inyectado. Los síntomas subjetivos son muy diferentes; con frecuencia la afección no determina más que una ligera molestia para el paciente; otras veces, hay dolores muy violentos que privan al enfermo del sueño durante mucho tiempo.

La enfermedad no *termina* jamás ni por degeneración ni por ulceración del botón; éste desaparece siempre por reabsorción. Después que la enfermedad ha estado durante algunas semanas en su apogeo, el botón se aplana lentamente, se pone más pálido y desaparece por último totalmente sin dejar señales; más frecuentemente, sin embargo, allí donde estuvo el botón queda un punto de color plomizo en que la esclerótica parece ligeramente deprimida y la conjuntiva más sólidamente fija á ella (cicatriz en la esclerótica). El ojo no conserva otras señales de la afección que padeció.

La escleritis es una enfermedad eminentemente crónica, puesto que tiene la propiedad de recidivar con mucha frecuencia. Apenas ha desaparecido el botón — ó aun antes de que esto suceda — se presenta un segundo en otro sitio de la esclerótica. Á veces dura la enfermedad hasta que toda la circunferencia de la córnea haya sucesivamente presentado nudosidades, y se encuentra por último todo alrededor de este órgano una zona de color gris. Entonces ha terminado la afección, porque generalmente no se desarrolla dos veces seguidas en el mismo sitio. Pero antes de que la enfermedad llegue á este estado, pueden transcurrir muchos años. Excepto algunas cortas interrupciones, el enfermo puede sentirse molestado durante todo este tiempo por accesos inflamatorios. Concurre también á hacer molesta la enfermedad, el que ataca con frecuencia ambos ojos. Respecto, pues, á su larga duración, el pronóstico de la forma superficial de la escleritis es desfavorable; favorable, por el contrario, si se la considera solamente desde el punto de vista de su terminación. En efecto; la visión no está alterada cualquiera que sea la duración de la episcleritis.

Esta afección no ataca por lo general más que á los adultos, y es-

pecialmente á las personas de edad. En cierto número de casos, parece tener alguna relación con las afecciones reumáticas ó gotosas; de todos modos, el origen es muy oscuro. Respecto al *tratamiento*, es poco eficaz. Es posible hacer los sufrimientos más tolerables y la reabsorción de la inflamación más rápida, pero somos impotentes para prevenir las recidivas. Como tratamiento interno, si hay motivo alguno para sospechar que el reumatismo es el origen de la afección, se administra el salicilato de sosa. Además, se recomiendan los medios sudoríficos, los revulsivos bajo la forma de agua mineral laxante, el ioduro de potasio, etc., etc. Localmente, por el amasamiento, puede intentarse precipitar la reabsorción del tumor (*Pagenstecher*). Á este efecto se introduce en el fondo de saco conjuntival un poco de grasa ya pura, ya bajo la forma de pomada de precipitado amarillo. Entonces, con los dedos aplicados sobre el párpado, se amasa y comprime el tumor, que se percibe fácilmente á través de los velos palpebrales. Si la afección va acompañada de fuertes dolores, además del amasamiento, pueden aplicarse compresas de agua caliente, la atropina y se practican sustracciones sanguíneas locales (6 ó 10 sanguijuelas en la sien). Respecto al masaje, es muchas veces imposible de practicar aquí por el agudísimo dolor que provoca en el botón. En estos últimos casos se ha recomendado también la escarificación del tumor (*Adamück*), ó el raspado con la cucharilla cortante (*Schöler*).

b) Forma profunda de la escleritis.

En esta forma existe también un abultamiento de la esclerótica, ya bajo la forma de abolladuras aisladas, ya con más frecuencia bajo la de una tumefacción difusa. En este último caso, la esclerótica está abultada en una gran extensión sin abolladuras; á veces presenta una inyección de color uniformemente rojo-azulado todo alrededor de la córnea. Pero lo que distingue sobre todo la forma profunda de la superficial, es la marcha y la extensión de la inflamación sobre las demás partes del ojo. En la forma que nos ocupa, lo mismo que en la superficial, la inflamación no termina por degeneración de los productos inflamatorios. En efecto; éstos acaban por reabsorberse, pero dejan detrás de sí una cicatriz de color oscuro. Al mismo tiempo, la esclerótica, en el sitio de la cicatriz, ha sufrido un notable adelgazamiento, hasta el punto de que llega á ser muy débil para resistir la presión intraocular normal. Por esto se observa una ectasia en el punto que estuvo enfermo. Ésta se presenta bajo dos formas, ó bien como simple ensanchamiento de la superficie escleral, ó bien bajo la forma de tumores abollados al nivel de las partes adelgazadas de la esclerótica.

En el primer caso, toda la zona escleral coloreada de gris por la inflamación y rodeando la córnea, se alarga cada vez más. De esta manera, la córnea y las partes inmediatas de la esclerótica son rechazadas hacia delante, de suerte que el globo ocular se alarga en forma de pera de atrás delante. En el segundo caso, al contrario, sobreviene una ectasia circunscrita del sitio adelgazado, elevándose por encima del nivel de la esclerótica sana. Así sucede que, todo alrededor de la córnea, se nota una serie de abolladuras que, por lo delgado de sus paredes, parecen negras. Á causa de su situación al nivel del cuerpo ciliar, se las designa con el nombre de estafilomas ciliares. De ordinario estas dos clases de ectasias acarrean el desarrollo de una hipertonía, un aumento general del volumen del ojo y, por último, la pérdida completa de la visión.

Las complicaciones por parte de las demás partes del ojo constituyen igualmente una propiedad diferencial de la forma profunda de la escleritis. Conciernen á la córnea tanto como á la úvea. Por parte de la córnea, se observan infiltraciones que tienen su asiento en las capas profundas, pero que no sufren la fusión purulenta; por el contrario, se reabsorben totalmente dejando en pos de sí opacidades permanentes: queratitis esclerosante (véase pág. 223). Por parte del iris, encontramos los síntomas de la iritis, particularmente las sinequias posteriores, y también una seclusión de la pupila; sin embargo, nunca hipopión. Por lo que concierne á la coroides, la inflamación alcanza sobre todo á la parte anterior, y á consecuencia de las opacidades que desarrolla en el cuerpo vítreo, altera la visión. Casi todas las partes del ojo sufren, pues, en la forma profunda de la escleritis; además, debe considerarse como infinitamente más peligrosa que la forma superficial.

La escleritis profunda ataca casi siempre ambos ojos, y dura años, puesto que el tratamiento es impotente para detenerla en su desarrollo. Densas opacidades acarrea consecutivamente en la córnea, produce la seclusión de la pupila con sus funestas consecuencias, opacidades del cuerpo vítreo y del cristalino, miopia muy acentuada por la prolongación del eje del ojo, y, por último, hipertonía provocada por la ectasia de la esclerótica. La afección, pues, acaba siempre por determinar lesiones graves, ó también, en ocasiones, la pérdida completa de la vista. Al contrario de lo que se observa en la forma superficial, la profunda ataca sobre todo á los individuos jóvenes (no á los niños, sin embargo). Frecuentemente se la encuentra al mismo tiempo que los signos de escrofulosis, tuberculosis ó sífilis hereditaria. En la mujer, en que la escleritis profunda es más frecuente que en el hombre, los desórdenes menstruales son los que aparecen como causa.

El *tratamiento* influye muy poco sobre la escleritis profunda. Sobre

todo debe dirigirse contra la diátesis que pudiera ser el origen de la afección. Para esto se utilizan medios dietéticos y farmacológicos elegidos entre los medicamentos que contienen iodo (ioduro de potasio, ioduro de hierro, aguas minerales ioduradas). Cuando hay desórdenes menstruales, se administran las preparaciones de hierro. En lo que concierne al tratamiento local del ojo, es necesario combatir las inflamaciones de la córnea y del iris por los procedimientos ordinarios. Cuando la enfermedad está más avanzada, es frecuentemente preciso practicar una iridectomía. Esta operación se practica ya por motivos ópticos, por ejemplo, para colocar la pupila detrás de las partes de la córnea todavía transparentes, ya para prevenir la hipertonía intraocular que puede provocarse por la seclusión de la pupila ó por la ectasia de la esclerótica. Empero no se practicará la iridectomía, á ser posible, sino cuando hayan desaparecido todos los síntomas inflamatorios.

La forma superficial y la forma profunda de la escleritis no se distinguen claramente una de otra, porque sus síntomas se confunden con frecuencia. En efecto; generalmente nos es imposible ver, sobre el ojo vivo, hasta qué profundidad ha penetrado la inflamación en la esclerótica. Admitimos, es cierto, que en la forma profunda de la escleritis la inflamación penetra más profundamente; pero, para fundar esta afirmación, no tenemos ninguna prueba directa. El adelgazamiento consecutivo de la esclerótica, así como la propagación de la inflamación á la úvea subyacente, son los datos que nos permiten llegar indirectamente á esta conclusión. Algunos autores admiten que la escleritis profunda toma su origen en una inflamación de la úvea, y la denominan por esto esclerocoroiditis ó úveoescleritis. Empero todos los datos que poseemos sobre el sitio propio de la afección son de naturaleza puramente hipotética, puesto que hasta hoy no hemos podido practicar la autopsia de ningún ojo atacado de escleritis.

En los casos bien desarrollados, la escleritis es una afección característica y fácil de reconocer. El diagnóstico se hace á veces difícil en los casos ligeros y de marcha abortiva. Así, por ejemplo, un botón esclerítico, cuando es pequeño y sobre todo cuando está situado cerca del borde de la córnea, puede confundirse con una eflorescencia de la conjuntivitis linfática. El signo distintivo es que la nudosidad esclerítica no se asienta en el limbo mismo; no se encuentra tampoco en la conjuntiva, sino más bien debajo de ella, porque puede deslizarse esta membrana sobre la nudosidad. En fin, la marcha ulterior no tardará en esclarecer el diagnóstico. En efecto; la nudosidad linfática se transforma en una úlcera de la conjuntiva por destrucción de la superficie, lo cual no sucede nunca en los botones de escleritis. En la queratitis parenquimatosa también se encuentra á veces, alrededor de la córnea,

una escleritis ligera y difusa. Además, en la sífilis se observan también en la esclerótica nudosidades aisladas, pero jamás adquieren el carácter típico y recidivante de la escleritis.

Las manchas grises de la esclerótica, restos de una escleritis superficial, no se hacen ectásicas, de donde puede deducirse que la esclerótica no ha sufrido un adelgazamiento notable. Tampoco sabemos con seguridad de dónde viene el tinte oscuro de estas manchas. ¿Es debido al pigmento subyacente de la coroides que se ve á través de la esclerótica por transparencia, ó bien procede de una acumulación de pigmento en la esclerótica misma?

En la forma profunda de la escleritis se ve con frecuencia una zona escleral, inmediata á la córnea, que toma un brillo análogo al de la porcelana, y llega á ser blanca con reflejo violado (*Arlt*).

Las ectasias del segmento escleral anterior que proceden de una escleritis profunda deben explicarse de otro modo que las que se desarrollan en este sitio en otras circunstancias. Las ectasias del segmento anterior de la esclerótica (estafilomas ciliares é intercalares) son, en la inmensa mayoría de los casos, consecutivas á una hipertonía que provoca, si dura mucho tiempo, una prolongación de la esclerótica primitivamente normal. El adelgazamiento de la esclerótica es una consecuencia ulterior de la ectasia. En la escleritis, las cosas pasan en sentido inverso. Aquí, la esclerótica comienza primero por adelgazarse, después cede á la presión intraocular, que fué normal, y normal queda todavía durante algún tiempo. La hipertonía que acaba por sobrevenir aquí es también la consecuencia de la ectasia.

II. — Lesiones traumáticas de la esclerótica

§ 54. Todos los traumatismos que alcanzan á la córnea y la conjuntiva interesan al mismo tiempo á la esclerótica. Las lesiones traumáticas esclerales son graves, sobre todo cuando perforan por completo la esclerótica.

La cuestión de saber si por el traumatismo las envolturas del bulbo han sido *perforadas* ó no, es de gran importancia, puesto que en el primer caso todo traumatismo, por insignificante que sea, debe considerarse siempre como grave. En efecto; la perforación abre una puerta á la infección del interior del ojo. La infección del ojo en estas circunstancias provoca casi siempre una inflamación eminentemente peligrosa para el órgano. Lo que voy á decir en las líneas siguientes, refiriéndose tanto á las lesiones de la córnea como á las de la esclerótica, se aplica por igual á unas y á otras.

Los *síntomas* más importantes de una perforación son:

a) El descenso de la presión intraocular. Este síntoma adquiere un valor completamente especial en las heridas pequeñas de la esclerótica, cubiertas por equimosis conjuntivales, y sustraídas, por consiguiente, á la infección directa. El descenso de la presión intraocular no existe naturalmente más que cuando la herida está abierta.

b) Si la perforación se encuentra al nivel de la cámara anterior, ésta es menos profunda ó completamente abolida, tanto tiempo como la herida esté abierta.

c) Cuando la herida es un poco mayor, la perforación se traduce por la hernia de los tejidos subyacentes. Se ve con frecuencia á la úvea presentarse en la abertura de la herida, bajo la forma de una masa pigmentada negra. Según la situación de la herida, la masa herniada corresponde ya al iris, ya al cuerpo ciliar, ya á la coroides. Cuando la úvea está desgarrada, se ve un poco de cuerpo vítreo que se presenta en la herida. Tampoco es raro observar hemorragias en el interior del ojo, lo cual puede suceder también cuando hay contusión sin perforación. La sangre derramada en la cámara anterior, va de ordinario á reunirse en seguida en la parte inferior, de la cámara, que ocupa en mayor ó menor extensión á la manera de un hipopión, y limitándose por arriba por una línea horizontal: *hifema* (1). La presencia de la sangre en el cuerpo vítreo se traduce con frecuencia por un reflejo rojo de la pupila: *hemoftalmos.*

Las heridas perforantes de la esclerótica se distinguen en heridas de bordes uniformes y heridas de bordes desgarrados. Las primeras son producidas por cuerpos puntiagudos ó cortantes; las heridas accidentalmente hechas por instrumentos de punta ó corte agudos, lo mismo que las operatorias, corresponden á esta categoría. Las heridas de bordes dislacerados son con frecuencia el resultado de la *rotura* de la esclerótica. Son muchas veces la consecuencia de una acción contundente sobre el ojo — contusión — por ejemplo, con el puño ó el bastón, de la proyección sobre el ojo de un trozo de madera ó de metal, con el cuerno de un buey (no rara en los campesinos), de un golpe contra algún cuerpo saliente, etc., etc. La rotura de la esclerótica es siempre arciforme y se asienta cerca del borde de la córnea, á la cual es concéntrica. Sobre el borde superior de la córnea es donde se observan mayor número de roturas. Por regla general, la esclerótica no se rompe sola. La úvea subyacente se desgarra también, y una parte del contenido

(1) De ὑπό, y αἷμα, sangre.

del globo ocular, en particular el cristalino, es expulsado del ojo; en la herida se ve al cuerpo vítreo formando hernia. El iris, al nivel de la lesión, está muy frecuentemente invertido; se diría que falta en este punto, como si por una iridectomía esta parte del iris se hubiese excindido (véase § 74). Muchas veces, á consecuencia de su gran extensibilidad, la conjuntiva queda intacta sobre la esclerótica desgarrada. Entonces sucede en algunas ocasiones que el cristalino expulsado se encuentra alojado debajo de la conjuntiva.

Desde el punto de vista de la marcha ulterior de la lesión, una circunstancia de capital interés es saber si el cuerpo extraño ha quedado en el ojo: si acaece esto, el caso es de los más graves; si el cuerpo extraño ha salido, no se trata más que de curar la herida, y la suerte del ojo depende únicamente de la cuestión de saber si la curación irá ó no acompañada de inflamación.

a) La *curación sin inflamación* no puede sobrevenir sino en el caso de que la herida no esté infectada. Las condiciones más favorables son las que acompañan á las heridas hechas por instrumentos punzantes ó cortantes, como, por ejemplo, las que se producen para las operaciones. Aquí se procura que ningún tejido extraño, como el cuerpo vítreo ó la úvea, quede enclavado en la herida. Pero aun cuando tenga lugar este enclavamiento, la curación sin inflamación todavía es posible, aunque entonces los labios de la herida no puedan reunirse inmediatamente, puesto que no se tocan. El tejido de la úvea y del cuerpo vítreo enclavado en la herida se transforma poco á poco en tejido cicatricial, y de este modo toma parte en la cicatrización definitiva de la herida. Naturalmente, estos tejidos quedan para siempre en la cicatriz, lo cual determina con frecuencia consecuencias perniciosas. De la misma manera, es decir, por la interposición del tejido cicatricial entre los labios de la herida y sin inflamación, ciertas heridas por desgarro, por ejemplo después de una rotura de la esclerótica, pueden también, en los casos de marcha favorable, terminarse por la curación y conservar el ojo sus funciones. Cuando la herida esclerotical está próxima al borde de la córnea, y el iris (ó la cápsula del cristalino) se interponen allí, se observa muy frecuentemente una oclusión imperfecta de la herida, lo cual obedece á que la conjuntiva se cicatriza por encima de la herida escleral, mientras que ésta queda más ó menos ampliamente abierta á causa del tejido que se encuentra interpuesto en la herida y que impide que se unan entre sí los labios de la misma. Á través de la abertura fluye constantemente el humor acuoso, que se extiende bajo la conjuntiva, que aparece, ya edematosa, ya elevada bajo la forma de una vesícula cistoide bien limitada. Este estado se designa, según *Graefe,* con el nombre de *cicatriz cistoide* (véase pág. 143). Esta espe-

cie de cicatriz se observa principalmente después de una operación (extracción de la catarata, iridectomía).

b) La curación de las heridas de la esclerótica va muchas veces acompañada de una violenta *inflamación* de las membranas internas del ojo, cuya inflamación procede con frecuencia de una infección de las partes internas del globo ocular. La infección es producida por el

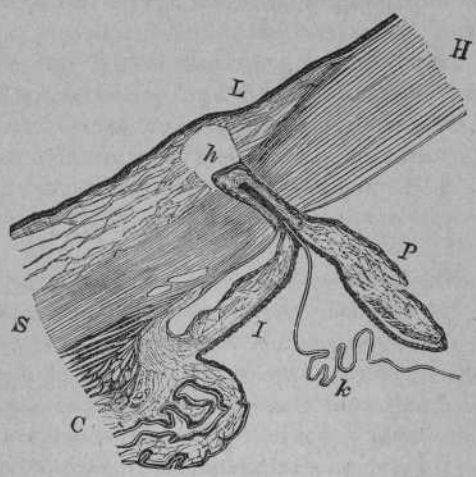

FIGURA 41. — *Enclavamiento del iris con cicatriz cistoide*, después de una extracción de catarata según el procedimiento de incisión lineal periférica de *Graefe*. Aumento, 13/1. De su inserción en el cuerpo ciliar *C*, el iris *I* se dirige en la cicatriz de la herida operatoria, de tal manera que la cámara anterior se reduce á una delgada hendidura. En el interior de la cicatriz, el iris está replegado sobre sí mismo, y su punto de reflexión corresponde á las capas externas de la esclerótica. De la cicatriz sale la porción pupilar del iris *P*, que flota libremente en la cámara acuosa. En la cara anterior del iris se nota el orificio de una cripta; en su cara posterior el corte del esfínter pupilar. Al mismo tiempo que el iris, se ve enclavada en la cicatriz la cristaloide *k* presentando numerosos pliegues. La herida de extracción corta el límite de la esclerótica *S* y de la córnea *H*, de modo que su mitad anterior ocupa la esclerótica, la mitad posterior la córnea. Á causa de la interposición del iris, los labios de la herida no se reúnen; el conducto de la herida se extiende además bajo la forma de una cavidad hueca *h* en el tejido de la conjuntiva del limbo *L*. Resulta que la herida no está cerrada sino por una capa de tejido excesivamente delgada.

mismo cuerpo vulnerante cuando está sucio y lleva gérmenes infecciosos, ó bien la infección penetra ulteriormente por la abertura de las envolturas del bulbo, haciendo el oficio de puerta de entrada para el paso de los gérmenes sépticos, de aquellos principalmente que permanecen en el fondo de saco conjuntival. El interior del ojo es singularmente susceptible de infectarse, porque representa sin duda alguna

un terreno de cultivo muy favorable para las diversas especies de esquizomicetos. La inflamación se localiza particularmente en la úvea. En los casos más agudos, la inflamación llega á ser supurativa, y provoca la fusión purulenta de todo el ojo: panoftalmitis. En los casos menos graves sobreviene una iridociclitis plástica, es decir que, bajo la influencia de la inflamación, el iris y el cuerpo ciliar producen un exudado que se organiza después bajo la forma de falsas membranas. En este caso también se pierde el ojo con frecuencia. Sólo que la marcha no es tan rápida como en la panoftalmitis, pero el ojo se pierde por una inflamación de larga duración. Los exudados se organizan y, por su retracción, disminuyen el volumen del ojo: atrofia del globo. Esta última terminación de una lesión traumática es también más peligrosa para el paciente que la panoftalmitis, porque provoca mucho más frecuentemente que ésta una inflamación simpática en el otro ojo.

§ 55. Cuerpos extraños en el ojo. — Por la presencia de un cuerpo extraño en el interior del ojo, toda lesión traumática, por ligera que sea, llega á ser grave, porque acarrea muy frecuentemente la pérdida del ojo. Es necesario, pues, con motivo de toda lesión traumática perforante, plantearse inmediatamente la cuestión de saber si ha quedado ó no en el ojo un cuerpo extraño. En el mayor número de casos, los conmemorativos proporcionan datos muy importantes. Así, por ejemplo, si alguno se hiere un ojo con las tijeras, no se sospechará que haya un cuerpo extraño; al contrario, la presencia de éste en el ojo llega á ser muy probable si alguien tiene una herida perforante producida por explosión de una cápsula fulminante ó por las chispas del hierro, etc. La naturaleza de los cuerpos extraños de que con este motivo puede tratarse, varía de una manera extraordinaria. Muchas veces son chispas muy finas que pueden perforar la esclerótica con sus puntas y sus bordes cortantes. Tales son las chispas de metal, de vidrio, fragmentos de piedra, más rara vez trozos pequeños de madera, etc. El cuerpo extraño puede residir en cualquier parte del ojo. También puede, si posee suficiente fuerza de proyección, traspasar de parte á parte el globo ocular, ó ir á alojarse en el tejido orbitario al lado opuesto al punto de entrada. Muchas veces es muy difícil saber hasta dónde ha llegado el cuerpo extraño en el ojo. En primer lugar, no puede, en general, verse directamente el cuerpo extraño sino inmediatamente después del momento en que ha tenido lugar la lesión, y aun entonces la hemorragia hace con frecuencia imposible la inspección del interior del ojo. Después aumentan las dificultades, porque los medios no tardan en ponerse opacos, y los exudados que envuelven al cuerpo extraño le colocan en condiciones imposibles para reconocerle. Es necesario, pues, contentarse con simples presun-

ciones en lo que concierne al sitio del cuerpo extraño. Estas sospechas se apoyarán en la dirección que el cuerpo ha tomado en el sitio de la herida, en la sensibilidad al tacto de ciertas partes del ojo, en la presencia en el campo visual de un defecto circunscrito (escotoma, etcétera, etc.). La presencia de un cuerpo extraño en el interior del ojo acarrea casi siempre la pérdida del mismo. Rara vez sucede que el cuerpo extraño quede en el ojo sin provocar á la larga una inflamación. Entonces queda en libertad, ó bien se ha enquistado en un exudado orgánico. Sin embargo, tampoco entonces están los ojos exentos del peligro que pueda presentarse — á veces después de años — de un modo repentino, siendo asiento de una inflamación capaz de destruir el ojo. Pero, en la inmensa mayoría de los casos, la inflamación sobreviene inmediatamente después de la lesión. Como en los casos de heridas simplemente perforantes, esta inflamación es una panoftalmitis ó una iridociclitis plástica; sólo la presencia de un cuerpo extraño en el ojo la hace muy probable, aun segura, y conduce mucho más frecuentemente á la inflamación simpática del otro ojo.

El *pronóstico* de los traumatismos del globo resulta de las explicaciones dadas más arriba. Siempre es serio, porque la más pequeña picadura producida por una aguja fina puede determinar la supuración del globo cuando la aguja está infectada por sustancias sépticas. Como muchas veces se ignora si el cuerpo vulnerante está ó no aséptico, y por otra parte las consecuencias de una infección no se observan sino al cabo de algunos días, es indispensable al principio ser prudente al formular el pronóstico. En general, se apoyará en el estado de la herida y la presencia de un cuerpo extraño. En lo que concierne al estado de la herida, es necesario considerar su situación, su extensión y la naturaleza de sus bordes En seguida conviene darse cuenta de si las membranas internas del ojo forman ó no hernia en la herida, si se ha derramado el cuerpo vítreo y, en caso afirmativo, en qué cantidad. Las grandes heridas acompañadas de prolapso extenso de las membranas internas del ojo van siempre seguidas de inflamación y de tisis del globo ocular. En lo que se refiere al cuerpo extraño, es muy difícil decidirse en ningún sentido. En algunas ocasiones puede afirmarse que si en el ojo se encuentra un cuerpo extraño que no puede extraerse rápidamente, el órgano casi siempre está perdido. Cuando se establece el pronóstico, no conviene olvidar tampoco darse cuenta del peligro que el otro ojo corre de ser invadido por una inflamación simpática.

Tratamiento.—Cuando hay que tratar una herida escleral reciente, es necesario ante todo procurar asegurarse si hay probabilidad de que en el ojo esté alojado un cuerpo extraño.

a) Supongamos primero que no hay cuerpo extraño en el ojo. En este caso se pregunta si puede preverse que el órgano afecto pueda conservarse y que continúe funcionando. En caso afirmativo, se coloca en seguida al paciente en la cama, se limpia la herida y se la desinfecta rociándola con uno ú otro líquido antiséptico. Debe excindirse cuidadosamente la porción del iris herniada en la herida. Esta hernia no se comprueba evidentemente sino en las heridas de la córnea ó del segmento anterior de la esclerótica. Si, por el contrario, el herniado es el cuerpo ciliar ó la coroides, es necesario abstenerse de excindirlos, porque en seguida vendría un prolapso del cuerpo vítreo. Las heridas pequeñas se cicatrizan rápida y espontáneamente; las grandes, al contrario, deben suturarse. Á este efecto, se hace la sutura en la esclerótica misma, ó bien sólo en la conjuntiva. Si se prevé que, á consecuencia de la gran extensión de la lesión, el ojo no podrá funcionar más, se propone al enfermo la enucleación inmediata. Es el medio de librarle de una larga enfermedad y de preservarle de una inflamación simpática del otro ojo. En ambos casos es, sin embargo, imposible, aun para un hombre muy experimentado, prever si será ó no posible conservar el ojo. Entonces prefiero esperar algunas semanas para proceder á la enucleación tan pronto como la afección tome mal carácter. En este momento, ya no hay que vacilar: es indispensable enuclear sin dilación alguna, porque si no se está expuesto á ver sorprendido el otro ojo por una inflamación simpática.

b) Cuando hay un cuerpo extraño en un ojo, éste está casi indefectiblemente perdido, si no logra extraerse el agente vulnerante. Es necesario, pues, ante todo proceder á esta extracción, para lo cual es condición indispensable conocer bien su situación. Cuando la herida es grande y está abierta puede introducirse un instrumento bien desinfectado y procurar coger el cuerpo extraño. Si la herida no presenta condiciones para ello, ya porque esté cerrada, ya porque, á consecuencia de su situación ó de su poca extensión, presente desfavorables condiciones, prefiero entonces practicar una nueva abertura de salida para el cuerpo extraño. Según la situación de éste, se practica la abertura, ya en la córnea, ya en la esclerótica. En el último caso, es necesario evitar el herir la región del cuerpo ciliar y procurar que la incisión caiga más atrás. La incisión debe hacerse en la dirección meridional (de delante atrás), porque las heridas dirigidas de este modo son las que menos se entreabren. Entonces, á través de la nueva herida, se dirige un instrumento sobre el cuerpo extraño. Pero, para asirle y extraerle, se encuentran muchas veces grandes dificultades, y aun con frecuencia no se logra el objeto que se persigue. Los que mejores probabilidades ofrecen son las chispas de hierro, puesto que puede extraérselas por

medio de un electro-imán, del cual se introduce la extremidad á través de la herida en el interior del ojo.

Si se sospecha que no pueda extraerse el cuerpo extraño, debe esperarse algún tiempo para ver si, por casualidad, el ojo le soporta sin inflamarse. Esto sucede sobre todo cuando el cuerpo extraño se encuentra en el cristalino. Éste entonces se altera, y más tarde, después de la desaparición de todos los síntomas inflamatorios, puede extraerse el agente vulnerante practicando la operación de la catarata. Desde el instante en que se declara una iridociclitis plástica no conviene, por lo general, aconsejar nuevas tentativas de extracción, porque sólo la enucleación está indicada.

Las lesiones traumáticas del ojo van frecuentemente seguidas *de derrame sanguíneo* en el interior del mismo (cámara anterior y cuerpo vítreo). Por lo demás, también se observan derrames análogos, sin lesiones traumáticas, á consecuencia de una inflamación, y aun sin causa conocida. En la cámara anterior, la sangre desciende al fondo, y acaba por reabsorberse. En un ojo normal, la sangre de una hemorragia ligera puede desaparecer por completo al cabo de veinticuatro horas. La reabsorción no es tan rápida cuando hay mucha sangre en la cámara anterior, sobre todo cuando el ojo está enfermo, y por esta razón las funciones tróficas no se ejercen normalmente. La sangre derramada en la cámara anterior se hace tanto más negra cuanto más tiempo se halla depositada en este punto. Así que en los casos en que se repite la hemorragia en la cámara anterior, al cabo de cierto tiempo, puede verse un *hifema* formado de dos capas distintamente coloreadas: la inferior, más oscura, procede de la primera hemorragia; la superior, más clara, está formada por la hemorragia reciente. Los derrames antiguos adquieren á veces un color oscuro ó verde sucio.

Cuando la sangre permanece durante mucho tiempo en la cámara anterior, puede constituir el punto de partida de la formación de un nuevo tejido, particularmente cuando el ojo es al mismo tiempo asiento de una inflamación. De esta manera, no es raro que se comprometa el éxito de las operaciones (iridectomía é iridotomía) practicadas con el objeto de restablecer una pupila libre. La sangre derramada á consecuencia de la operación cubre la abertura que el operador ha practicado, y constituye la causa de una oclusión ulterior por formación de una membrana.

La sangre derramada en el cuerpo vítreo se encuentra bajo la forma de filamentos ó de pequeños grupos que, vistos al oftalmoscopio, parecen negros ó ligeramente rojizos. Si ocupan el segmento anterior del cuerpo vítreo, cuando la pupila está suficientemente dilatada, se los reconoce ya, por la iluminación lateral, al reflejo rojo oscuro procedente

del fondo del ojo. La sangre derramada en el cuerpo vítreo necesita mucho tiempo para reabsorberse por completo. Si la hemorragia ha sido abundante, el cuerpo vítreo es asiento permanente de opacidades considerables que dificultan notablemente las funciones visuales.

En algunos casos de hemorragia traumática del cuerpo vítreo he observado que, algún tiempo después del traumatismo, la sustancia colorante de la sangre se había disuelto totalmente en los humores del ojo y distribuídose por todo él. El humor acuoso estaba entonces teñido de rojo, y el iris aparecía como visto á través de un vidrio rojo rubí.

Las heridas perforantes del ojo son, por regla general, menos peligrosas que las de la esclerótica. Parece que las heridas de la córnea se infectan más difícilmente, lo cual obedece, sin duda, á que el humor acuoso, saliendo fuera del ojo, arrastra los gérmenes depositados en la herida. Por esta razón se le observa principalmente en el absceso de la córnea después de los traumatismos superficiales de esta membrana, y rara vez, por el contrario, á consecuencia de heridas profundas perforantes. Otro motivo más que puede constituir un peligro en las heridas perforantes de la esclerótica es también el que suelen dejar al descubierto el cuerpo ciliar y la coroides, órganos ambos muy expuestos á inflamarse. En fin, el prolapso del cuerpo vítreo constituye igualmente una condición muy favorable á la infección, porque, en efecto, este cuerpo representa una especie de gelatina natural y nutritiva en la cual los micro-organismos se desarrollan de una manera extraordinariamente rápida.

El motivo por el cual las *roturas* de la esclerótica son lesiones tan graves, reside en el hecho de que la fuerza que es bastante violenta para provocar la rotura del globo ocular, ocasiona también al mismo tiempo, en el interior del ojo, otras lesiones, tales como desgarraduras del iris, la luxación del cristalino, hemorragias abundantes, etc., etc. Algunas veces sucede que el iris, arrancado de su inserción, es expulsado del ojo al mismo tiempo que el cristalino. Respecto de la cuestión de saber cómo se producen las roturas esclerales, se han propuesto muchas hipótesis; empero, pueden explicarse mecánicamente. Limitémonos á exponer aquí la teoría propuesta por *Arlt:* cuando un cuerpo contundente viene á herir el bulbo ocular, éste sufre un aplanamiento, puesto que su contenido es incompresible. Se alarga en una dirección perpendicular á la del choque. Si por ejemplo, la fuerza *a* (*fig. 42*) obra perpendicularmente sobre la córnea, y viene á tocar al ojo en medio de este órgano en *c*, el globo sufrirá una reducción en el sentido antero-posterior, pero por lo mismo, la circunferencia ecuatorial llegará á ser mucho mayor (según el eje b_1). Al nivel del ecuador sería donde más distendida estaría la esclerótica, y donde se rompería desde luego

(por ejemplo, al nivel de *r*). Pero en el mayor número de casos, el punto de aplicación de la fuerza no es el centro de la córnea, sino uno situado en la esclerótica, en la inmediación del borde infero-externo de la córnea. Porque desde luego, en este punto, el borde orbitario es menos saliente, y por consiguiente el bulbo está allí menos protegido que en los demás donde está cubierto por el reborde orbitario



FIGURA 42. — *Contusión del globo ocular, que ha sufrido el golpe de frente.* — Esquemático. — La fuerza obra en la dirección aa_1, sobre el centro de la córnea *c*. Comprime el ojo contra el plano resistente UU_1 y le hace tomar la forma aplanada representada por la línea de puntos. El máximum de distensión del globo ocular se verifica en la dirección bb_1, de suerte que la esclerótica se rompe en *r*. La propulsión del iris, producida por el humor acuoso comprimido, está representada, abajo, por la forma del iris *u*, que se encorva hacia atrás en forma de saco, hacia arriba por su inversión completa hacia atrás *o*.

más prominente. Además, en el instante del peligro, el bulbo se dirige siempre hacia arriba, de manera que la córnea *c* (*fig. 43*) se encuentra en la misma dirección y se oculta debajo del párpado superior. Así que, en este caso, cuando una fuerza obra directamente de frente sobre el ojo, ataca al bulbo sobre un punto de la esclerótica situado debajo de la córnea. Entonces la dirección de la fuerza corresponde á un eje aa_1 (*fig. 43*), que pasa en el bulbo partiendo de un punto situado en su lado infero-externo, para terminar en otro situado en su lado

supero-interno. En este sentido, se aplanará el eje del globo del ojo. La distensión mayor corresponde entonces al ecuador bb_1, con relación á este eje. Este ecuador, en su mitad superior, encontrándose muy cerca del borde superior de la córnea, es el sitio en que se produce la rotura de la esclerótica (en el punto r). Así se explica el hecho de que, casi siempre, las roturas de la esclerótica se encuentran al nivel del borde superior de la córnea y en dirección concéntrica á ella.

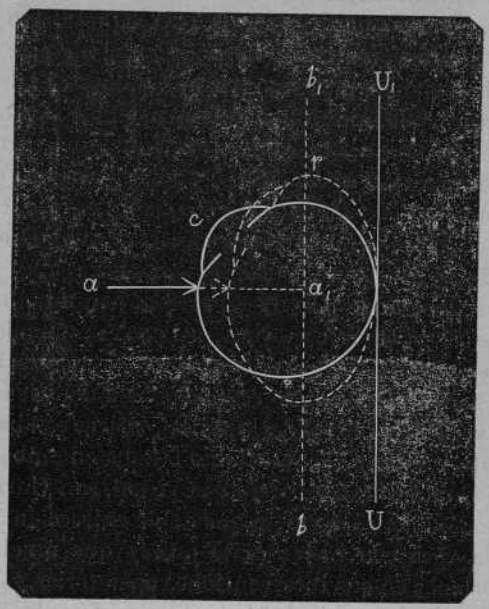

FIGURA 43. — *Contusión del globo ocular, procediendo el golpe de abajo.* Esquemático. — La fuerza obra en la dirección aa_1, ataca al globo debajo de la córnea c y le comprime sobre el plano resistente UU_1, de modo que le da una forma aplanada, que se representa en la figura por la línea punteada. El ojo toma su máximum de extensión en la dirección bb_1, así que la esclerótica se desgarra en r.

También se han observado roturas incompletas de la esclerótica, en el sentido de que sólo se han desgarrado las capas internas fibrosas; la consecuencia era una ectasia de la esclerótica al nivel de la lesión (*Arlt, Schæfer*). La rotura de la córnea es muy rara: yo he visto el ejemplo siguiente: un joven de quince años se metió, trabajando, un dedo de la mano derecha violentamente en el ojo del mismo lado. Al examen, encontré una desgarradura que, partiendo del borde supero-interno de la córnea, se dirigía hasta el centro de este órgano, donde se hacía horizontal describiendo un arco poco pronunciado. La rotura

tenía una longitud de 6 milímetros y circunscribía, por su dirección arciforme, un colgajo cuyo borde estaba algo levantado, de modo que traspasaba el nivel de la córnea inmediata. El iris estaba enclavado en la herida, y la pupila inclinada hacia este lado.

En las roturas de la esclerótica se encuentra el iris fuertemente empujado en su totalidad, ó bien al nivel de la rotura replegado hacia atrás (*fig. 42, o*). En algunos casos raros, en este sitio, un colgajo del iris está completamente arrancado (coloboma irídeo traumático). (Respecto de la inversión del iris, véase § 74.) El retroceso del iris y el ahondamiento de la cámara anterior pueden observarse en todos los casos en que, habiéndose escapado por la herida escleral una porción del cuerpo vítreo, ha disminuído el volumen del ojo. En las roturas de la esclerótica, el cristalino, al mismo tiempo que una parte del cuerpo vítreo, son expulsados del globo ocular; un ojo semejante carece, pues, de cristalino *(afakia)*. En algunos casos raros, puede el ojo adquirir, después de la curación de la herida escleral, una agudeza visual conveniente cuando se le provee de una lente convexa muy fuerte, como en los operados de catarata. Un día se presentó en mi clínica un campesino que fué herido por una vaca, primero en un ojo, y algunos años después en el otro. Ambos ojos presentaban, en el lado interno, una rotura escleral cicatrizada, con un coloboma del iris en apariencia metódico (en verdad, al nivel de la rotura, el iris estaba invertido y por consiguiente invisible). El cristalino faltaba en ambos lados, pero el fondo del ojo era normal, y la agudeza visual, con vidrios de catarata, muy buena. Este hombre sufrió una doble extracción del cristalino que practicó la vaca con mejor éxito quizás que muchos cirujanos acostumbran á tener en sus intervenciones operatorias.

El pronóstico desfavorable de las heridas perforantes de la esclerótica, en general, se extiende también en parte á los casos curados recientemente por una cicatriz lisa. En efecto; muchas veces los ojos que, después de curada la lesión, han conservado una buena agudeza visual, ciegan á consecuencia de las modificaciones consecutivas á la cicatriz escleral. Una de estas consecuencias es la tracción que sufre por la úvea fija á la cicatriz. Esta tracción puede dar lugar á síntomas irritativos continuos, á inflamaciones repetidas, y aun hasta una iridociclitis simpática del otro ojo. Además, puede resultar una hipertonía. Cuando la herida escleral está situada más atrás, es decir, al nivel de la retina, ésta puede fijarse también en la cicatriz. Entonces el tejido cicatricial se retrae ulteriormente, y la retina se encuentra cada vez más comprendida en la herida, de modo que se desprende del tejido subyacente; el ojo se queda ciego por desprendimiento de la retina *(v. Graefe)*. De esta manera es como se pierden muchos ojos en los cuales se ha practicado una incisión de la escleró-

tica en apariencia con el éxito más completo, por ejemplo para extraer un cuerpo extraño ó un cisticerco. Otro peligro que amenaza á estos ojos es que las cicatrices esclerales llegan á ser con frecuencia ectásicas y determinan la formación de estafilomas de la esclerótica.

El pronóstico es casi absolutamente funesto cuando un cuerpo extraño está alojado en el ojo. Sin embargo, hay toda una serie de casos en que *un cuerpo extraño* permaneció en el ojo, sin provocar ningún inconveniente. Empero en consideración á la extrema frecuencia de estas lesiones, el número de casos felices es absolutamente insignificante, y aun entonces el ojo no debe considerarse como exento de peligro. Como ejemplo, citaré el siguiente caso por mí mismo observado: una joven de veinticinco años fué herida por la explosión de la cápsula de un fusil de niño. Un fragmento de la envoltura de cobre de la cápsula perforó la córnea y penetró en el ojo izquierdo; podía vérsele sobre la parte inferior del iris. Inmediatamente después de la lesión sobrevino una iritis, que curó al cabo de algunas semanas, dejando como consecuencia numerosas sinequias. Desde entonces, el ojo no padeció ya inflamación alguna y adquirió una buena agudeza visual. El pequeño fragmento metálico, de 1 milímetro de largo próximamente, se veía siempre sobre el iris, sólo que adquirió poco á poco un color negro. Después de transcurrir seis años empezó á disminuir la vista y la enferma comenzó á sentirse molesta por pasajeros destellos. Además, se quejaba de que los objetos en que quería fijarse parecían moverse y semejaban ser curvos, de modo, por ejemplo, que una línea recta le parecía ondulada. El ojo, sin embargo, estaba libre de toda inflamación; sólo, después de un prolijo examen, podía notarse una ligera inyección ciliar. Al oftalmoscopio no podía observarse otra alteración que una decoloración de la mitad inferior del fondo del ojo que, en vez del hermoso color rojo que presentaba la mitad superior, parecía ligeramente grisáceo. Admito que se trataba aquí de un desprendimiento incipiente de la retina. La tracción sufrida por la retina desprendida da la explicación de la vista de pasajeros destellos, la fluctuación de la retina la del movimiento aparente de los objetos. Respecto á la apariencia ondulada de las líneas rectas, es preciso atribuirlo á las diferencias de nivel de la retina desprendida. El desprendimiento de la retina era probablemente la consecuencia de un antiguo exudado situado en la parte inferior del globo ocular, en parte sobre el cuerpo ciliar y en parte sobre la mitad anterior de la retina. Este exudado, retrayéndose poco á poco, atrae hacia sí la retina cada vez más.

No tuve ocasión de volver á ver á la enferma en cuestión, pero no es difícil prever con grandes probabilidades de acierto cuál fué la suerte del ojo de esta mujer. En primer lugar, el desprendimiento de la retina no habrá tardado en completarse. En seguida la irritación sufrida

por el cuerpo ciliar provocaría después el desarrollo de una iridociclitis. Al cabo de algún tiempo, el ojo quedaría completamente ciego, reblandecido, y sería asiento de dolores é inflamaciones frecuentemente repetidas. Quizás el otro ojo fuese invadido también por una inflamación simpática.

Por una serie de experiencias sobre los animales, *Leber* pudo encontrar por qué la presencia de un cuerpo extraño en el ojo provoca generalmente una inflamación grave. Según este autor, la inflamación es el resultado, ya de la presencia de micro-organismos introducidos al mismo tiempo que el cuerpo extraño, ó suministrados con posterioridad por el saco conjuntival, ya de la irritación química ejercida sobre los tejidos por los cuerpos extraños de acción química irritante. Así, por ejemplo, es posible provocar inflamaciones supurativas introduciendo en la cámara anterior fragmentos de cobre, y mejor aún, haciendo penetrar partículas de mercurio completamente asépticas. Cualquier inflamación supurativa no supone, pues, necesariamente la presencia de esquizomicetos. Las observaciones hechas en el hombre están de acuerdo, en general, con los hechos experimentales. La cuestión de saber si el cuerpo extraño, introducido en el ojo, será ó no bien tolerado, depende de las circunstancias siguientes: primero: ante todo, si el cuerpo es *aséptico* ó no; segundo: su naturaleza *química*. Por eso los cuerpos químicamente indiferentes, tales como los trozos de vidrio, asépticos desde el momento en que se introducen en el ojo, son los que permanecen en él más fácilmente sin inconveniente alguno. Pero no sucede lo mismo con los trozos metálicos, que son los que con mayor frecuencia hieren el ojo. Estos cuerpos provocan casi siempre una inflamación grave, que, sin embargo, no puede, en la inmensa mayoría de los casos, atribuirse á su estado séptico. Además, los trozos metálicos están con frecuencia calentados al rojo y, por consiguiente, desinfectados antes de su introducción en el globo ocular (por ejemplo, los trozos metálicos proyectados por un martillazo, etc., etc.). Estos cuerpos provocan inflamaciones porque, oxidándose en los tejidos del ojo, producen irritaciones químicas. Esto sucede con el hierro, y mucho más aún con el cobre. Respecto á los metales indiferentes bajo este concepto, tales como el plomo y los metales nobles, es relativamente raro que se introduzcan en el ojo. Tercero: el *volumen* del cuerpo extraño también merece tomarse en consideración. En efecto; el cuerpo extraño es tanto peor soportado, cuanto mayor es su volumen. Porque, en tanto que los cuerpos extraños pequeños se fijan muy pronto en el ojo, los grandes sufren fácilmente cambios de lugar bajo la influencia de los movimientos del órgano; lo cual es principalmente cierto para los cuerpos de mucho peso específico, como sucede, por ejemplo, con las chispas metálicas. Por el cambio de lugar del cuerpo extraño, los

tejidos circunvecinos son mecánicamente irritados. Cuarto: cada uno de los tejidos del ojo presenta diferente *grado de tolerancia* para los cuerpos extraños. La úvea, y principalmente el iris y el cuerpo ciliar, son los que más violentamente reaccionan con motivo de cualquier traumatismo. Al contrario, el cristalino, sin duda por la lentitud de sus cambios nutritivos, es, de todas las partes del ojo, la que soporta comparativamente mejor los cuerpos extraños. Si, por ejemplo, se ha fijado en el cristalino una pequeña chispa de hierro, aquél se altera sin duda, pero muchas veces no se produce inflamación. En este caso, el cristalino toma á veces un tinte oscuro á causa del óxido de hierro que se forma. Así se traduce la presencia del cuerpo extraño en el cristalino. Las chispas de hierro pequeñas pueden de esta manera disolverse por completo.

Los traumatismos perforantes del ojo son muy frecuentes en la clase obrera, y proporcionan un notable contingente de ciegos. El hecho es sobre todo cierto para las comarcas industriales. Podemos formarnos una idea bastante exacta de la frecuencia de las lesiones traumáticas á que están expuestos los ojos de los obreros, por los datos siguientes suministrados por *Cohn:* anualmente, sobre los 1.283 obreros metalurgistas ocupados en seis fraguas, cada uno de ellos sufre por término medio dos ó tres lesiones traumáticas de los ojos. Sin duda, la inmensa mayoría de las lesiones son poco graves; el mayor número de casos consisten sencillamente en la introducción de pequeños fragmentos metálicos en las capas superficiales de la córnea; y muchas veces puede extraérseles en la misma fábrica. Sin embargo, cerca de la mitad de los obreros están obligados á recurrir al auxilio del médico. La agudeza visual de 36 de ellos disminuyó parcialmente, y 16 (1,2 por 100 del número total) perdieron completamente un ojo. ¿No hay, pues, ningún medio de prevenir las lesiones de tan pavorosa frecuencia? Evidentemente, hay uno muy sencillo, que consiste en llevar lentes protectores. Se han construído de vidrio y, para evitar que se rompan, de mica ó tela metálica muy fina. Desgraciadamente, la introducción del empleo de estos lentes entre los obreros que los han menester, tropieza hoy y siempre con muchas dificultades por su parte.

Para extraer un cuerpo extraño introducido en el ojo, hay que luchar con grandes dificultades, y muy frecuentemente no se logra conseguirlo. No es posible establecer reglas fijas para indicar el procedimiento que conviene seguir, porque casi cada caso presenta particularidades propias que exigen un manual operatorio especial. Para extraer las chispas de hierro se utiliza un *electro-imán. Mac Keown* fué el primero que lo empleó con este objeto. La forma más cómoda es la indicada por *Hirschberg.* Alrededor de un tallo de hierro dulce se rodea en espiral un hilo de cobre de cierto espesor; los extremos de este

hilo se ponen en comunicación con un poderoso elemento. Los extremos del tallo de hierro que traspasan algo la espiral, están ligeramente encorvados y terminan en una punta obtusa destinada á introducirse en el interior del ojo. Para penetrar allí, se pasa ya por la herida misma, cuando es bastante grande y todavía está abierta, ya por una incisión nueva practicada en la córnea ó en la esclerótica en el punto indicado por el sitio que ocupa el cuerpo extraño.

III. — Ectasias de la esclerótica

a) Ectasia parcial.

§ 56. La ectasia parcial de la esclerótica representa un relieve circunscrito bajo la forma de una prominencia ó de un rodete negro. En este punto, la esclerótica está adelgazada, hasta el punto de que puede deprimírsela con el extremo de una sonda. Á través de estas paredes adelgazadas se ve aparecer el pigmento coroideo que da á la ectasia un color oscuro, de un gris plomizo ó negro azulado. Por la iluminación focal se consigue con frecuencia hacer transparente la esclerótica en el sitio de la ectasia y ver la capa pigmentaria que tapiza la superficie interna. Según el sitio que la ectasia ocupa, se distinguen diversas formas:

1.° Las ectasias anteriores (estafilomas esclerales anteriores). — Éstas ocupan las partes de la esclerótica limítrofes á la córnea (*figs. 44* y *45*). Al principio aparecen bajo la forma de pequeñas manchas oscuras que después se desarrollan y llegan á ser ectásicas. Si muchas de estas ectasias se encuentran unas al lado de otras, se hacen confluentes y forman un rodete único y grueso, que se extiende sobre el borde de la córnea, á la que circunscribe bajo la forma de un arco ó de un anillo. El limbo está representado por una especie de línea deprimida y gris que constituye el límite entre la ectasia y la córnea. Cuando la córnea está alterada y ectásica, la claridad del límite entre la ectasia de la esclerótica y la de la córnea se borra con frecuencia, y ambas forman un rodete único que ocupa el segmento anterior del bulbo. Sucede con frecuencia que el estafiloma escleral anterior no se presenta sino en un solo punto ó que al menos sólo en un sitio adquiere un desarrollo particularmente marcado. Al nivel de este sitio, la base de la córnea está empujada hacia delante, de modo que el órgano adquiere una posicion oblicua. Así, por ejemplo, cuando el estafiloma escleral está situado sobre el borde interno, la córnea mira hacia el temporal, en vez de estar dirigida directamente hacia delante (*fig. 45, h*).

2.° Ectasias ecuatoriales (estafilomas ecuatoriales).—Son abolladuras negras situadas al nivel del ecuador del bulbo. Puede observárselas haciendo dirigir el ojo con violencia al lado opuesto del sitio del estafiloma. Se encuentran sobre uno ó muchos puntos del ecuador, pero jamás comprenden estos estafilomas toda la circunferencia del bulbo, como se nota con frecuencia en los estafilomas anteriores.

3.° Ectasias posteriores. — Ocupan el segmento posterior del globo ocular, de donde resulta que es imposible observarles sobre el ojo vivo. Respecto á su origen y á su significación, difieren esencialmente de los estafilomas anteriores y ecuatoriales. Hay dos clases de ectasias posteriores:

a) *El estafiloma posterior de Scarpa.* — Consiste en un adelgazamiento y una curvadura al nivel del polo posterior por fuera de la papila. Cuando esta ectasia adquiere un gran desarrollo, comprende al mismo nervio óptico (§ 145). Esta ectasia, según ha anunciado *Arlt* antes que ningún otro, es la causa más común de la miopia. En efecto; la esclerótica, retrocediendo, hace que el bulbo se alargue en la dirección de su eje sagital (miopia axila). El diagnóstico de un estafiloma posterior no puede hacerse en el vivo sino por la comprobación de una miopia muy acentuada y por las modificaciones oftalmoscópicas que la acompañan (§ 78).

b) *La protuberancia posterior de Ammon.* — Ésta no se encuentra exactamente en el polo posterior del ojo, como el estafiloma posterior, sino más abajo. No es tampoco una ectasia adquirida como los demás estafilomas de la esclerótica; al contrario, es una afección congénita consecutiva á una oclusión imperfecta de la lente ocular fetal. Se la encuentra al mismo tiempo que un coloboma de la coroides y frecuentemente también con uno del iris (véanse §§ 77 y 81).

Según dejo expuesto en las líneas que anteceden, se designan también las ectasias adquiridas de la esclerótica con el nombre de estafilomas esclerales, en tanto que la protuberancia congénita de *Ammon* no se llama nunca estafiloma.

b) Ectasia total de la esclerótica.

Consiste en una distensión uniforme de toda la esclerótica, que hace que el globo ocular se agrande totalmente. Toda la corteza esclerotical está adelgazada y deja ver, por transparencia, el pigmento coroideo, de tal modo que parece de un color blanco azulado. La ectasia total no puede desarrollarse más que en la juventud, cuando todas las

capas de la córnea son todavía extensibles. En efecto; la esclerótica de los adultos es de tal modo rígida que no presenta sino algunos puntos débiles, que se distienden y dan lugar á ectasias parciales. La ectasia total va con frecuencia acompañada de estafilomas de la córnea ó de estafilomas esclerales anteriores. La existencia simultánea de estas dos ectasias provoca á veces un desarrollo extraordinario del bulbo ocular. Es mucho más raro observar otra forma de ectasia simple, en que el ojo está uniformemente agrandado en todas sus dimensiones, de modo que la córnea participa también de la enfermedad (*megalocórnea*). Este estado se designa con el nombre de hidroftalmos ó buftalmos (βοῦς, buey, á causa de la semejanza con los voluminosos ojos de este animal). El hidroftalmos es una afección congénita ó adquirida durante la primera infancia; es probablemente la análoga del glaucoma de los adultos. Así que, á propósito de esta última afección, trataremos del hidroftalmos con más detalles (véase § 84).

Etiología. — Toda ectasia de la esclerótica es la consecuencia de una desproporción entre la presión intraocular y la fuerza de resistencia de la esclerótica. Ya es la presión intraocular quien ha aumentado patológicamente, ó ya es la esclerótica quien ha perdido su fuerza de resistencia. El aumento de la presión intraocular está lejos de ser la causa más frecuente de las ectasias esclerales (si se exceptúan los estafilomas esclerales posteriores en la miopia). Las ectasias esclerales se desarrollan con lentitud. La desproporción entre la presión intraocular y la resistencia de la esclerótica debe existir desde mucho tiempo antes para que ésta llegue á ser ectásica.

a) *El aumento de la presión intraocular* produce como consecuencia aumentar la presión que tiene que soportar por cada milímetro cuadrado la superficie escleral. Si el estado de la esclerótica fuese uniforme por todas partes, entonces, en el caso de ceder á la presión, se distendería de una manera absolutamente uniforme en toda su extensión. Pero como ciertas partes de la esclerótica son menos resistentes que otras, éstas ceden mejor á la hipertonía. Estos puntos menos sólidos son los que atraviesan los nervios y las venas para penetrar en el interior del ojo. Estos puntos están perforados y han sufrido un adelgazamiento local. Á su número corresponden ante todo la lámina cribosa y las partes esclerales que atraviesan las venas vorticelas y los vasos ciliares anteriores.

Al nivel de la lámina cribosa la esclerótica está reducida á una delgada membrana, llena de agujeros como un tamiz, que se arquea por detrás bajo el esfuerzo de la hipertonía. Este abombamiento no se considera como un estafiloma escleral, sino que se designa con el nombre

de excavación del nervio óptico, porque al mismo tiempo que la lámina cribosa, está rechazada hacia atrás la papila (§ 82). En los puntos en que las venas vorticelas penetran en la esclerótica es donde se asientan los estafilomas ecuatoriales, mientras que en los de paso de los vasos ciliares anteriores se encuentran los estafilomas esclerales anteriores. Las demás partes de la esclerótica que son más resistentes no sufren ninguna modificación, ni aun bajo la influencia de una hipertonía. Esto no sucede más que en los niños, en los cuales, la esclerótica todavía extensible en su totalidad, se ven sobrevenir ectasias esclerales totales. Las causas más frecuentes del aumento de la presión intraocular son el glaucoma, la seclusión de la pupila y las cicatrices ectásicas de la córnea. En el glaucoma, en que las venas vorticelas son de un modo singular asiento de ectasias é inflamaciones, se forman generalmente estafilomas ecuatoriales. Por el contrario, la seclusión de la pupila y los estafilomas córneos, en los cuales se localiza la inflamación al nivel del segmento anterior del globo ocular, determinan con frecuencia ectasias esclerales anteriores.

b) Si la fuerza de *resistencia* de la esclerótica ha *disminuído* puede suceder que ceda ya á la presión ocular normal. Esto ocurre á consecuencia de la inflamación de la esclerótica, por ejemplo en la forma profunda de la escleritis que provoca la formación de ectasias esclerales anteriores (pág. 262). Además, la esclerótica pierde también su resistencia cuando se desarrollan tumores debajo de ella ó en su mismo espesor (por ejemplo, neoplasias malignas, ó tumores gomosos ó tuberculosos). Los traumatismos de la esclerótica disminuyen también su solidez, y por esto las cicatrices de las heridas esclerales perforantes (sobre todo después de la rotura de la esclerótica) se hacen tan frecuentemente ectásicas. Las ectasias esclerales desarrolladas de este modo conducen después á la hipertonía. Ésta debe, pues, considerarse, no como causa, sino como resultado de la ectasia, aunque concurra á dar á ésta más desarrollo. Se observa, pues, aquí el mismo proceso que en las ectasias de la córnea (pág. 251). Las ectasias esclerales posteriores dependen igualmente de una disminución de la fuerza de resistencia de la esclerótica. Para explicar el desarrollo del estafiloma posterior se admite una extensibilidad congénita de la parte posterior de la esclerótica, así como un reblandecimiento de esta misma parte á consecuencia de la inflamación de la coroides inmediata.

En lo que concierne á la protuberancia de *Ammon*, se supone que la lente ocular fetal se ha cerrado por una especie de tejido interpuesto que no tiene la solidez del tejido escleral normal, y que cede á la presión intraocular.

Consecuencias de las ectasias esclerales. — En los estafilomas esclerales anteriores ó ecuatoriales, la vista acaba por perderse completamente. Si la ectasia no se detiene, el bulbo adquiere un desarrollo siempre cada vez mayor. El globo ocular, muy prominente en la lente palpebral, no le cubren los párpados por completo, y la deformidad es de las más sorprendentes. Como consecuencia de la irritación mecánica, sobreviene un catarro conjuntival, lagrimeo y espasmo palpebral. En fin, basta el más ligero traumatismo para determinar la rotura del estafiloma en uno de sus puntos más adelgazados. Entonces se derrama la mayor parte del cuerpo vítreo, lo cual puede provocar una abundante hemorragia, y el ojo se pierde en medio de los síntomas de la panoftalmitis.

El estafiloma posterior, agrandándose, determina una miopia progresiva sin ocasionar por esto la hipertonía ni las demás consecuencias molestas del estafiloma anterior ó ecuatorial. La protuberancia de *Ammon* permanece estacionaria y no produce ninguna otra consecuencia perjudicial.

Tratamiento. — Sólo las ectasias anteriores y ecuatoriales son susceptibles de tratamiento; en las posteriores no puede aplicarse ninguno. Para las primeras, desarrolladas en la inmensa mayoría bajo la influencia de una hipertonía, la iridectomía es lo indicado principalmente, en tanto que sea practicable.

Como esta operación disminuye la presión intraocular, pone término al mismo tiempo al aumento ulterior de la ectasia escleral (en los casos particularmente favorables, la ectasia que ya existe, disminuye), y el ojo queda preservado de la pérdida total de su agudeza visual, siempre que todavía posea alguna. Cuando, por motivos técnicos, lo cual ciertamente es muy frecuente, no sea practicable la iridectomía, no hay más recurso que la enucleación si el ojo molesta al paciente por su volumen, su estado doloroso y la deformidad que produce.

La estructura anatómica del estafiloma escleral es esencialmente diferente de la del estafiloma de la córnea. En tanto que éste está formado por tejido cicatricial que reemplaza á la córnea destruída, el estafiloma escleral está constituído por la misma esclerótica. En el sitio de la ectasia, la esclerótica no ha desaparecido, está sencillamente adelgazada de tal modo, que muchas veces no es más gruesa que una hoja de papel. En el estafiloma posterior se trata de un adelgazamiento uniforme. En los estafilomas anteriores y ecuatoriales, al contrario, se observa con frecuencia un adelgazamiento irregular, brusco, de tal suerte que sobre el borde de la ectasia las capas internas parecen detenerse como cortadas. En el punto ectasiado la esclerótica parece car-

comida por dentro y privada de este modo de sus capas internas. Es de presumir que este estado sea debido á la circunstancia de que, á consecuencia de la gran distensión, las capas fibrosas internas de la esclerótica se desgarran primero en un punto y después se separan poco á poco unas de otras (*Czermak* y *Birnbacher*). La úvea contrae siempre adherencias con la superficie interna de la ectasia, y está tan atrofiada que casi queda reducida á su hoja pigmentaria, que constituye el revestimiento de la cara interna de la ectasia.

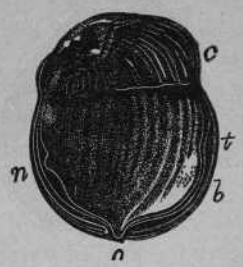

FIGURA 44. — *Estafiloma ciliar*, según *Pagenstecher*. — El ojo se ha dividido en dos por una sección horizontal. Rodeando completamente la córnea se ve una ectasia *c* de la esclerótica, que alcanza su mayor amplitud en el lado temporal *t*, en tanto que hacia dentro *n* es más estrecha y menos saliente; de aquí resulta que la córnea parece empujada hacia el lado nasal. La cara interna de la ectasia está tapizada por los procesos ciliares muy distendidos. El iris no puede verse porque está comprimido por la cara posterior de la córnea, que aparece de este modo pigmentada. La retina y la coroides están un poco desprendidas de la esclerótica subyacente por las manipulaciones; en la primera se notan grupos de hemorragias puntiformes *b*. La papila *o* presenta una profunda excavación glaucomatosa.

La autopsia de un bulbo ectásico demuestra que el estafiloma escleral anterior puede ser de dos clases: ó bien un *estafiloma ciliar*, ó bien un *estafiloma intercalar*. El primero (*fig. 44*) corresponde á la parte de la esclerótica cuya cara interna está revestida por el cuerpo ciliar; el segundo, por el contrario (*fig. 45*), se desarrolla sobre la parte estrecha de la esclerótica, que está situada delante del cuerpo ciliar entre éste y el borde de la córnea. En efecto; el borde anterior del cuerpo ciliar, y, por consiguiente, la raíz del iris que toma su origen en el cuerpo ciliar, no corresponden al límite córneo-escleral si no están situados algo más atrás. La parte anterior de la esclerótica, que se encuentra delante de la raiz del iris, pertenece ya á la cámara anterior. Aunque el estafiloma intercalar se desarrolla exactamente sobre esta parte, el iris no está todavía situado detrás de él, sino delante, absolutamente como en el esta-

filoma ciliar. He aquí de qué depende esta disposición. La formación de la ectasia va precedida de un aumento de la presión intraocular, que da como resultado retrotraer la parte más periférica del iris y hacerla adherir á la esclerótica (véanse § 85 y *figs. 73* y *74*). La parte del iris que flota libremente en la cámara anterior se separa entonces de la esclerótica dirigiéndose hacia delante. Por la inspección á simple vista, se diría que el punto de inserción del iris se ha transportado más adelante, exactamente sobre el límite córneo-escleral ó aún más

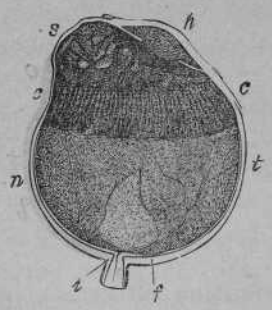

FIGURA 45. — *Estafiloma intercalar.* — El globo se ha dividido en dos por una sección horizontal y está dibujado algo mayor que el natural. La ectasia de la esclerótica *s* se insinúa al lado nasal *n*, entre el cuerpo ciliar *c* y la córnea *h*, que por esto aparece colocada hacia el lado temporal. La cara interna de la ectasia está tapizada de pigmento. Este representa el resto de la raíz del iris unido á la esclerótica adelgazada; está lleno de numerosas lagunas producidas por su enorme distensión. La amplitud de la ectasia disminuye progresivamente de dentro afuera, de tal suerte, que al lado temporal *t* del corte no se observa sino un espacio muy estrecho entre el cuerpo ciliar y el iris, procedente de la soldadura, característica en el glaucoma, de la raíz del iris á la esclerótica. Sobre el corte del nervio óptico se ve el adelgazamiento normal del nervio en su paso á través del orificio esclerotical *i*; sobre la retina se nota la foseta central *f* y la expansión de los vasos retinianos.

lejos. El estafiloma intercalar se produce precisamente en el sitio de la esclerótica que es adherente á la periferia del iris (desde *a* hasta *b*, en la *fig. 74*). Este estafiloma se encuentra, pues, entre el origen real del iris, al nivel del borde anterior del cuerpo ciliar, y su origen aparente en el punto donde empieza la parte irídea todavía libre (*fig. 83, b*). La cara interna del estafiloma intercalar está tapizada de una capa pigmentaria, que no es otra cosa que la raíz del iris muy atrofiada y adherente á la esclerótica (*fig. 45, s*). Cuando el bulbo no está abierto, la distinción entre los estafilomas ciliar é intercalar es más difícil que sobre las preparaciones anatómicas; sin embargo, he aquí algunos puntos que pueden servir de guía para conseguirlo: en el estafiloma

intercalar se ven emerger los vasos ciliares anteriores al borde posterior; en el estafiloma ciliar, al borde anterior de la ectasia. El estafiloma ciliar, cuando es delgado, puede muchas veces iluminarse de modo que deje observar sobre su cara interna los procesos ciliares extendidos bajo la forma de estrías negras (*fig. 44, c*).

Las ectasias de la esclerótica acarrean con frecuencia otros cambios en el interior del ojo. Á consecuencia del ensanchamiento de la circunferencia formada por el cuerpo ciliar, el iris se distiende y se atrofia, y aun, aunque rara vez, puede desprenderse de su inserción (iridodialisis espontánea). Otro tanto puede decirse por lo que concierne á la zónula de *Zinn*, que, atrofiándose, pierde sus funciones, de tal modo que el cristalino llega á estar trémulo y aun puede luxarse. Además, el cuerpo ciliar, la coroides, la retina y el nervio óptico se atrofian; respecto á este último, presenta con frecuencia una profunda excavación dependiente de la hipertonía ocular (*fig. 44, o*).

Úlceras y tumores de la esclerótica. — La esclerótica está poco sujeta á inflamarse y, si lo hace, sus productos inflamatorios tienen menos tendencia aún á sufrir la fusión purulenta. Así que jamás se observa la ulceración de un botón de escleritis. Las úlceras esclerales constituyen, pues, fenómenos muy raros. Cuando existen, son producidas por traumatismos con infección simultánea, así como por la degeneración de ciertos neoplasmas (gomas, tubérculos, neoplasias malignas).

No es tan raro ver desarrollarse primitivamente un neoplasma en la esclerótica. En efecto; los tumores que nacen en las demás partes del ojo son los que invaden la esclerótica. Entre los que primitivamente tienen su origen en esta membrana, se han observado los fibromas, sarcomas y osteomas.

CAPITULO IV

ANATOMÍA Y FISIOLOGÍA DE LA ÚVEA
EMBRIOLOGÍA DEL OJO

I. — Anatomía

§ 57. Cuando de un globo ocular se levantan prudentemente la esclerótica y la córnea, se tiene delante de sí el iris, el cuerpo ciliar y la coroides. Estos tres órganos representan la envoltura media del ojo, que tiene el aspecto de una esfera de un color muy oscuro, en razón del pigmento que contiene. Esta esfera presenta por delante una extensa abertura, la pupila, por detrás un pequeño orificio por donde pasa el nervio óptico. La esfera negra suspendida del nervio óptico, como un fruto de su peciolo, parece una uva, y por esto se ha dado á las envolturas medias del ojo el nombre de úvea ó de tractus uveal.

a) Iris.

El iris (1) es una membrana discoidea perforada en su centro por un orificio, la pupila (2). Por su borde periférico, es decir, su borde ciliar, el iris emerge de la cara anterior del cuerpo ciliar. De su punto

---

(1) Iris, en virtud de su forma en arco, no por razón de su color.

(2) Pupila quiere decir, hablando con propiedad, hija pequeña, sin duda porque, reflejada por la córnea, se ve reproducirse en la pupila su propia imagen reducida. En las obras alemanas antiguas se designa también la pupila con el nombre de *Kindlein*, niño pequeño. También los griegos la dan el nombre de κόρη, hija pequeña, de donde proceden las expresiones *korectopia, korelisis*, etc., etc.

de inserción el iris se extiende sobre el cristalino y por su borde central, es decir, pupilar, descansa sobre la cápsula cristaliniana anterior, sobre la cual se desliza durante los movimientos de la pupila (*fig. 47*). Descansando sobre el cristalino es como el iris conserva su fijeza. Por esta razón, desde el momento en que falta el cristalino, ó que el iris no está en contacto con él, se ve temblar la membrana irídea, *iridodonesis* (1), bajo la influencia de los movimientos del globo ocular.

Como la cara anterior del cristalino alcanza un plano más anterior al en que el iris se inserta en el cuerpo ciliar, esta membrana representa un cono muy plano, truncado por delante, al nivel de la

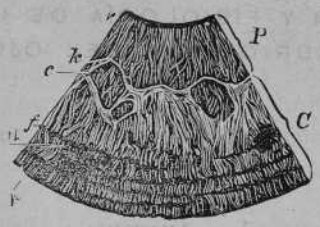

FIGURA 46. — *Superficie anterior del iris.* — Aumento 6/1. — *P*, zona pupilar. *C*, zona ciliar; *r*, filete formado por el pigmento retiniano; *k*, círculo menor, *c*, cripta; *f*, pliegue de contracción; *u*, nœvus; *p*, zona oscura periférica.

pupila. La cámara anterior está tanto más reducida por la proyección del cristalino hacia delante, cuanto más elevado está el cono irídeo. Si, por el contrario, falta el cristalino, el iris se coloca en un plano.

Cuando se examina el iris á simple vista, ó mejor aún por medio de la lámpara, se ve que presenta un elegante dibujo formado por elevaciones y depresiones de la cara anterior de esta membrana (relieves del iris, *fig. 46*). Limpio y claro en un ojo normal, este dibujo se hace menos sensible ó también completamente inapreciable cuando el iris está inflamado ó atrofiado. Este dibujo constituye, pues, un signo importante para reconocer las afecciones de la membrana que nos ocupa. Este dibujo está, sobre todo, formado por trabéculas radiadas y salientes que no son otra cosa más que los vasos sanguíneos del estroma del iris que, emergiendo del borde ciliar, se dirigen hacia el borde pupilar. En las inmediaciones de la pupila, los vasos se anastomosan con una corona de trabéculas circulares: es el círculo menor del iris (*fig. 46, k*).

---

(1) δονέμαν, yo tiemblo.

Esta disposición divide el iris en dos zonas: la primera, situada en la periferia del círculo menor, es la zona ciliar (*c*); la otra, mucho más estrecha, situada por dentro del mencionado círculo, es la zona pupilar (*p*), cuyo color difiere algo del de la zona ciliar. Á lo largo del círculo menor, se notan anfractuosidades en la superficie del iris: son las criptas (*c*). Análogas aberturas, pero mucho más pequeñas, se encuentran en la cara anterior de la periferia del iris, muy cerca de su raíz, pero no pueden verse sobre el ojo vivo, primero porque son muy pequeñas, después porque están cubiertas por el borde saliente de la esclerótica. Sólo en los individuos de ojos azules, principalmente en los niños, es donde puede observarse esta zona periférica anfractuosa bajo la forma de un círculo oscuro, casi negro, situado en la inmediación de la raíz del iris (*p*). El borde pupilar del iris se encuentra rodeado por un filete estrecho y negro (*r*), que es singularmente apreciable en los ojos afectados de cataratas. Este filete se destaca, en efecto, mucho mejor sobre el fondo blanco del cristalino opaco que sobre el negro de la pupila normal.

Anatomía microscópica.—El *estroma* del iris está constituído principalmente por numerosos vasos que, partiendo del borde ciliar, se dirigen como radios hacia el borde pupilar. Estos vasos están revestidos de una gruesa membrana adventicia y envueltos por una red laxa de células ramificadas y pigmentadas que ocupan los intervalos que entre sí dejan los vasos. Éstos y el tejido reticular constituyen en conjunto el estroma del iris, que es, por consiguiente, un tejido laxo y esponjoso. Muy cerca del borde pupilar del iris se observa el músculo constrictor de la pupila, *esfínter del iris,* encerrado en el estroma irídeo (*fig. 47, sp*). Este esfínter está constituído por un manojo plano de fibras lisas, de 1 milímetro de anchura, situado cerca de la superficie posterior del iris.

Sobre su cara *anterior,* el iris está revestido de un endotelio, que es la continuación del de la membrana de *Descemet* y que recubre toda la cara anterior del iris hasta el borde pupilar.

El endotelio no falta sino en los sitios que corresponden á las criptas, tanto las del borde pupilar (*fig. 47, cr*) como del borde ciliar (*cc*). Estas criptas constituyen, pues, las aberturas que conducen al interior del tejido irídeo, que, por estas soluciones de continuidad, está en comunicación directa con la cámara anterior. Esta disposición facilita el cambio rápido del volumen del iris durante el ejercicio de la pupila, puesto que permite al líquido vaciarse sobre el tejido irídeo y pasar á la cámara anterior, y viceversa.

La cara *posterior* del estroma irídeo está revestida por una membrana limitante posterior y por la capa del pigmento retiniano. La mem-

brana posterior está constituída por fibras fuertes y regulares, que se extienden en forma radiada desde el borde ciliar hasta el pupilar, y que, por este motivo, se han considerado como constituyendo el dilatador de la pupila. Fisiológicamente hablando, la función del dilatador de la pupila corresponde efectivamente á la capa limitante posterior, puesto que, retrayéndose, dilata la pupila activamente. Sin embargo, no se trata de una contracción muscular, sino de una retracción elástica, porque, puesto que las fibras de la capa limitante posterior no contienen núcleos, no puede considerárselas como fibras musculares lisas. Sobre la membrana limitante posterior se encuentra la capa de pigmento retiniano que cubre la superficie posterior del iris. Se extiende hasta el borde pupilar, cuyo contorno sigue ligeramente para pasar un poco sobre la cara anterior del iris (*fig. 47, p*) De esta manera se forma ese filete negro que se ve á lo largo del borde pupilar, cuando se observa el iris de frente. La hoja pigmentaria está constituída por dos capas de células epiteliales (*fig. 47, v* y *h*) que se continúan al nivel del borde pupilar. Estas dos capas forman, según nos enseña la embriología, la prolongación de la retina hasta el borde pupilar donde se terminan. Por este motivo esta capa del iris lleva el nombre de porción retiniana (*pars retinalis iridis* ó *pars iridica retinæ*), en oposición á las capas anteriores que pertenecen á la úvea y cuyo conjunto lleva el nombre de porción uveal del iris (*pars uvealis iridis*) (*Schwalbe*).

El *color* del iris es, ya muy claro (azul ó gris), ya oscuro (moreno). Es debido al pigmento contenido en el iris. Hay en éste dos clases de pigmento: uno se encuentra en las células ramificadas del estroma y se llama por este motivo pigmento del estroma; otro llena las células epiteliales de la capa pigmentaria retiniana: pigmento retiniano. De la relación que entre sí guardan estas dos pigmentaciones depende el color del iris. La capa retiniana del iris es siempre muy rica en pigmento, mientras que la del estroma es muy variable. Cuando el estroma es poco pigmentado, se ve por transparencia á través de la delgada membrana del iris el pigmento retiniano, y éste parece azul por interferencia. Á causa del mismo fenómeno es por lo que un fondo negro parece siempre azulado cuando se le mira á través de un medio alterado. Por esta misma razón, por ejemplo, las venas vistas á través de una membrana delgada parecen azules. Cuando el estroma del iris es pobre en pigmento, pero más denso y más compacto, entonces el iris parece gris.

En fin, cuanto más pigmento contiene el estroma, más visible se hace y más evidente es el color oscuro propio del iris. Entonces la capa pigmentaria retiniana, colocada en la cara posterior, está cubierta por el pigmento del estroma, cada vez más denso, y se sustrae al examen. No es raro que en un iris, que en su conjunto es poco pigmentado,

se presenten en el estroma depósitos aislados en forma de islotes. Estos depósitos aparecen entonces como manchas negras (de tinte rosado, oscuro ó negro) sobre el iris, ó también gris ó azul — *nœvus* del iris (1) (*fig. 46, n*). Cuando muchas manchas de éstas ocupan el iris, le dan un aspecto atigrado.

Excepcionalmente se encuentran casos en que el iris no contiene pigmento, ni en su estroma, ni en su capa retiniana. Tal sucede en los albinos, en quienes es transparente y presenta un color delicado de un gris rojizo.

Además de los detalles de los relieves descritos más arriba, el examen del iris sobre el ojo vivo nos ofrece también cierto número de líneas curvas concéntricas situadas en las inmediaciones del borde ciliar (*fig. 46, f*). Se les observa muy bien sobre un iris oscuro cuya pupila esta contraída; por su tinte claro se destacan sobre un fondo oscuro. Son los *surcos de contracción* del iris. Así, cuando por la dilatación de la pupila el iris se hace más estrecho, la cara anterior se pliega. Las depresiones entre los pliegues (*fig. 47, f, f*) son precisamente estos surcos, en cuyo fondo contiene habitualmente menos pigmento Cuando, por el contrario, se contrae la pupila, los pliegues se borran, los surcos se ensanchan y se hacen más claramente visibles. Respecto del filete pigmentario del borde pupilar, sufre también modificaciones en el momento de la dilatación y de la contracción pupilar. En efecto; cuanto más se estrecha la pupila, más ensancha este filete; por el contrario, desaparece por completo cuando la pupila está muy dilatada. Cuando la pupila está muy contraída, no es raro observar, aun en un ojo normal, un ligero temblor del iris (iridodonesis). Por lo demás, este fenómeno no se observa más que en los casos de cambio de posición del cristalino. Esto obedece, en el caso á que me refiero, á que, á consecuencia de la contracción de la pupila, la cámara posterior se hace más profunda; por otra parte, el iris muy ensanchado es notablemente menos grueso, circunstancias ambas que favorecen el temblor de esta membrana.

La capa de pigmento retiniano se compone de dos órdenes de células, pero su rica pigmentación hace la observación muy difícil. Sólo en el ojo del embrión (y á veces en el de los recién nacidos) pueden distinguirse con claridad estos dos órdenes de células. Entonces puede comprobarse además que no son otra cosa que la continuación de las dos hojas de la retina sobre la cara posterior del iris. La capa pigmentaria anterior (*fig. 47, v*) representa el epitelio pigmentario de la retina,

---

(1) *Nœvus*, mancha del nacimiento

la capa posterior *(h)* es la continuación de la retina propiamente dicha. En el ojo del adulto no es raro que la capa posterior esté separa-

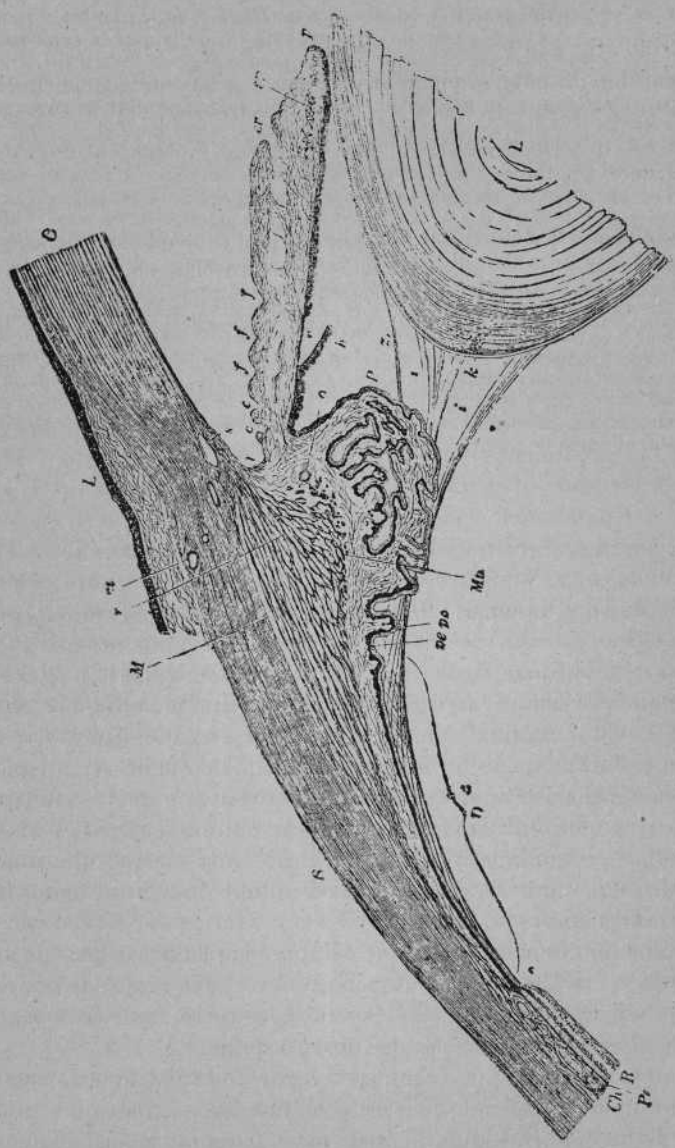

FIGURA 47. — *Corte antero-posterior á través del segmento anterior del ojo.* — Aumento 16/1. El límite entre la córnea *C* y la esclerótica *S* está señalado en la cara posterior por la sección del conducto de *Schlemm s.* Está cu-

bierta en la cara anterior por el limbo conjuntival *L;* más atrás se ve en la esclerótica el corte de una vena ciliar anterior *ci*. El iris está fijo por el ligamento pectíneo *l* á la pared interna y posterior del conducto de *Schlemm*. Sobre la cara anterior del iris se reconocen los orificios de las criptas, tanto en el círculo menor *cr* como en la periferia *c*. así como los surcos de contracción *f*. La cara posterior del iris está tapizada por la capa de pigmento retiniano, que en el borde pupilar *p* se refleja en forma de aguijón. En un punto, la hoja posterior del pigmento *h* se ha desprendido, de suerte que se ve aislada la hoja anterior *v*. Cerca del borde pupilar se reconoce el corte del esfínter de la pupila *sp*. De la pared posterior del conducto de *Schlemm* parte el músculo ciliar, que se compone de fibras longitudinales *M* y de fibras circulares *Mu;* la transición de una porción á otra se verifica por el intermedio de los manojos radiados *r*. En el borde anterior de la porción circular se ve el corte del círculo mayor arterial del iris *a*. Sobre el músculo ciliar descansan los procesos ciliares *P*, que están cubiertos por las dos hojas de la porción ciliar de la retina, es decir, por la capa de células pigmentadas *pe*, que es la prolongación del epitelio pigmentado *Pe*, y por la capa no pigmentada *pc*, que es continuación de la retina *R*. La parte lisa del cuerpo ciliar, el *orbiculus ciliaris O*, se extiende hasta la *ora serrata o*, donde empiezan la coroides *Ch* y la retina *R*. En el *orbiculus* se insertan las fibras de la zónula de *Zinn z*, que, más adelante, constituyen la parte libre de la zónula *z* y limitan la cavidad del conducto de *Petit i*. El cristalino *L* presenta en su ecuador, además de las inserciones de la zónula, el corte de los núcleos de sus fibras *k*.

da de la otra, porque no están fijas al iris con la misma solidez. Mientras que la capa anterior se adhiere íntimamente á la cara posterior del iris, la capa posterior se desprende con facilidad (en la *fig. 47* la separación se ha hecho accidentalmente durante la preparación). Cuando, por ejemplo, las adherencias de la cara posterior del iris (sinequias posteriores) se rompen, la capa posterior queda adherente á la cápsula anterior bajo la forma de un depósito negro, en tanto que la capa anterior queda fija al iris. También se puede, por medio de un pincel, desprender fácilmente su capa posterior, dejando toda la anterior colocada en su lugar. Entonces, examinando al microscopio el iris desprendido de esta manera, se encuentra la capa pigmentaria anterior íntimamente unida á la membrana limitante posterior, de tal modo que en otras épocas se le consideraba como formando cuerpo con ella, y se tomaron los núcleos de las células pigmentarias por los de las fibras de la membrana limitante posterior. Así que se las consideró como fibras musculares lisas. He aquí por qué se llegó erróneamente á admitir un dilatador muscular de la pupila.

Empero también otras razones obligan á admitir la existencia de este músculo: primero, la presencia, en muchos animales, de un dilatador de la pupila formado de fibras musculares estriadas. Además, los hechos militan en favor de una dilatación activa de la pupila; por ejemplo, la instilación de atropina dilata antes la pupila ya ensanchada por una parálisis del motor ocular común. Si, á consecuencia de una

iritis, el borde pupilar se adhiere por dos puntos próximos entre sí á la cápsula cristaliniana anterior, la parte de iris comprendida entre las dos sinequias se retrae en forma de herradura bajo la acción de la atropina. En fin, por el empleo de esta sustancia se logra romper ciertas sinequias posteriores. No hay que dudarlo: es necesario admitir una dilatación activa de la pupila; pero en consideración á los hechos anatómicos comprobados, la contracción no debe considerarse como de naturaleza muscular, sino sencillamente como de naturaleza elástica.

Todo el mundo sabe que el color del iris cambia durante los primeros años de la infancia. La mayor parte de los niños nacen con el iris de un color azul oscuro. En efecto; el estroma contiene poco pigmento y además es muy delgado, de manera que por transparencia se ve azul la capa pigmentaria posterior. Por la edad el estroma se hace más grueso y más denso. Si, por el contrario, la pigmentación no aumenta, el iris adquiere entonces un color azul claro ó gris. Pero si el pigmento del estroma se hace al mismo tiempo más abundante, el iris se coloreará de oscuro. La transformación del iris azul en iris negro se limita á veces á una parte de esta membrana, de suerte que se observa un sector negro sobre un iris azul. Ocurre también que un iris es azul mientras que el otro es negro. El color del iris está en relación con el estado de la pigmentación general del cuerpo. Las razas humanas morenas tienen siempre negro el iris.

b) Cuerpo ciliar (1).

§ 58. El cuerpo ciliar se hace visible cuando se corta el bulbo ocular por su centro y se levantan el cuerpo vítreo, el cristalino y la retina de modo que permitan poner la úvea al descubierto. El sitio en que la retina se rompe por delante forma una línea en zigzag es la *ora serrata* (*fig. 48, oo*). En este punto se comprueba un cambio de color de la úvea. Detrás de esta línea, la úvea es oscura — coroides —; delante de esta línea, al contrario, es negra — cuerpo ciliar (compárese también con la *fig. 45, c*). Sobre el borde anterior de la zona negra se levantan los procesos ciliares en número de 70 próximamente. Éstos no sólo se distinguen por su prominencia, sino también por su color más claro. Esto es un efecto de las manipulaciones, porque los procesos

(1) De *cilia*, las pestañas, á causa de sus finos pliegues radiados. El cuerpo ciliar se ha llamado también ciclón (de aquí ciclitis), de κύκλος, círculo.

ciliares, lo mismo que el resto del cuerpo ciliar, están revestidos de pigmento negro. Sólo arrancando el cuerpo vítreo del vértice de los procesos ciliares, se desprende la capa de pigmento, lo cual les da un color gris. La zona anterior del cuerpo ciliar, la que lleva los procesos ciliares, se designa con el nombre de parte plegada del cuerpo ciliar: es la corona ciliar (*fig. 48, c_1*); inmediatamente detrás de ella viene la parte lisa del cuerpo ciliar, uniformemente teñida de negro, es el *orbiculus ciliaris* (*or*). Si se desprende toda la úvea de la córnea y de la esclerótica, se descubre la cara externa del cuerpo ciliar que está cubierto de una capa de tejido gris: es el músculo ciliar.

Para el estudio minucioso del cuerpo ciliar, se utilizarán de preferencia cortes longitudinales (practicados en dirección meridional) (*fig. 47*). Sobre un corte de esta suerte ejecutado, el músculo ciliar parece triangular. El lado menor del triángulo, dirigido hacia delante, da hacia su centro nacimiento al iris. Los dos lados más largos del triángulo miran, uno hacia fuera y otro hacia dentro. El que se dirige hacia fuera contiene los procesos ciliares (*fig. 47, P*); el lado externo está formado por el músculo ciliar (*M*).

Anatomía microscópica. — Si examinamos cada una de las capas del cuerpo ciliar empezando de fuera adentro, encontramos en primer lugar el *músculo ciliar*. Fué descubierto por *Brücke* y se denominó tensor de la coroides. Está constituído por dos porciones que se distinguen por la diferencia de dirección de sus fibras. *a*) La porción externa contiene las fibras musculares que se dirigen de delante atrás (longitudinales ó meridionales) (*fig. 47, M*). Como estas fibras fueron descubiertas por *Brücke*, se las designa con el nombre de porción de *Brücke*. Las fibras longitudinales emergen de las envolturas fibrosas externas del ojo, en el límite de la córnea y de la esclerótica (al nivel de *l*), y se dirigen desde aquí directamente hacia atrás, donde se pierden poco á poco en las capas externas de la coroides (*Ch*). *b*). La segunda porción está situada en el lado interno de la primera y contiene las fibras circulares del músculo ciliar; sobre un corte longitudinal, estas fibras se presentan transversalmente seccionadas (*fig. 47, Mu*) y llevan el nombre de porción de *Müller*, nombre del anatómico que las descubrió. Estas dos clases de fibras se entrecruzan entre sí de muy diversas maneras.

Los *procesos ciliares* se apoyan sobre el músculo ciliar (*fig. 47, P*). Consisten en un estroma de tejido conjuntivo que contiene, al lado de células pigmentarias ramificadas, un considerable número de vasos, de tal modo que los procesos ciliares deben considerarse como la parte más vascular de todo el globo del ojo. La superficie interna del cuerpo ciliar está revestida de tres capas. La primera es una membrana ho-

mogénea, la membrana vítrea del cuerpo ciliar. Á ésta sigue una capa de células pigmentarias, el epitelio pigmentado (*pe*), y en fin, la capa

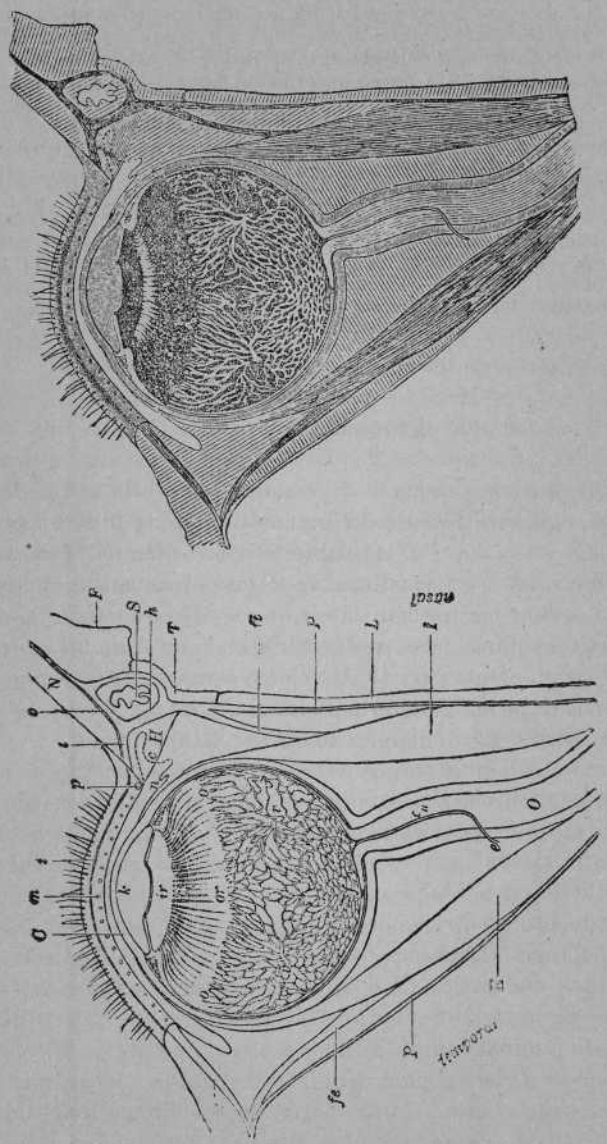

FIGURA 48. — *Corte horizontal esquemático de la órbita.* — Aumento 2/1. La pared interna de la órbita está constituída por la lámina papirácea del et-

moides *L*, los huesos inguis *T* y la apófisis ascendente del maxilar superior *F*. Estos dos últimos huesos limitan la foseta lagrimal, que contiene el saco lagrimal *S*. La pared ósea de la órbita está cubierta por el periostio, del cual parten los ligamentos palpebrales. El palpebral interno *l* se divide en una porción anterior *v* y otra posterior *h*, que abrazan el saco lagrimal. De la porción posterior parten los manojos del músculo de *Horner H; l e* representa el ligamento externo; *fi* y *fe* son los tractus fibrosos que van respectivamente del periostio de la pared interna de la órbita al recto interno *I* y del de la pared externa al recto externo *E*. La piel del dorso de la nariz *N* se continúa en la del párpado inferior, en cuyo borde se ven las pestañas y los orificios de las glándulas de *Meibomio m*; entre éstos se nota una línea grisácea *i*. En el límite interno del párpado se encuentra el punto lagrimal inferior *p*, después en el saco conjuntival la cánula *c* y el repliegue semilunar *u*. Del globo ocular se ve la mitad inferior de que se han desprendido el cristalino y el cuerpo vítreo y levantado el epitelio pigmentado. Se ve la cámara anterior *k*, el iris *ir* y el cuerpo ciliar formado de la corona ciliar *c* y del *orbiculus ciliaris or*. Detrás de la *ora serrata o*, la coroides con sus venas que se reúnen en las vorticelas *v; f*, foseta central de la retina; *c*, vasos centrales del nervio óptico *o*, que penetra allí en *e*.

más superficial tocando al cuerpo vítreo, compuesta de una sencilla serie de células cilíndricas no pigmentadas (*pc.*) Las dos últimas capas constituyen la continuación de la retina, que está reducida aquí á una doble capa, una de células pigmentadas y otra de células no pigmentadas. Por esta razón se las llama *porción ciliar de la retina*. Las tres capas mencionadas pasan juntas sobre la cara posterior del iris. La membrana más profunda, es decir, la membrana vítrea, llega á ser la membrana limitante posterior del iris, en tanto que las capas pigmentada y no pigmentada constituyen las dos membranas pigmentadas retinianas del iris (porción iridiana de la retina, *v* y *h*).

Lo que merece particular atención es la *inserción del iris y del cuerpo ciliar* en la esclerótica. Fácil es convencerse de que el iris no está implantado sobre el límite córneo escleral, sino más atrás, de modo que la parte anterior de la esclerótica corresponde también á la cámara anterior. La unión entre la esclerótica y la raíz del iris tiene lugar por el intermedio de un tejido laxo, que toma su origen sobre el borde de la córnea y de aquí se dirige hacia atrás, hacia la raíz del iris (*fig. 47, l*). Este tejido, llamado *ligamento pectíneo,* llena el ángulo formado por el iris y la córneo esclerótica, de modo que le transforma en una escotura, el ángulo de la cámara anterior. Histológicamente, este tejido está compuesto de láminas aplicadas unas á otras, que nacen del borde de la membrana de *Descemet* para dirigirse en seguida hacia atrás, donde suministran inserciones á una parte de las fibras longitudinales del músculo ciliar. Estas delgadas láminas, perforadas por agujeros como un tamiz, constituyen, colocadas unas sobre otras, un tejido esponjoso. Inmediatamente por fuera del ligamento pectíneo, al nivel

del límite que separa la córnea de la esclerótica, se observa una extensa abertura (*fig. 47, s*). Es el conducto de *Schlemm* cuya pared interna está, por consiguiente, constituída por el ligamento pectíneo.

El iris y el cuerpo ciliar participan de la formación de ambas cámaras del ojo. La *cámara anterior* está limitada, por delante, por la córnea; por detrás, por el iris y, al nivel de la pupila, por la cápsula anterior del cristalino; sobre el borde, al contrario, por el tejido del ligamento pectíneo, sobre el cual están situados el conducto de *Schlemm* y el borde anterior del cuerpo ciliar. Aun en el estado normal, varía la profundidad de la cámara anterior. Más desarrollada en la juventud, disminuye con la edad. En los míopes, es profunda; baja en los hipermétropes. La profundidad de la cámara anterior varía también en el mismo ojo, en el sentido de que, durante el acto de la acomodación, es menor á consecuencia del avance de la cara anterior del cristalino. La *cámara posterior* existe por el hecho de que el iris se apoya sobre la cristaloides, no en toda la extensión de su superficie posterior, sino sólo por su borde pupilar. Esta disposición hace que entre el iris y el cristalino quede un espacio libre que va aumentando desde el borde pupilar hasta el borde ciliar del iris, y que sobre las capas transversales toma una forma triangular. Este espacio, llamado cámara posterior, está limitado, por delante, por el iris; por fuera, por el cuerpo ciliar, en tanto que sus límites posteriores é internos están constituídos por el cristalino (*fig. 47, L*), y por la zónula de *Zinn* (*fig. 47, z_1*), Esta última forma un puente sobre el intervalo que separa el cristalino del cuerpo ciliar. Ambas cámaras oculares se comunican entre sí por el intermedio de la pupila únicamente.

El *músculo ciliar* está compuesto de fibras musculares lisas, que no forman una masa compacta, sino que están dispuestas en manojos aplanados. Éstos están separados por tejido conjuntivo, anastomosándose frecuentemente entre sí, de modo que forman una especie de plexo. No es posible en absoluto distinguir de una manera rigurosa las dos porciones del músculo ciliar; bien pronto se ve que las fibras longitudinales toman poco á poco una dirección circular. Los fascículos que constituyen el intermedio entre ambas direcciones, se designan con el nombre de radiados (*fig. 47, r*), y emergen, como las fibras longitudinales, de la pared del conducto de *Schlemm*, pero no se dirigen como éstas hacia fuera y atrás, sino directamente hacia atrás, y se transforman en fibras circulares.

La relación entre el número de fibras longitudinales y el de las fibras circulares varía según el estado de refracción del ojo. En efecto; en los ojos hipermétropes, las fibras circulares están muy desarrolladas en tanto que están en muy escaso número en los míopes (véase § 145 y *figuras 151, 152* y *153*).

La región del *ángulo de la cámara* anterior merece particular atención, tanto por lo complicado de su estado anatómico, como por su importancia para la circulación intraocular y las afecciones del ojo. Esta región se ha estudiado en el animal antes que en el hombre, y se ha llegado á ciertas designaciones todavía en uso, aunque no convienen para el ojo del hombre. Así *Hueck* introdujo el término de ligamento pectíneo, porque observó que, arrancando el iris de la esclerótica, el tejido que une estos dos órganos se presenta bajo la forma de una serie de dientes, análoga á los de un peine. El intervalo triangular entre la esclerótica y la raíz del iris, que está ocupado por el ligamento pectíneo, se llama también espacio de *Fontana*, porque *Fontana* fué el primero que describió los grandes espacios que descubrió, en los animales, entre las láminas del ligamento pectíneo.

El ligamento pectíneo está revestido de la capa endotelial, que se extiende desde la cara posterior de la membrana de *Descemet* hasta la cara anterior del iris. Por las aberturas del ligamento pectíneo penetra el endotelio, que le cubre, en sus mallas y tapiza todas las láminas y trabéculas de este tejido esponjoso. Cuando se arranca el iris y el cuerpo ciliar de la córneo-esclerótica, el ligamento pectíneo se desprende al mismo tiempo. De donde se deduce que debe pertenecer á la úvea, lo cual resulta por otra parte también de las observaciones embriológicas. La embriología demuestra, en efecto, que el ligamento pectíneo, lo mismo que la membrana de *Descemet* de donde nace, pertenecen á la úvea. Según esto, la úvea forma, embriológicamente hablando, una esfera hueca completa, constituída por la coroides, el cuerpo ciliar, el iris, el ligamento pectíneo y la membrana de *Descemet*.

Arrancando de la córneo-esclerótica la úvea con el ligamento pectíneo, se abre el conducto de *Schlemm*, cuya pared interna está formada por este ligamento. Entonces se le ve, bajo la forma de gotiera, seguir el límite de la córnea y de la esclerótica: gotiera escleral. Por fuera de esta gotiera, el ligamento pectíneo cubre una parte de la superficie anterior del cuerpo ciliar, que en toda esta extensión corresponde, pues, también á la cámara anterior. De donde resulta que los productos inflamatorios, principalmente del pus (el del hipopión), pueden venir directamente del cuerpo ciliar en la cámara anterior, atravesando el tejido del ligamento pectíneo. En algunas ocasiones los neoplasmas toman también esta vía. Entonces, de su punto de origen, es decir, del cuerpo ciliar, invaden la cámara anterior al nivel del ángulo irido-corneano.

Mucho tiempo ha sido necesario que transcurra antes de formarse una idea exacta del estado anatómico de la región de las cámaras anterior y posterior, y aún hoy se encuentran con frecuencia figuras cuya fidelidad deja mucho que desear. La existencia de una cámara posterior se ha negado durante mucho tiempo; se pretendía que el iris des-

cansaba sobre la cápsula cristaliniana en toda la extensión de su superficie. Si así fuese, la cámara anterior tendría otra forma muy distinta: debía ser mucho más profunda en la periferia. En efecto; esto es lo que se observa en los casos patológicos en que, por los exudados, el iris es adherente en toda su extensión á la cápsula cristaliniana. En la periferia, se encuentra el iris anormalmente rechazado hacia atrás (véase *figura 60*). La existencia de una cámara posterior en el ojo normal se

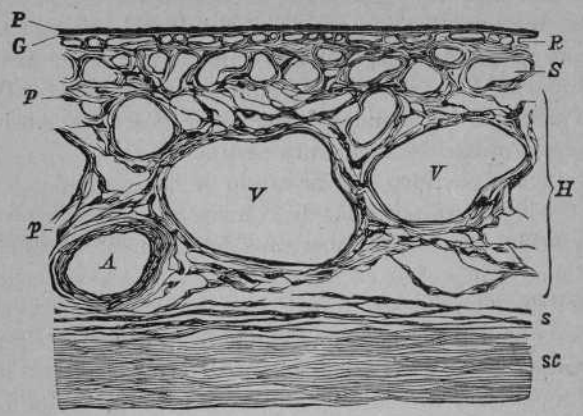

FIGURA 49. — *Corte de la coroides.* — Aumento 175/1. La coroides se compone de la supracoroides *s*, la capa de los gruesos vasos *H*, la de los vasos medianos *S*, la córnea papilar *R* y la membrana vítrea *G*. En la capa de los gruesos vasos se distinguen las arterias *A*, de las venas *V* y de las células pigmentarias *p*. La cara interna de la coroides está cubierta por el epitelio pigmentado *P*, la cara externa por la esclerótica.

demuestra claramente cuando se hace congelar un ojo fresco. Entonces, si se abre el ojo, se ve un anillo de hielo representando el humor acuoso congelado y ocupando el espacio comprendido entre el iris y el cristalino.

c) Coroides.

§ 59. La coroides (1) constituye la parte de la úvea que reviste el segmento posterior del ojo, desde la *ora serrata* hasta la entrada del

(1) χοριοειδής, es decir análogo al χορίον (latin *corium*). Esta palabra significa «piel», y no sólo el dermis, sino también la envoltura del feto en la matriz (el corion). Es con la que la coroides debe tener alguna semejanza á causa de su riqueza vascular. Por error se ha escrito también coroidea ó coroides.

nervio óptico. Cuando se la observa colocada en su situación normal, después de abierto el ojo y separado el cuerpo vítreo con la retina, su superficie interna aparece lisa y uniformemente oscura. Si entonces se trata de arrancar la coroides de la esclerótica, se ve que es muy adherente en algunos puntos, especialmente en el borde de la entrada del nervio óptico. Las adherencias menos íntimas corresponden á los puntos en que los vasos y los nervios pasan de la esclerótica á la coroides, sobre todo en la región del polo posterior (arterias ciliares cortas posteriores) y del ecuador (venas vorticelas). Si se rompen las adherencias que unen la coroides á la esclerótica, se pone al descubierto la superficie externa de la coroides, que presenta un aspecto filamentoso, por los colgajos membranosos que allí se adhieren.

ANATOMÍA MICROSCÓPICA. — La coroides está compuesta de cinco capas que, contando de fuera adentro, se suceden en el orden siguiente:

1.ª *La supracoroides* (*fig. 49, s*). Está formada de finas láminas muy numerosas, sin vasos, pero ricamente pigmentadas, que se encuentran entre la coroides propiamente dicha y la esclerótica (*sc*). Cuando se arranca la coroides de la esclerótica, las láminas se degarran y quedan en parte adheridas á la superficie escleral, y en parte á la superficie externa de la coroides, que adquiere así el aspecto filamentoso y rugoso que se ha indicado más arriba.

2.ª La capa de los *gruesos vasos* (*Haller*) (*fig. 49, H*). Son principalmente venosos (*V*), que están muy apretados y se anastomosan entre sí de diferentes modos. Los espacios que se encuentran entre los vasos — espacios intervasculares — están ricamente provistos de células pigmentarias (*p*), de donde procede su color oscuro. Por eso esta capa, vista de frente, parece un enrejado formado de mallas muy claras (los vasos) sobre un fondo oscuro (*fig. 48*) Es una imagen que puede observarse con frecuencia, auxiliándose con el oftalmoscopio sobre el ojo vivo (fondo atigrado, véase pág. 21 y *fig. 68*).

3.ª La capa de los vasos medios (*Sattler*) (*fig. 49, S*). Esta capa es muy delgada y poco pigmentada.

4.ª La capa de los capilares (coriocapilar ó membrana de *Ruysch*, aunque no fué descubierta por él, *fig. 49, R*). Está casi exclusivamente constituída por los capilares, que son de grueso calibre y que están situados á tan cortos intervalos unos de otros que los espacios intervasculares son frecuentemente menos anchos que los mismos capilares. Esta capa no contiene pigmento.

5.ª La membrana vítrea (*fig. 49, G*). Es una membrana homogénea que tapiza la cara interna de la coroides.

Brevemente puede resumirse la estructura de la coroides del modo siguiente: la coroides consiste principalmente en un conjunto de vasos que, según su calibre, están dispuestos en tres capas sucesivas. Los más gruesos son los más externos; los más finos los más internos. Esta

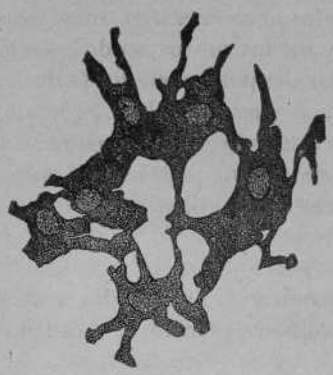

FIGURA 50. — *Células pigmentarias del estroma de la coroides.* — Aumento 400/1. Son células ramificadas del tejido conjuntivo, anastomosándose y conteniendo un núcleo no pigmentado y numerosos granos de pigmento.

disposición se comprende, puesto que la coroides está destinada á nutrir en gran parte los tejidos que se encuentran sobre su cara interna (retina y cuerpo vítreo). En la cara interna deben encontrarse, pues, los vasos más finos, puesto que están destinados á suministrar el plasma



FIGURA 51. — *Células del epitelio pigmentado de la retina.* — Aumento 500/1. Son células epiteliales exagonales con un grupo no pigmentado y pequeños granos de pigmento.

sanguíneo nutritivo. La parte vascular de la coroides está cubierta en cada lado por una capa avascular ó no vascular; en el lado externo por la supracoroides, en el interno por la membrana vítrea. Todas las capas de la coroides, excepto las dos internas, la coriocapilar y la membrana vítrea, contienen el pigmento encerrado en las células pigmentarias ra-

mificadas (*fig. 50*). Á la abundancia de pigmento debe la coroides su color muy oscuro. La superficie interna de la coroides está revestida del *epitelio pigmentado* que se encuentra sobre la membrana vítrea (*fig. 49, P*). Se la ha considerado en otro tiempo como correspondiendo á la misma coroides porque, arrancando la retina, este epitelio queda adherente á la coroides. Sin embargo, investigaciones embriológicas han demostrado que pertenecen en propiedad á la retina. Está formada por células exagonales regulares, de las cuales cada una posee un núcleo sin pigmento, en tanto que el protoplasma contiene numerosas granulaciones pigmentarias (*fig. 51*). Por este motivo toda la capa está teñida de un color muy oscuro.

En todas sus partes, la úvea es muy rica en *nervios*. Los nervios ciliares llegan á la úvea después de haber perforado la esclerótica al nivel del polo posterior. Forman en la coroides, y sobre todo en el músculo ciliar, un denso plexo, en el cual se encuentran intercaladas también numerosas células ganglionares. El iris es también muy rico en nervios, pero no contienen células ganglionares. Además, los nervios motores destinados al músculo ciliar y á la musculatura del iris, esta última membrana, así como el cuerpo ciliar, contienen muchos nervios sensitivos suministrados por el trigémino. Este es el motivo por que las inflamaciones de estas partes van tan frecuentemente acompañadas de violentos dolores. La coroides parece que no contiene nervios sensitivos, puesto que las inflamaciones de esta membrana no provocan ninguna sensación dolorosa.

La coroides pasa por continuidad á la parte plana del cuerpo ciliar (*orbiculus ciliaris*). Éste posee en realidad la misma estructura que la coroides. Sin embargo, se distingue por una disposición algo diferente de sus vasos sanguíneos y por la falta de la coriocapilar, que se detiene al nivel de la *ora serrata*. La diferencia de color que puede verse, aun á simple vista, entre la coroides, que es oscura, y el *orbiculus* negro (*fig. 48*), no debe atribuirse á una pigmentación diferente de estas partes de la úvea, sino más bien á la diferencia del epitelio pigmentario que las cubre y que pertenece á la retina.

Todo el *pigmento*, que se encuentra distribuído en tanta abundancia en el interior del ojo, pertenece á dos categorías:

1.ª En el mismo tejido uveal se encuentran por todas partes células ramificadas de naturaleza conjuntiva que contienen granulaciones pigmentarias (*fig. 50*). Son las células pigmentarias del estroma, y el pigmento que contienen se designa con el nombre de *pigmento del estroma*, ó, puesto que se encuentra igualmente en la úvea misma, se le llama también pigmento uveal.

2.ª La cara interna de la úvea está revestida en toda su extensión

de una capa de células pigmentarias que corresponden á la retina y que tienen el carácter de las células epiteliales : *epitelio pigmentario* (*fig. 51*). Este pigmento, que no se encuentra en la úvea, sino que tapiza la cara interna, se llama pigmento retiniano.

Estas dos especies de pigmento se distinguen también por su estructura íntima. Así, el pigmento de las células del estroma uveal se presenta bajo la forma de pequeños grupos amorfos, en tanto que las granulaciones pigmentarias de las células del epitelio pigmentario son corpúsculos cortos en forma de bastoncillos, que probablemente deben considerarse como pequeños cristales, tal y como se les ve claramente formados en algunos vertebrados inferiores. Las células de pigmento, tanto las del estroma como las del epitelio, se encuentran distribuídas en todos los ojos de la misma manera, pero la cantidad de pigmento que contienen es muy variable. Por esta razón los ojos presentan una pigmentación muy diversa. Cuando las células no contienen pigmento, el ojo es albino.

II. — Circulación y nutrición de la úvea

a) Vasos sanguíneos.

§ 60. Hay en el ojo tres sistemas de vasos sanguíneos, el de la conjuntiva, el de la retina y el de la úvea (sistema de los vasos ciliares). Las *arterias* del sistema de los vasos ciliares son :

1.º Las arterias ciliares posteriores. Nacen de la arteria oftálmica y, perforando la esclerótica, penetran en el interior del ojo al nivel del polo posterior. La mayor parte de estas arterias se dirigen directamente á la coroides : son las arterias ciliares cortas posteriores (*fig. 52, cc*). Dos de ellas, una del lado externo y otra del interno, se dirigen, pasando entre la coroides y la esclerótica, hacia delante hasta el músculo ciliar : arterias ciliares largas posteriores (*fig. 52, d*). Una vez que han llegado á este punto, cada una se divide en dos ramas, que toman una dirección concéntrica con la córnea y que van en cada lado á reunirse con las ramas arteriales del opuesto, viniendo á encontrarse para formar una corona arterial : círculo arterial mayor del iris (*fig. 52, h* y *fig. 47, a*). Éste suministra las arterias del iris que, en una dirección centrípeta, van del borde ciliar al borde pupilar de esta membrana (*fig. 52, i*). Un poco antes de alcanzar el borde pupilar, forman estas arterias, por sus anastomosis, una segunda corona de vasos más pe-

queña: círculo arterial menor del iris, que corresponde á la circunferencia menor de este órgano (*fig. 52, k*).

2.º Las arterias ciliares anteriores. Nacen en la parte anterior del globo, puesto que son suministradas por las arterias de los cuatro músculos rectos (*fig. 52, e*). Perforan la esclerótica en las inmediaciones del borde corneano, y concurren á formar el círculo arterial mayor del iris. Las arterias ciliares posteriores cortas están, pues, particularmente destinadas á la coroides; las ciliares posteriores largas y las ciliares anteriores, por el contrario, nutren el cuerpo ciliar y el iris.

La disposición de la circulación venosa es esencialmente diferente de las arterias. En la coroides, la red capilar de la corio-capilar está principalmente servida por las arterias (*fig. 52, f*). De aquí pasa la sangre por numerosas venas que, reuniéndose, forman troncos más ó menos gruesos, de los cuales cierto número se dirige hacia un punto común. Las venas que vienen de todos lados constituyen aquí un remolino: *vórtex* (?) (la *fig. 48* representa dos de estos remolinos *v* vistos de frente). Estos vórtex, en número de cuatro por lo menos, pero habitualmente más, están situados un poco por detrás del ecuador del ojo. De estos vórtex nacen las venas vorticelas que atraviesan la esclerótica muy oblicuamente y transportan la sangre fuera del ojo (*fig. 52, l*).

Al nivel de los procesos ciliares, las arterias se subdividen en un considerable número de ramos que desaguan en las venas de paredes delgadas (*fig. 52, g*). Estas venas constituyen la mayor parte de los procesos ciliares, que, por consiguiente, están, sobre todo, formadas de vasos. Las venas más gruesas resultan de la reunión de estos vasos, así como la mayor parte de las del músculo ciliar se dirigen atrás para unirse con las llamadas vorticelas. Las del iris (*fig. 52, i*) se unen igualmente á estas últimas las venas vorticelas. Estas venas reciben, pues, casi toda la sangre venosa de la úvea. Solo una parte, la (*fig. 52, m*), procedente del músculo ciliar, toma otra vía. En efecto; las venas pasan á través de la esclerótica para aparecer bajo la conjuntiva, en la inmediación de la córnea: son las venas ciliares anteriores. Son, sobre todo, las que se dirigen hacia atrás, bajo la conjuntiva, en forma de pequeños troncos vasculares, de color violeta, cuando el ojo es asiento de una inyección ciliar ó de un éxtasis ocular (glaucoma). Las venas ciliares anteriores se anastomosan con las de la conjuntiva, así como con el conducto de *Schlemm*. Éste consiste en un vaso anular (seno) que sigue el límite córneo-escleral (*fig. 52, n* y *fig. 47, s*).

b) Vías linfáticas.

§ 61. Excepto en la conjuntiva, el ojo no contiene vasos linfáticos. Están reemplazados por las vacuolas y los espacios linfáticos; se distinguen las vías linfáticas anteriores y posteriores.

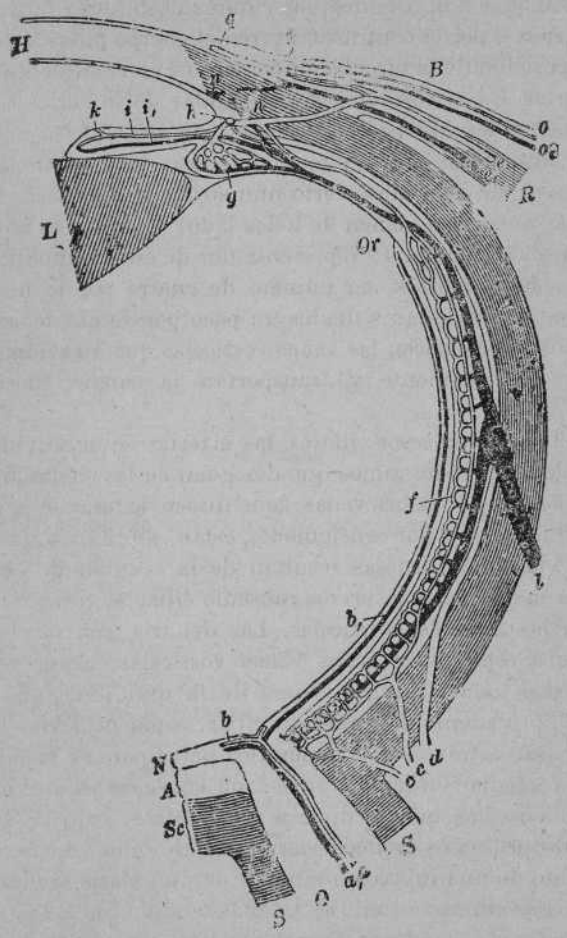

Figura 52. — *Vasos sanguíneos del ojo.* — *Figura esquemática según Leber.* — El sistema *retiniano* depende de la arteria central del nervio óptico *a* y de la vena central *a'*, que suministran las arterias retinianas *b* y las venas *b'*. — Estas terminan en la *ora serrata or.*

El sistema de los vasos ciliares es suministrado por las arterias ciliares posteriores cortas *cc*, las arterias ciliares posteriores largas *d* y las ciliares ante-

riores *e*.—Forman la red vascular de la corio-capilar *f* y del cuerpo ciliar *g*, así como el gran círculo arterial del iris *h*. — De este último parten las arterias del iris *i* que forman en el borde pupilar el pequeño círculo arterial del iris *k*.— Las venas del iris i_1, del cuerpo ciliar y de la coroides se reúnen en las venas vorticelas *l*; las venas que salen del músculo ciliar *m* abandonan, por el contrario, el ojo formando las venas ciliares anteriores *e*. — Con éstas se anastomosa el conducto de *Schlemm n*. — El sistema *conjuntival* se compone de los vasos conjuntivales posteriores *o* y o_1.—Estos comunican con las ramas de los vasos ciliares anteriores que vienen á encontrarles, y que constituyen los vasos conjuntivales anteriores *p*; forman en conjunto las asas vasculares del borde corneano *q*. — *O*, nervio óptico; *S*, sus vainas; *Sc*, esclerótica; *A*, coroides; *N*, retina; *L*, cristalino; *H*, córnea; *R*, recto interno; *B*, conjuntiva.

1.º *Vías linfáticas anteriores*. — La linfa del segmento anterior del globo ocular se agrupa en dos grandes espacios linfáticos, la cámara anterior y la cámara posterior, que comunican entre sí por el intermedio de la pupila. He aquí cómo la linfa sale de estos espacios. El contenido de la cámara posterior pasa á la cámara anterior por la pupila; de aquí filtra á través del tejido reticulado del ligamento pectíneo y llega al conducto de *Schlemm* (*fig. 53, S*). Del conducto de *Schlemm*, la linfa pasa á las venas ciliares anteriores (*c*), con las cuales está en comunicación directa.

2.º *Vías linfáticas posteriores*. — Son las siguientes: *a*) el conducto hialoide ó conducto central del cuerpo vítreo, que se extiende desde la entrada del nervio óptico hasta el polo posterior del cristalino (*fig. 53, h*). Durante el desarrollo del ojo este conducto aloja la arteria hialoides, que desaparece cuando el ojo está desarrollado, pero el conducto persiste. Se vacía en los espacios linfáticos del nervio óptico; *b*) el espacio pericoroideo. Es el espacio que se encuentra entre la coroides y la esclerótica (*fig. 53, p*). Comunica por fuera, á lo largo de los vasos que atraviesan la esclerótica, principalmente á lo largo de las venas vorticelas (*v*), y se continúa así con: *c*) el espacio de *Ténon* (*fig. 53, tt*), que está comprendido entre la cápsula de *Ténon* y la esclerótica. El derrame de toda la linfa de los espacios posteriores se hace por las vías linfáticas que se extienden á lo largo del nervio óptico. Son éstos: *d*) el espacio intervaginal que se encuentra entre las vainas del nervio óptico (*fig. 53, i*) y: *e*) el espacio supravaginal (*fig. 53, s*), que rodea exteriormente estas vainas.

La parte desde luego más abundante de la linfa abandona el ojo por las vías anteriores. Poseen, pues, la mayor importancia; en efecto, si pierden su permeabilidad, resultan para el ojo alteraciones muy graves (glaucoma). Por el contrario, nada se sabe de cierto acerca de las consecuencias que acarrea un trastorno en las funciones de las vías posteriores.

Los vasos sanguíneos y las vías linfáticas del ojo, cuya abundancia está en relación con la rapidez de sus cambios nutritivos, pertenecen en su mayor parte al dominio de la úvea. Su papel está ostensiblemente indicado de este modo. En efecto; la función de preservar el ojo de

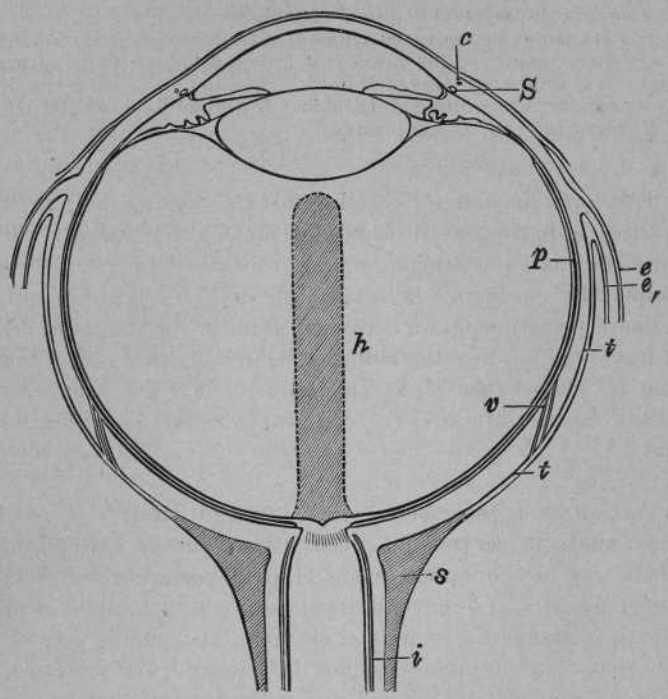

FIGURA 53. — *Vías linfáticas del ojo.* — Figura esquemática. *S*, conducto de *Schlemm*; *c*, venas ciliares anteriores; *h*, conducto hialoide; *p*, espacio pericoroideo que comunica con el espacio de *Ténon tt* á lo largo de las venas corticales *v*; *s*, espacio supravaginal; *i*, espacio intervaginal; ee_1, prolongación de la cápsula de *Ténon* sobre los tendones de los músculos motores del ojo, expansión lateral.

los agentes exteriores está reservada á la corteza córneo-escleral; la de la retina consiste en la percepción luminosa; á la úvea se la encargó de proveer á la nutrición del ojo. La riqueza vascular de la úvea es tan considerable, que su tejido está principalmente constituído por vasos. Por esta razón se explica su gran tendencia á inflamarse. Las diferentes ramas del sistema vascular ciliar se anastomosan frecuentemente entre sí, lo cual facilita las compensaciones en los casos de desórdenes circu-

latorios. Así, por ejemplo, en el glaucoma, en el cual el derrame de sangre venosa por las venas vorticelas está entorpecido, las ciliares anteriores son las que establecen principalmente la suplencia. Los vasos ciliares proveen también á la nutrición de la esclerótica, puesto que en el sitio donde perforan este órgano, le abandonan algunos delgados ramitos nutricios. Por lo demás, la esclerótica no contiene sino un número insignificante de vasos sanguíneos. Sólo en las inmediaciones de la papila es donde dos ó cuatro ramas de las arterias ciliares posteriores cortas penetran en la esclerótica, y por sus anastomosis forman alrededor de la abertura de entrada del nervio óptico un anillo arterial, llamado anillo vascular escleral de *Zinn*. Este anillo es importante desde el punto de vista de la nutrición del nervio óptico, porque suministra á este último y á sus envolturas numerosas ramas que se anastomosan con las de la arteria central del nervio óptico. Es la única anastomosis que existe entre el sistema ciliar y el sistema retiniano.

Á *Schwalbe* sobre todo es á quien somos deudores de nuestros conocimientos acerca de las vías linfáticas. Para el estudio de estas vías se hace uso de inyecciones en los ojos de cadáveres ó de animales vivos. Por las inyecciones se observa qué dirección toman de preferencia los líquidos, tanto en los tejidos circunvecinos como en los del ojo mismo. Pero, para que pueda afirmarse que los espacios encontrados de este modo son vías linfáticas, es indispensable que se llegue á demostrar que están revestidos por una capa endotelial continua. Es lo que *Schwalbe* estableció para los espacios linfáticos por él descubiertos.

c) Nutrición del ojo.

§ 62. La secreción de los líquidos del ojo, así como la nutrición de sus tejidos, se verifica principalmente por los vasos de la úvea.

El *humor acuoso* es un líquido limpio, que en el estado normal no contiene sino una cantidad muy insignificante de albúmina. Le suministran el iris y los procesos ciliares, desempeñando estos últimos el papel más importante. Así que, en los casos de falta congénita ó artificial del iris se encuentra que el humor acuoso se segrega siempre con igual abundancia. El humor acuoso segregado por los procesos ciliares se vierte primero en la cámara posterior y después penetra, por la pupila, en la cámara anterior. Desde aquí abandona el ojo, pasando por las mallas del ligamento pectíneo y el conducto de *Schlemm*. La secreción del humor acuoso parece verificarse con cierta rapidez, de modo que se renueva constantemente. Puede adquirirse el convencimiento de ello considerando la prontitud con que desaparecen de la

cámara anterior ciertos productos anormales, por ejemplo la sangre. La secreción del humor acuoso es también más rápida cuando la cámara anterior está vacía, por ejemplo, por una punción de la córnea. Al cabo de algunos minutos ya está restablecida de nuevo la cámara anterior, según puede observarse con frecuencia en las operaciones. Lo que favorece la rápida reproducción del humor acuoso es que, después de su derrame, la presión ocular desciende mucho por bajo de la normal. De donde resulta que la sangre afluye en más abundancia en los vasos del iris y del cuerpo ciliar. Estos vasos, que no tienen que soportar la presión exterior, se distienden, por consiguiente, y dejan trasudar mayor cantidad de líquido.

La *córnea* se nutre sobre todo á expensas de la red periquerática y, en una mínima parte, por el intermedio del humor acuoso que penetra en la córnea por difusión. Los otros dos tejidos no vasculares del ojo, el *cristalino* y el *cuerpo vítreo*, dependen, desde el punto vista de su nutrición, enteramente de la úvea. En efecto; del cuerpo ciliar y quizás también de la sección anterior de la coroides, es de quien principalmente toman sus elementos nutritivos el cristalino y el cuerpo vítreo. Por eso, en las inflamaciones de estas partes se ve muy frecuentemente que sobrevienen trastornos ó alteraciones del cristalino, así como opacidades y liquefacción del cuerpo vítreo. Estas opacidades constituyen la expresión del desorden de las funciones nutritivas de estos órganos. Los cambios tróficos del cristalino parece que son más lentos. También las modificaciones patológicas (opacidades) quedan estacionarias durante mucho tiempo, ó en todo caso no se extienden sino muy lentamente. Respecto á la *retina*, posee, es cierto, vasos propios; pero se encuentran sólo en las capas internas y no son suficientes para nutrirla. De donde resulta que la retina, por lo que concierne á sus capas externas, está nutrida por la coroides, cuya corio-papilar le es casi inmediatamente contigua. También debe atribuirse á la coroides la función de reproducir de un modo continuo la eritropsina empleada.

d) Presión intraocular.

§ 63. Con el objeto de estudiar más sencillamente las condiciones de la presión, puede considerarse el globo ocular, abstracción hecha del cristalino, como una cápsula llena de líquido. La cápsula está constituída por la córneo-esclerótica fibrosa, que es muy poco elástica.

El líquido contenido en la cápsula ejerce una presión sobre la superficie interna. Conforme á las leyes de la hidrostática, esta presión es la misma en todas direcciones, y obra, por consiguiente, con la misma intensidad sobre cada uno de los puntos de la pared capsular. Así,

1 milímetro cuadrado de la cara posterior de la córnea soporta la misma presión que 1 milímetro cuadrado de una parte cualquiera de la esclerótica.

La *altura* de la presión depende de la relación que existe entre la capacidad de la cápsula y el volumen de su contenido. Cuando la capacidad disminuye ó aumenta el contenido, la presión intraocular aumenta también, y recíprocamente. En las condiciones fisiológicas ordinarias, la capacidad de la cápsula, es decir, el volumen de la córnea y de la esclerótica, sufre variaciones de tal modo insignificantes, que no se aprecian y se considera constante su capacidad. Las variaciones de la presión intraocular dependen, pues, de las del contenido del bulbo, contenido que puede aumentarse ó disminuirse. Así que la presión disminuye considerablemente tan pronto como el humor acuoso se escapa á consecuencia de la paracentesis de la córnea.

Las partes del contenido del ojo, cuya cantidad varía, son: el humor acuoso, el humor vítreo, y sobre todo la cantidad de sangre que circula en los vasos de las membranas internas del ojo. Todo aumento ó disminución de la presión de la sangre en los vasos, debe tener por resultado un cambio correspondiente de la presión intraocular. Otras influencias, tales como las modificaciones de forma y volumen del iris y del músculo ciliar, la presión de los párpados y de los músculos externos del ojo sobre el globo ocular, etc., etc., están en condiciones de modificar la presión intraocular. Por estos motivos, pudiera creerse que la presión ocular está sujeta á oscilaciones notables. Ahora bien; la observación nos enseña, por el contrario, que en condiciones fisiológicas, la presión intraocular es casi *constante*. La regulación tiene lugar porque el derrame de los líquidos oculares por las vías linfáticas (excreción), varía de modo que compensa en seguida las variaciones de la presión intraocular. Supongamos, por ejemplo, que, á consecuencia de un violento esfuerzo muscular, la presión aumenta en todo el sistema vascular, y por consiguiente, también en los vasos oculares. Entonces, la presión intraocular aumenta; pero en seguida, y en igual proporción, los líquidos intraoculares sometidos á una presión más elevada son, por vías de excreción, expulsados del ojo en mayor cantidad, hasta el punto de que la presión desciende de nuevo en seguida al nivel normal. Lo contrario sucederá en el caso en que, por ejemplo, á consecuencia del derrame del humor acuoso, descienda la presión. Entonces se precipita en los vasos de la úvea mayor cantidad de sangre, que están menos comprimidos y, por consiguiente, se verifica una secreción más abundante de líquido en el interior del ojo. Pero al mismo tiempo la excreción de los líquidos oculares por las vías linfáticas disminuye también, puesto que tienen que soportar una presión menos elevada.

La determinación práctica de la presión intraocular se hace por la palpación del globo del ojo á través de los párpados cerrados, según el método puesto en uso para averiguar la fluctuación. Ya en condiciones normales, la presión ocular varía, en ciertos límites, en los diferentes individuos. En general, en las personas de edad, los ojos parecen más duros que en los individuos jóvenes. De donde resulta que las modificaciones patológicas muy leves de la presión intraocular no pueden reconocerse como tales, sino cuando puede utilizarse otro ojo normal para establecer la comparación. Al contrario, los cambios más notables de la presión intraocular se traducen inmediatamente. Se está de acuerdo en designar la presión normal con la expresión *Tu* (T = tensión ó tono). En el aumento de la presión (hipertonía), se distinguen tres grados: T + 1, T + 2 y T + 3, que arbitrariamente se admiten y que significan de un modo aproximado: aumentada de una manera sensible, muy aumentada, duro como la piedra. Del mismo modo se utilizan, para expresar la disminución de la presión intra ocular (hipotonía), las expresiones T — 1, T — 2 y T — 3.

La presión intraocular desempeña un importante papel, tanto en condiciones fisiológicas, como en las enfermedades del ojo. Por esto precisamente ha sido objeto de numerosas investigaciones en el terreno experimental. Para medirla con exactitud se utiliza un manómetro, una de cuyas extremidades está provista de una cánula que se introduce en el ojo. Por este procedimiento se ha encontrado que la presión media del ojo humano, en estado normal, es igual á la de una columna de mercurio de 26 milímetros de altura. En condiciones patológicas (en el glaucoma), la presión puede pasar de 70 milímetros (*Wahlfors*). Sin embargo, en razón del peligro que ocasiona para el ojo, este procedimiento de medir la presión no se practica. Se han inventado tonómetros de dive sas formas, que basta colocar sobre el ojo y apoyarle para medir la presión intraocular. Sin embargo, ninguno de estos instrumentos ha podido adquirir derecho de preferencia en la práctica.

En la hipótesis admitida más arriba de que el bulbo representa una cápsula llena de líquido, se prescinde del cristalino, así como de su ligamento suspensor, la zónula de *Zinn*. Estos dos órganos forman en conjunto un diafragma que divide el interior del ojo en dos secciones, una, anterior, más pequeña, y otra, posterior, mayor. Es, pues, posible que la presión no sea, como se admite más arriba, la misma en toda la extensión del ojo, sino que en la cámara anterior sea diferente de la del cuerpo vítreo, puesto que el diafragma soporta una parte de la presión. En circunstancias ordinarias, este hecho no se produce ciertamente, á causa de la extensibilidad de la zónula. En efecto; ésta se coloca del lado en que la presión es más ligera, de modo

que, en general, puede considerarse á la presión como siendo igual en todas las partes del ojo. Es cierto que sobrevendría una diferencia de presión si la zónula estuviese muy tensa. Tal sucede, por ejemplo, inmediatamente después del derrame del humor acuoso, en que la zónula se pone de tal modo tensa, que el cristalino viene á aplicarse sobre la córnea. Entonces, la presión en la cámara anterior es nula, en tanto que el cuerpo vítreo conserva una presión de cierta altura. Esta diferencia de presión provoca una filtración más activa del líquido del cuerpo vítreo en la cámara anterior, lo cual contribuye á llenar más ràpidamente la cámara y hace, al mismo tiempo, que el nuevo humor acuoso contenga más albúmina que el que se ha derramado. Por el paso á la cámara anterior del líquido suministrado por el cuerpo vítreo (*Deutschmann*), es como debe explicarse también que, aun después de la muerte, si se deja correr el humor acuoso, se reproduce después de cierto tiempo. Por eso los cambios nutritivos del cuerpo vítreo se activan por las punciones repetidas de la córnea. Estas punciones son, pues, muy útiles en ciertas enfermedades del cuerpo vítreo.

En lo que concierne á la nutrición del *cristalino*, se admite que los materiales nutritivos, suministrados por el cuerpo ciliar y la parte anterior de la coroides, penetran allí al nivel de su ecuador. Es probable que la circulación de los líquidos se verifique en el interior del cristalino por las aberturas que se encuentran entre las fibras de las capas corticales anteriores y posteriores del cristalino (*Schlösser*), y que, en ciertas condiciones patológicas, llegan á ser visibles en éste bajo la forma de opacidades estrelladas. Motivo hay para creer que la linfa abandona el cristalino por la cápsula anterior y se vierte en la cámara anterior (*Samelsohn*). Esta hipótesis se funda en observaciones; yo mismo he tenido ocasión de hacer la siguiente: en un aprendiz de cerrajero, una chispa de hierro perforó la córnea y fué á fijarse en el cristalino. Este accidente no fué seguido de ninguna inflamación, pero el cristalino se puso opaco y adquirió poco á poco una coloración verde-amarillenta, que era debida á la oxidación lenta de la chispa de hierro y á la difusión del óxido producido en todo el cristalino. Entonces se vió nacer una corona de puntos de un rojo oscuro sobre la cara posterior de la cápsula anterior. Esta corona correspondía casi al borde de la pupila dilatada. Era lícito deducir de aquí que la linfa que circula en el cristalino salía á los puntos en que se agrupaba mayor cantidad de óxido de hierro, y era donde estaba incrustada la cápsula.

Por lo que se refiere á la retina, diversas circunstancias indican que, bajo el concepto de su nutrición, depende, al menos en parte, de la coroides, y especialmente de las capas más internas de esta membrana, principalmente de la coriocapilar. Ésta no se extiende por de-

lante, sino hasta el punto en que se detiene la complicada estructura de la retina, es decir, la *ora serrata*. En el sitio en que la retina despliega toda la intensidad de sus funciones, al nivel de la *macula lutea*, la red capilar de la coroides es más densa. En fin, hay muchos animales en los cuales la retina no posee vasos propios; es, pues, evidente que en este caso sólo la coroides le suministra sus materiales nutritivos. El derrame de linfa retiniana se verifica por las vainas que envuelven los vasos de la retina.

III. — Participación de la úvea en el acto visual

§ 64. El *iris* representa un diafragma interpuesto, como en muchos instrumentos de óptica, entre los medios refringentes del ojo. Está encargado de una doble función: primero impide que la luz, penetrando en gran cantidad en el ojo, deslumbre y altere la retina; después, detiene los rayos marginales. Estos últimos son los rayos que, pasando por la periferia de la córnea y del cristalino, serían refractados con menos regularidad, é impedirían la formación de una imagen clara sobre la retina. La capa pigmentaria que se encuentra en la cara posterior del iris impide absolutamente que la luz atraviese esta membrana. La ventaja del iris sobre los diafragmas artificiales de los instrumentos de óptica consiste en que es susceptible de modificar su tamaño según las circunstancias. Con este objeto contiene el iris fibras constrictoras (esfínter de la pupila) y fibras dilatadoras (la membrana limitante posterior). Además, los vasos irídeos contribuyen también á los movimientos pupilares; en efecto, llenándose de sangre, ensanchan el iris, estrechando por consiguiente la pupila, y recíprocamente.

El *constrictor* de la pupila (lo mismo que el músculo ciliar) está inervado por el motor ocular que, por el intermedio del ganglio y de los nervios ciliares, preside á la contracción de la pupila. La irritación del motor ocular contrae la pupila; su sección ó su parálisis la dilata.

La *dilatación* pupilar está bajo la influencia del gran simpático, que envía del centro cilio-espinal de la médula cervical las fibras destinadas á la pupila. La irritación de este centro ó del simpático cervical produce la dilatación; su parálisis provoca la contracción de la pupila.

La *reacción* de la pupila es involuntaria y pasa inadvertida. Es, ó bien de naturaleza refleja, cuando la excitación pasa de los nervios centrípetos á los nervios del iris, ó bien asociada, cuando las fibras pupilares del motor ocular común entran en acción simultáneamente

con las otras fibras del mismo nervio. El reflejo pupilar entra en actividad bajo la influencia de las excitaciones siguientes :

1.ª *Por la luz.* En efecto; la pupila se *contrae* bajo la influencia de la luz; en la oscuridad se dilata. El arco reflejo va, por el nervio óptico, hasta el núcleo del nervio motor ocular, á lo largo del cual vuelve al ojo. La reacción luminosa alcanza siempre ambos ojos, es decir, que, cuando la luz cae en un ojo, la pupila del otro se contrae al mismo tiempo (reacción consensual). La reacción es idéntica en ambos ojos, es decir, que se verifica simultáneamente y con igual intensidad. La reacción de la pupila bajo la influencia de la luz es extraordinariamente sensible. Se aprovecha esta circunstancia para establecer objetivamente si el ojo es ó no sensible á la luz (por ejemplo, en los niños, en la ambliopia simulada, etc., etc.).

2.ª *Por las excitaciones sensitivas.* Cualquiera que sea la parte del cuerpo que se encuentre afectada, la reacción pupilar se manifiesta por una *dilatación.* En el sueño profundo, así como en la narcosis profunda, todo reflejo provocado por las irritaciones sensitivas ha desaparecido; también la pupila está muy contraída hasta el momento en que se despierta, y entonces se dilata. Violentas excitaciones psíquicas, tales como el miedo, provocan también una dilatación pupilar.

La reacción *asociada* de la pupila se manifiesta por una *contracción :*

1.º En la *convergencia :* sinergia con los rectos internos.
2.º En la *acomodación :* sinergia con el músculo ciliar.

En condiciones fisiológicas, toda acomodación va acompañada de una convergencia correspondiente, y por lo tanto de una contracción pupilar; hay, por regla general, sinergia constante entre el esfínter de la pupila; el músculo ciliar y el recto interno. Todos estos músculos están inervados por el motor ocular común, y la acción asociada se apoya en la excitación simultánea de los diversos fascículos nerviosos que les animan. Facilita esta simultaneidad el que los grupos de células ganglionares, de donde emanan estos tres manojos de fibras, están situados en el cerebro, inmediatamente al lado unos de otros, en la parte anterior del núcleo del motor ocular común (véase *fig. 54* y § 123).

Como la pupila reacciona bajo la influencia de agentes tan numerosos y variados, está constantemente en movimiento. Este movimiento oscila siempre alrededor de cierto término medio, que es el mismo para ambos ojos. La desigualdad de ambas pupilas constituye siempre un fenómeno patológico. La amplitud media de la pupila es diferente de uno á otro individuo y se modifica según la edad. Muy contraída en

los niños recién nacidos, la pupila se ensancha en seguida para estrecharse de nuevo en la edad viril y más aún en la vejez. En los viejos, la reacción de la pupila es más lenta á consecuencia de la rigidez del tejido, y sobre todo del esfínter del iris.

§ 65. Reacción de la pupila bajo la influencia de los venenos. — Hay toda una serie de alcaloides que provocan, ya la dilatación (midriasis), ya la contracción (miosis (1) de la pupila). Según esto, se distinguen estas sustancias en midriáticas y en mióticas. Obran siempre sobre el músculo ciliar de la misma manera que sobre el esfínter del iris. El más importante de los midriáticos es la atropina; los mióticos más importantes son la eserina y la pilocarpina.

1.º *La atropina.* — Esta sustancia paraliza el esfínter y el músculo ciliar; dilata, por consiguiente, la pupila é impide ver con claridad de cerca. La dilatación de la pupila llega al máximum. En efecto; cuando, á consecuencia de la parálisis del motor-ocular común, se dilata la pupila, la instilación de atropina todavía aumenta la dilatación. Este hecho demuestra que la atropina no sólo paraliza las fibras constrictoras, sino que excita además las fibras dilatadoras. La acción de la atropina empieza de diez á quince minutos después de la instilación y alcanza en seguida su máximum. Desde el tercer día, comienza á disminuir, pero la desaparición no es completa sino al cabo de una semana entera. La instilación de la atropina provoca, pues, desórdenes visuales de muy larga duración; no debe, pues, aplicarse sino con muy fundado motivo.

En la práctica se emplea una disolución de sulfato de atropina al 1 por 100. Cuando se trata de obtener una acción particularmente intensa, se introduce en el fondo de saco conjuntival 1 gramo de sal de atropina en sustancia. Entonces las lágrimas disuelven la sal y proporcionan una disolución concentrada. Sin embargo, en este caso es preciso fijar la atención para no provocar un envenenamiento general, lo cual no se observa ordinariamente con motivo de la instilación de la disolución al centésimo. Los síntomas del envenenamiento se traducen por una molesta sensación de sequedad en la garganta, náuseas, enrojecimiento de la cara, después debilidad y aun pérdida del cono-

(1) De μείωσις, contracción; de aquí, miosis y no myosis, como con frecuencia se escribe *(Hirschberg)*. La etimología de μυδρίασις no es clara. Esta palabra se empleó por los antiguos para designar la dilatación pupilar y el desvanecimiento que tan frecuentemente resulta de ella.

cimiento, así como aceleración del pulso. En el caso de envenenamiento intenso, la pupila del ojo no atropinizado está siempre dilatada también. El envenenamiento sobreviene porque la atropina penetra en la nariz con las lágrimas y se absorbe por la mayor parte de la mucosa. Se previene, pues — principalmente después de la aplicación de la atropina en sustancia —, la aparición de los síntomas tóxicos, impidiendo que las lágrimas lleguen á la nariz. Con este objeto se separa, durante cierto tiempo, el párpado inferior del bulbo para obligar á las lágrimas á que corran por la mejilla, ó bien se comprime, durante algún tiempo, el saco lagrimal por medio del dedo. En los envenenamientos graves se utiliza, como antídoto, una inyección subcutánea de morfina.

Mucho más exacto sería representarse la acción de la atropina como verificándose por el intermedio del torrente circulatorio, conforme sucede cuando se la administra al interior. Si así fuese, la pupila de ambos ojos se dilataría siempre simultáneamente, en tanto que en realidad la dilatación pupilar no se observa más que en el ojo atropinizado. La acción de la atropina es, pues, completamente local. Esta sustancia penetra por difusión, á través de la córnea, en la cámara anterior; ejerce, pues, su acción directamente sobre el iris. Una sencilla experiencia basta para demostrarlo. Se instila atropina en un ojo, y tan pronto como se dilata la pupila, por medio de una punción, se extrae el humor acuoso. Si se instila este humor en el otro ojo, provoca una dilatación pupilar, signo de que contiene atropina. Del mismo modo es necesario explicarse la acción sobre el iris de los demás midriáticos y mióticos.

2.º *La eserina* (llamada también fisostigmina).—La acción de esta sustancia es directamente opuesta á la de la atropina. Pone el esfínter del iris y el músculo ciliar en estado de contracción permanente. Sobreviene, por consiguiente, una miosis de tal naturaleza, que la pupila no tiene más amplitud que la que representa una cabeza de alfiler, y una adaptación del ojo para el punctum proximum, como si existiese una miopia muy acentuada. Habitualmente se emplea una solución de sulfato de eserina al 1 por 100. Recientemente preparada, la disolución de sulfato de eserina es incolora, pero después de algunos días se enrojece, sin perder, sin embargo, su actividad. La instilación de eserina en el ojo provoca, además de las modificaciones por parte del iris, una intensa sensación de tensión en el ojo, muchas veces también cefalalgia y aun náuseas, hasta el punto de que en muchas personas es necesario renunciar á su empleo. Por este motivo se prescribe más bien el clorhidrato de *pilocarpina* en disolución al 1 por 100, como miótico, para el uso habitual. Esta disolución se conserva mejor que la

eserina; no es tan activa, es cierto, pero, por otra parte, no va acompañada de ningún fenómeno desagradable. Se emplea la eserina en los casos en que es impotente la pilocarpina.

La acción de los mióticos dura mucho menos tiempo que la de los midriáticos, y es además menos potente. Así que es posible dilatar la pupila contraída por la influencia de la eserina ó de la pilocarpina; pero no puede obtenerse lo contrario, es decir, la contracción de una pupila dilatada por la atropina.

3.º *La cocaína.* — Esta sustancia dilata la pupila, por eso la mencionamos aquí, aunque en rigor no corresponda á la clase de los midriáticos. En efecto; la dilatación de la pupila, bajo la influencia de la cocaína, se produce á consecuencia de la contracción de los vasos sanguíneos del iris, y no, como por los midriáticos, por la acción del alcaloide, ya sobre las fibras constrictoras, ya sobre las dilatadoras del iris. La dilatación pupilar es, pues, débil y la reacción de la pupila bajo la acción de la luz persiste. La cocaína no impide que los midriáticos, ni los mióticos, produzcan su efecto habitual. Cuando en un ojo, cuya pupila está dilatada por la atropina, se instila la cocaína, la dilatación todavía aumenta algo, á consecuencia de la anemia del iris. La dilatación producida por la acción combinada de la atropina y de la cocaína es, pues, la más intensa que generalmente puede obtenerse. La cocaína no paraliza la acomodación; su acción se limita á debilitarla ligeramente.

Además de la acción que ejerce sobre el iris, la cocaína posee también las propiedades siguientes: la conjuntiva se pone muy pálida, lo cual da al paciente una sensación de frío en el ojo. La lente palpebral se amplía más, y el parpadeo no es tan frecuente; así que la córnea puede desecarse superficialmente. Á veces, el ojo es un poco saliente y la presión intraocular está algo disminuída. Pero el fenómeno práctico más importante que la cocaína produce, es la anestesia de los tejidos superficiales del ojo (córnea, conjuntiva).

Las propiedades de la cocaína se explican mejor admitiendo que ejerce una acción excitante sobre las fibras del gran simpático. De esta excitación resulta la contracción de los vasos, y de aquí la palidez de la conjuntiva, así como la retracción del iris. La contracción de los músculos palpebrales superior é inferior (véase § 106), igualmente inervados por el gran simpático, explica la amplitud de la lente palpebral. La insensibilidad de los tejidos superficiales del globo ocular, ¿es debida á su anemia? Esto, aún no se ha comprobado de una manera positiva. Respecto al parpadeo, se suspende á causa de la anestesia.

La cocaína fué introducida en Oftalmología por *Koller*. Se emplea bajo la forma de clorhidrato de cocaína en disolución al 2-5 por 100. Se utiliza sobre todo como anestésico en las operaciones (véase § 152).

Además, se emplea como analgésico en las inflamaciones superficiales, por ejemplo, de la córnea; en fin, se la prescribe contra la fotofobia y el blefarospasmo. También puede usarse para obtener la dilatación de la pupila para el examen oftalmoscópico.

Además de las fuerzas fisiológicas (fibras musculares y elásticas) que presiden al funcionamiento de la pupila, es necesario á veces tomar en consideración los elementos puramente mecánicos. Esto acaece, por ejemplo, para la contracción pupilar, que sobreviene regularmente en el momento en que la cámara anterior se vacía. Esta contracción es de cierta importancia práctica en un gran número de operaciones. Así que, en la discisión de la catarata por queratonisis, se trata de impedir el derrame del humor acuoso, porque la contracción de la pupila que resulta expone más al iris á la presión que la que el abultamiento del cristalino ejerce sobre él. La prueba de esta contracción es de naturaleza puramente mecánica, porque sobreviene también sobre el cadáver, cuando se extrae el humor acuoso.

La *dilatación* de la pupila se hace notar subjetivamente por la sensación de desvanecimiento. Á veces también el paciente cree que los objetos exteriores son más pequeños (micropsia). Éste es, por lo tanto, un fenómeno que no depende de la dilatación pupilar, sino del estado de parálisis de la acomodación (véase, para la explicación del hecho, § 151, de la *Parálisis de la acomodación*). Recíprocamente, en el estado de contracción pupilar, los objetos parecen á veces mayores (macropsia). Este fenómeno se produce cuando existe al mismo tiempo espasmo acomodador. Además, en este caso, se quejan á veces de oscurecimiento de la vista, lo cual obedece á que el manojo luminoso, al penetrar en el ojo, se reconcentra por virtud de la contracción pupilar. Cuando hay miosis muy pronunciada, ya después de la aplicación de los mióticos, ya espontáneamente, por ejemplo en la tabes dorsal, la pupila es con frecuencia irregular, ligeramente angulosa, sin que existan sinequias.

La *reacción* de la pupila á la *luz* es un signo muy precioso para diagnosticar si la retina ha conservado sus propiedades sensoriales. En efecto; en primer lugar esta reacción es extraordinariamente sensible; en segundo, que con independencia de las indicaciones del paciente, nos permite conocer si el ojo percibe la luz. La utilidad aumenta además por el hecho de que la sensibilidad á la luz de uno de los ojos se nota en las pupilas de ambos, por reacción consensual. ¿Cómo se produce este fenómeno? Después de abandonar la retina, las fibras nerviosas de cada ojo (por ejemplo, del ojo derecho, *R*, *fig. 54*), pasan por el quiasma, de donde una parte se dirige á la cinta óptica derecha y otra parte á la cinta óptica izquierda (*fig. 54*, *T* y T_1). Desde aquí la excitación pasa directamente al núcleo de los dos nervios motores

oculares, tanto derecho como izquierdo (k y k_1). Entonces ambos núcleos, cada uno por su lado, provocan la contracción de la pupila. De donde resulta que la contracción consensual es tan directa como la del ojo mismo iluminado. Los núcleos del motor ocular de ambos lados están por otra parte ligados entre sí, lo cual favorece también la acción simultánea. De esto se deduce que, en circunstancias fisiológicas normales, es necesario que las dos pupilas sean siempre de igual amplitud, aun cuando un solo ojo esté expuesto á la luz, ó que la sensibilidad á este agente sea diferente para los dos ojos. La desigual amplitud (anisocoria) de la pupila expresa siempre un estado patológico. Por los motivos que acabamos de indicar, este estado no puede depender jamás de las fibras centrípetas (fibras del nervio óptico), sino que depende siempre de un desorden de las vías centrífugas (motor ocular y sus centros).

En el examen del sentido luminoso por medio de la reacción pupilar, no debe perderse de vista que hay casos en que ésta falta en un ojo sensible á la luz, y que, por el contrario, se observan casos en que, á pesar de la presencia de una reacción pupilar perfecta, la retina es insensible á la luz.

a) Muy frecuentemente falta la reacción pupilar bajo la influencia de la luz, aunque la percepción luminosa esté intacta. En primer lugar, el iris puede estar paralizado, ya artificialmente después de la aplicación de los midriáticos, ya por la parálisis del motor ocular ó de los nervios del iris bajo la influencia de una hipertonía ó de una inflamación. Es preciso agregar los casos en que el iris está mecánicamente entorpecido en sus movimientos por las adherencias á la cristaloide ó á la córnea. Sin embargo, en todos los casos la reacción consensual para el otro ojo persiste siempre, si es que no está enfermo. En estas circunstancias, para hacer el examen de la sensibilidad luminosa, se expone el ojo al examen alterno en la luz y en la oscuridad, en tanto que se observan los movimientos pupilares del ojo opuesto. La pérdida de la reacción pupilar puede proceder también de una interrupción del arco reflejo. Esto sucede en las afecciones de la médula espinal, sobre todo en la tabes dorsal. En estos casos se encuentra la pupila, ó completamente inmóvil, ó reaccionando perfectamente durante la acomodación y la convergencia, mientras que no se mueve bajo la influencia de la luz (síntoma de *Argyll Robertson*). En el último caso, el arco reflejo, que del nervio óptico va al motor ocular, está interrumpido (véase fig. 54, la parte entre S y K, por ejemplo, en m), en tanto que las comunicaciones entre los centros de la pupila, de la acomodación y de la convergencia, que en el núcleo del motor ocular están situados unos al lado de otros, permanecen intactos.

La inmovilidad refleja de la pupila en la tabes dorsal va con frecuencia acompañada de gran contracción, lo cual se llama miosis espinal. En este caso la pupila puede á veces permanecer normal ó llegar á ser más amplia.

b) También ocurre que la reacción pupilar á la luz existe en la falta de percepción luminosa. Este hecho se observa cuando la lesión reside en un sitio muy alto del trayecto de las fibras ópticas, que suben al hemisferio cerebral, para terminar en las capas corticales de los lóbulos posteriores del cerebro (*fig. 54, B*). Las fibras del arco reflejo, dirigiéndose al centro que preside á los movimientos de la pupila (*nn*) se desprenden en seguida del resto de las fibras ópticas. Cuando éstas están interrumpidas más allá del punto donde las fibras pupilo-motoras se separan (por ejemplo en *ee*), la excitación de las fibras ópticas no llega á las capas corticales y, por consiguiente, no es percibida, en tanto que el reflejo pupilar se verifica normalmente. Lo mismo sucedería si, bajo el golpe de una lesión, la corteza cerebral perdiese sus propiedades funcionales. Los casos en que, sin lesiones anatómicas apreciables, la reacción pupilar, bajo la influencia de la luz, se conserva bien y donde, sin embargo, existe la ceguera, son muy raros, de tal modo que en estas condiciones es necesario pensar siempre en la simulación y dirigir las investigaciones en este sentido.

En general, la pupila se dilata bajo la influencia de las excitaciones sensitivas. No hay excepción alguna sino cuando la acción irritativa obra sobre el ojo con mucha violencia. En este caso, la pupila se contrae á consecuencia de la hiperhemia del iris provocada por la irritación (véase § 67). La pupila reacciona también de una manera muy sensible bajo la influencia de las excitaciones que proceden de los órganos nerviosos centrales. Esta reacción se traduce por una dilatación. El estado de la pupila desempeña por consiguiente un papel importante en el diagnóstico de las afecciones cerebrales; en los alienados, se observa muy frecuentemente una diferencia pupilar.

La *atropina* es un midriático de tal modo activo que cantidades por mínimas que sean — la millonésima parte de un gramo — bastan para dilatar la pupila. Cuando, instilando atropina á una persona, se humedece el dedo por inadvertencia y se toca el ojo, esto basta algunas veces para provocar la dilatación pupilar. Á consecuencia del uso interno de la atropina, ó de los medicamentos que la contienen, se ve también sobrevenir la midriasis. Sucede con frecuencia que los pacientes, después de haber tomado la belladona al interior, se quejan de desvanecimientos y de incapacidad para trabajar de cerca. Entonces se encuentra una dilatación pupilar moderada y una disminución de la acomodación.

En muchas personas hay *intolerancia* para la atropina. Esta into-

lerancia se traduce de diversas maneras: *a*) por la aparición de síntomas tóxicos tales como sequedad de garganta ó naúseas, aun después de la administración de dosis pequeñas. Esto sucede sobre todo des-

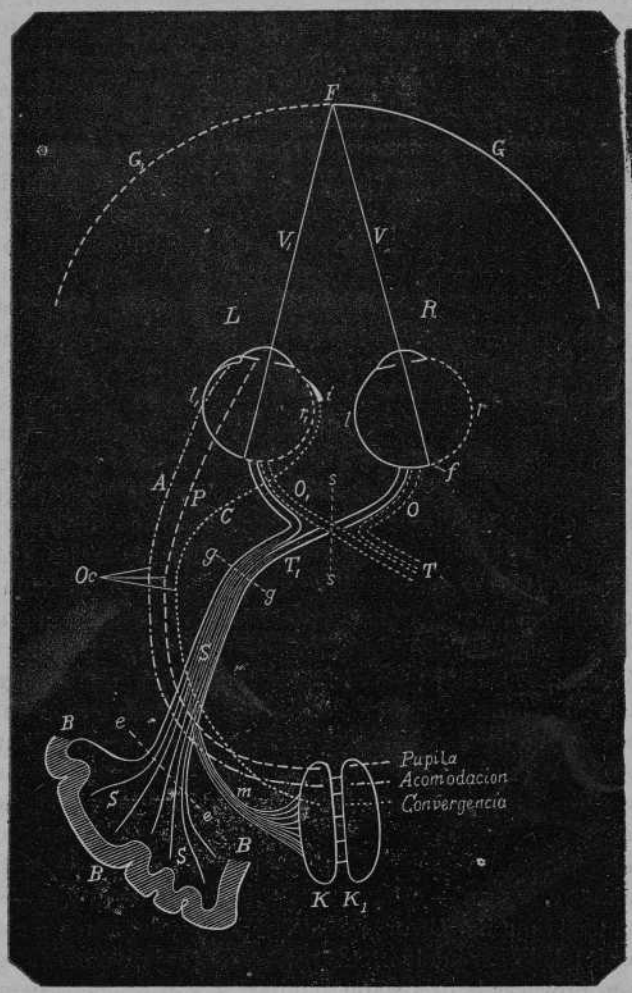

FIGURA 54. — *Esquema del trayecto de las fibras ópticas.* — El campo visual común á ambos ojos se compone de una mitad derecha *G* y de una izquierda G_1. La primera corresponde á la mitad izquierda *l* y l_1 de las retinas, la segunda á la mitad derecha *r* y r_1. El límite de las dos mitades de la retina le suministra el meridiano vertical, que pasa por la foseta central *f*, en la cual terminan las líneas de visión tiradas del punto fijado *F*. Las fibras del nervio óptico emanan de la mitad derecha, finamente punteadas, de las dos retinas *r* y r_1, se reúnen en la cinta óptica derecha *T*; las que vienen de la mitad izquierda *l* y l_1 se dirigen á la cinta izquierda T_1. Los fas-

cículos de cada cinta se dirigen en su mayor parte á la corteza del lóbulo occipital *B*, formando las radiaciones ópticas de *Gratiolet S;* una pequeña parte se desprende, empero, para dirigirse hacia el núcleo del motor ocular común *K*, que está constituído por una serie de núcleos pequeños. El primero de ellos envía las fibras *P* á la pupila (esfínter del iris), le siguen las fibras *A* al músculo acomodador, el tercero las fibras *C* al músculo de la convergencia (recto interno *i*). Estas tres clases de fibras alcanzan al ojo, alojadas en el tronco del motor ocular común. Una interrupción del trayecto de las fibras ópticas en *gg* o en *ee*, determina la producción de una hemiopia derecha; en el primer caso, el reflejo luminoso de la pupila faltará cuando se ilumine la mitad izquierda de la retina. Una sección del quiasma en *ss* produce una hemiopia temporal. Una solución de continuidad en *m* suprime el reflejo luminoso de la pupila, pero deja intactas la agudeza visual y la contracción asociada de la pupila en la convergencia y la acomodación.

pués del uso prolongado de la atropina; *b*) por el desarrollo de un catarro, el catarro atropínico, que se distingue por la formación de abundantes folículos. Pero tampoco se observan éstos sino después de un uso muy prolongado del medicamento; *c*) en muchas personas basta la instilación de una sola gota de atropina para provocar una fuerte inyección y tumefacción de los párpados, semejando una erisipela. En este caso y otros análogos no queda otro recurso que renunciar á la atropina ó reemplazarla por otro midriático cualquiera. Entre los que pueden emplearse citaremos: la homatropina, la duboisina (llamada también hiosciamina), la hioscina y la gelsémina. El más activo de estos midriáticos es la hioscina, que supera á la atropina; pero, como produce también más rápidamente que ésta fenómenos de intoxicación, rara vez se emplea. Los más usados son la homatropina y la duboisina. El sulfato de duboisina obra de la misma manera que la atropina, y sólo se emplea cuando ésta no se tolera. La acción del bromuro de homatropina es menos sensible y sobre todo menos constante que la de la atropina; en efecto, no dura más de cinco horas próximamente. Es, pues, un medio precioso cuando, para examinar el ojo, hay necesidad de una dilatación pasajera de la pupila.

Entre los mióticos, la *pilocarpina* goza numerosas aplicaciones, y esto de dos maneras absolutamente distintas: primero localmente, bajo la forma de instilaciones en el ojo; después al interior bajo la de inyecciones subcutáneas. Se emplea con frecuencia en instilaciones para provocar la contracción de la pupila con el objeto de disminuir la presión intraocular en el glaucoma. Administrada en inyecciones hipodérmicas, la pilocarpina produce una abundante transpiración y salivación. Así que tiene muy favorable influencia sobre la reabsorción de los derrames patológicos. Se usa, pues: 1.º, en las inflamaciones agudas violentas, sobre todo en la iridociclitis y la neuritis retrobulbar; 2.º, para aclarar las opacidades recientes del cuerpo vítreo; 3.º, en los

desprendimientos de la retina. La pilocarpina está contraindicada en el embarazo y en las enfermedades del corazón. Los midriáticos, lo mismo que los mióticos, pueden aplicarse bajo la forma de pomadas en vez de en disoluciones. También se han preparado pequeñas tabletas de gelatina que contienen una cantidad dada de alcaloide, y que, introducidas en el fondo de saco conjuntival, se disuelven y pueden producir su acción.

¿Qué influencia ejercen los midriáticos y mióticos sobre la *presión intraocular?* Hasta ahora no se ha llegado á resultados uniformes. Sin embargo, las experiencias han establecido que, en el ojo sano, los alcaloides no producen más que modificaciones absolutamente insignificantes. Su acción es totalmente distinta cuando hay hipertonía, ó simplemente tendencia á ella. En este caso, la atropina aumenta la tensión de una manera muy sensible; la eserina y la pilocarpina la disminuyen notablemente.

La función del *cuerpo ciliar* es doble en tanto que está formado de los procesos ciliares y del músculo ciliar. Los procesos ciliares, á causa de sus numerosos vasos, suministran los materiales nutritivos á los órganos inmediatos, tales como el cristalino y el cuerpo vítreo; además segregan el humor acuoso. El músculo ciliar preside á la acomodación (véase § 140). Obra sinérgicamente con el esfínter de la pupila, y como este último, se paraliza por los midriáticos, y se pone en estado de contracción espasmódica por los mióticos.

Respecto á la *coroides*, constituye el órgano principal de la nutrición de la retina, del cuerpo vítreo y del cristalino. De una manera más directa todavía, la coroides toma parte en el acto visual, puesto que entrega los materiales de la eritropsina. Participa también, porque su pigmento, así como el del epitelio pigmentado, componen el revestimiento negro del interior del ojo.

IV. — Desarrollo del ojo

§ 66. El ojo nace de una prolongación que se desarrolla á cada lado de la vesícula cerebral primitiva. Esta prolongación, que se la llama *vesícula óptica primitiva* (*fig. 55, A, a*), queda en comunicación con la vesícula cerebral por un pedículo primero grueso, después más delgado (*o*), destinado á ser el nervio óptico. La superficie está cubierta por el ectodermo (*EE*) que es grueso (*c*) al nivel del vértice de la vesícula ocular. Es el origen primitivo del cristalino. En este punto, el ectodermo se desarrolla más rápidamente, se refleja y forma un di-

verticulum inclinado hacia la vesícula óptica (*fig. 55, B, L*). Esta prolongación se estrangula después en su parte anterior y se transforma de este modo en una vesícula cerrada: es la vesícula cristalina. Según esto, el cristalino procede de la hoja externa del blastodermo, que es un tejido de naturaleza epitelial y constituye al principio una simple vesícula hueca que, llenándose por la multiplicación de sus células, llega más tarde á constituir una esfera sólida. Á medida que en el sitio del cristalino el ectodermo se refleja para ir á encontrar la

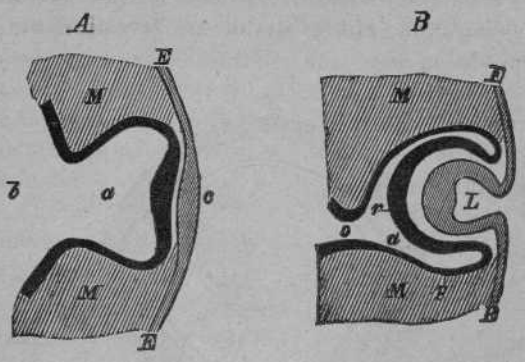

FIGURA 55. — *Representación esquemática del desarrollo del ojo.* — *A*, primer estadio. La vesícula óptica primitiva *a* es un divertículo de la primera vesícula cerebral *b*, de la cual está separada por una estrangulación poco acentuada. Está rodeada de las células del mesoderno *M*, y, en su vértice, ligeramente deprimida por una densificación del ectodermo *EE*.
B, estadio ulterior. La estrangulación de la vesícula óptica *aa* ha aumentado en el punto que no está ya unida al cerebro más que por un delgado pedículo *o*, el futuro nervio óptico. La depresión de su vértice ha dado á la vesícula óptica la forma de un corte, que posee una doble pared, la anterior más gruesa *r*, la posterior más delgada *p*. De la densificación del ectodermo ha nacido la vesícula cristaliniana *L*. *M*, mesodermo.

vesícula ocular, ésta se deprime y acaba por replegarse á su alrededor completamente. Así que la vesícula, de esférica que era, se hace caliciforme, con una doble pared (*fig. 55, B, aa*). Esta es la *vesícula óptica secundaria*, que no es, por consiguiente, otra cosa que la vesícula óptica primitiva que se ha invaginado y que, de esta manera, ha adquirido una doble pared. La vesícula ocular forma después la retina; ésta debe, pues, considerarse como una parte del cerebro separada por estrangulación. Ya, oportunamente, la hoja interna de la vesícula óptica secundaria se diferencia completamente de la hoja externa, que (*fig. 55, B, p*) se pigmenta y constituye después el epitelio pigmentario, que se considera muy justamente como perteneciente á la retina. La hoja interna (*r*) no tarda en aventajar notable-

mente en densidad sobre la hoja externa. Las células toman una disposición radiada y llegan á constituir la retina propiamente dicha. El borde anterior de la vesícula óptica, donde se confunden las dos hojas, corresponde en el ojo desarrollado al borde de la pupila (*fig. 56*). La hoja externa forma el epitelio pigmentado de la coroides y del cuerpo ciliar (*fig. 56, e*), así como la capa más anterior de las dos pigmentadas de la cara posterior del iris (*e*). La hoja externa forma la retina (*r*); en seguida, por delante, la capa de células no pigmentadas, la porción ciliar de la retina que reviste el cuerpo ciliar (C^1); en fin, completamente por delante, la capa posterior del revestimiento pigmentario retiniano del iris (r_1).

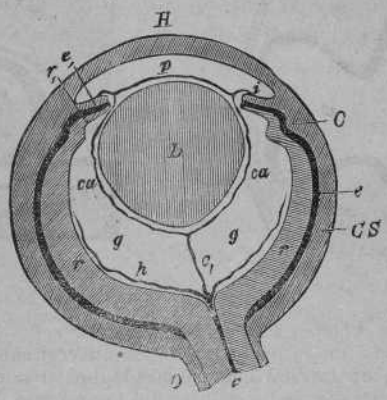

FIGURA 56.—*Corte esquemático á través de un ojo de embrión*, según *Schwalbe*. — La envoltura externa del ojo, constituída por el mesodermo, se compone de la córnea *H* y de la esclerótica y la coroides reunidas *CS*. En su unión, suministran dos prolongaciones que penetran en la cavidad ocular, el iris *i* y el cuerpo ciliar *C*. La vesícula óptica secundaria, rodeada de esta envoltura, está formada de dos capas, la retina *r* y el epitelio pigmentado *e*. Ambas avanzan hasta la cara posterior del iris, donde constituyen la capa anterior e_1 y la posterior r_1 del pigmento retiniano del iris. Por detrás, sólo la capa interna *r* se continúa en el nervio óptico *o*. La arteria central del nervio óptico suministra los vasos *h* á las capas externas del cuerpo vítreo *g* y continúa su trayecto hasta el polo posterior del cristalino *L*, constituyendo la arteria central del cuerpo vítreo ó hialoides. Llegada allí, se divide en una red vascular que cubre la cara posterior del cristalino bajo el nombre de membrana capsular *ca*, y su cara anterior bajo el de membrana pupilar *p*.

En el momento en que, bajo la presión del cristalino, la vesícula ocular se deprime, aquél ocupa completamente el hueco, porque no existe todavía el cuerpo vítreo. Según su origen, este último está formado de tejido conjuntivo y procede del mesodermo que envuelve exteriormente la vesícula óptica (*fig. 55, M*). El tejido mesodérmico penetra en el ojo por una abertura que se encuentra en la parte infe-

rior de la vesícula ocular, abertura que se llama *lente ocular fetal*. Ya, en la época en que la vesícula óptica está deprimida en forma de caliz, se ve en su lado inferior que la pared está menos elevada y menos abombada (*fig. 55, B*) y que en cierto sitio aún falta por completo. En este sitio hay una solución de continuidad en forma de lente (*figura 57, s*), que se prolonga en forma de surco por detrás sobre el pedículo de la vesícula óptica, es decir, el nervio óptico (*fig. 57, s_1*). Por esta lente penetra el tejido del blastodermo poco á poco en el interior del ojo, se insinúa entre la retina y el cristalino, separa estos dos órganos uno de otro y se transforma en cuerpo vítreo. Después, los bordes de la lente se reúnen de nuevo y el ojo llega á ser una vesícula cerrada. El cuerpo vítreo pierde también sus relaciones con las partes del mesodermo que suministran los elementos de la úvea y de la esclerótica. Respecto á la gotiera del nervio óptico, gotiera que representa la continuación por detrás de la lente ocular (*fig. 57, s_1*), se llena también de tejido mesodérmico. Cuando, después, vienen á reunirse los bordes de la gotiera, como sucede con la lente del mismo bulbo, el tejido mesodérmico queda incluído en el del nervio óptico y no está en comunicación por delante más que con el cuerpo vítreo, su prolongación. El tejido encerrado en el nervio óptico se transforma después en vasos centrales del mismo (*fig. 56, c*), con su envoltura de tejido conjuntivo; y prolongándose hacia delante, constituyen en el cuerpo vítreo los vasos nutricios de este órgano. He aquí cómo se conducen los *vasos* en el ojo embrionario. Las ramas de la arteria central del nervio óptico se distribuyen en las capas externas del cuerpo vítreo (*figura 56, h*) y constituyen después los vasos retinianos de las capas más

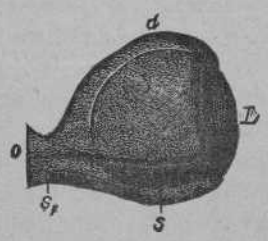

FIGURA 57. — *Esquema de la lente ocular fetal.* — El corte ocular *a* lleva en su parte inferior la lente fetal *s*, que se prolonga sobre el nervio óptico en forma de gotiera s_1. El corte ocular está completamente ocupado por el cristalino.

internas de la retina. Sin embargo, una rama de la arteria central se dirige en línea recta hacia el polo posterior del cristalino: es la arteria central del cuerpo vítreo ó arteria hialoides, que se encuentra en el

conducto central del cuerpo vítreo (conducto de *Cloquet*) (*fig. 56, c_1*). Una vez que ha llegado al polo posterior del cristalino, esta arteria se ramifica y forma una red vascular que envuelve todo el cristalino. La parte de esta membrana que cubre la cara posterior de este órgano se llama membrana capsular (*fig. 56, ca*). En el punto donde alcanza la cara anterior del cristalino, está reforzada por nuevos vasos que proceden de la cara anterior del iris. Estos vasos nacen, del círculo menor del iris, del círculo menor arterial del iris y se dirigen por delante de la pupila á la membrana vascular que encierra el cristalino y que al nivel de la pupila lleva el nombre de membrana pupilar (*p*). Entre los vasos que van del iris al cristalino, hay también venas que sirven para el desagüe de sangre de toda la membrana vascular del cristalino, tanto de la membrana pupilar como de la capsular, porque no hay vena que corresponda á la arteria hialoides. Á expensas del mesodermo que envuelve la vesícula óptica se desarrollan la coroides, la esclerótica y la córnea. El iris nace del borde anterior de la coroides.

CAPITULO V

ENFERMEDADES DEL IRIS Y DEL CUERPO CILIAR

I. — Inflamación

§ 67. El iris y el cuerpo ciliar constituyen un todo continuo, puesto que el primero nace del segundo; ambos se nutren de los mismos vasos. Fácilmente se comprende, pues, que los dos órganos sufran con frecuencia de un modo simultáneo. Las inflamaciones aisladas del iris (iritis) ó del cuerpo ciliar (ciclitis) son raras; frecuentemente hay simultaneidad de las dos afecciones: iridociclitis. Sin embargo, desde el punto de vista práctico prefiero describir separadamente los síntomas de la iritis y los de la ciclitis y presentar, después, el cuadro constituído por sus síntomas combinados.

Síntomas de la iritis. — Los síntomas de la iritis se refieren en parte á la hiperhemia, en parte á la exudación.

La existencia de la *hiperhemia* del iris se traduce sobre todo por la coloración. Si el iris es azul ó gris, la hiperhemia le hará aparecer verde, y este color sorprenderá principalmente por comparación con el otro ojo, á condición de que éste se encuentre en estado normal. En los ojos negros, el cambio de color es poco pronunciado. Á veces, con el auxilio de la lámpara, pueden reconocerse distintamente, bajo la forma de estrías rojas ó de manchas, algunos vasos sanguíneos dilatados. La pupila sufre también modificaciones; está contraída y reacciona más difícilmente. La estrechez pupilar es una consecuencia inevitable del ensanchamiento del iris, resultado del aumento de volumen de los vasos; además, el estado irritativo del órgano produce un espas-

mo del esfínter. Por estos motivos la sensibilidad reactiva del iris bajo la influencia de la luz está disminuída y la atropina obra menos rápida y completamente que en el estado normal. La hiperhemia del iris va acompañada de inyección ciliar, de fotofobia y de hipersecreción lagrimal.

Los síntomas de ingurgitación sanguínea, tal y como acabamos de describirlos, pueden existir solos sin fenómenos de exudación. En este caso, no diremos que hay iritis, sino sencillamente hiperhemia del iris. Ésta se desarrolla bajo la influencia de las mismas causas que la iritis, en los casos en que la irritación es muy débil para provocar una inflamación; con frecuencia sobreviene una sencilla hiperhemia, con motivo de pequeñas úlceras córneas, ó por la presencia de un cuerpo extraño en esta membrana. La hiperhemia del iris, cuando no constituye un signo precursor de la iritis, desaparece sin dejar señales.

Respecto al *exudado*, se deposita en el mismo tejido del iris, ó en los espacios inmediatos, tales como la cámara anterior y posterior, y, según su situación, se comprueban diferentes síntomas.

1.º El exudado en el *tejido*, que está ocupado por numerosas células redondas, da al iris un aspecto denso y tumefacto. La *decoloración* es aún más pronunciada que en la simple hiperhemia; el dibujo de la cara anterior del iris está borrado. En muchos casos, estos cambios se acentuan más aún, á consecuencia del depósito de una membrana exudativa que cubre la cara anterior del iris (*fig. 36, d*). Por lo demás, fácil es comprender que el iris, denso y turgente, no reacciona sino muy imperfectamente bajo la influencia de la luz; así que la pupila está muy contraída.

2.º La presencia del exudado en la *cámara anterior* se traduce, en primer lugar, por la *alteración del humor acuoso* en que están suspendidas numerosas células exudativas. La alteración de transparencia se reconoce mejor sobre el fondo de la pupila, que en este caso parece gris en vez de negro. Poco á poco, las partículas sólidas que nadan en el humor acuoso se depositan en el fondo de la cámara, donde forman el *hipopión* (para más detalles, véase pág. 164). Cuando la hiperhemia es muy acentuada, pueden producirse en el iris roturas vasculares con derrame de sangre, que desciende igualmente al fondo de la cámara anterior: *hifema*.

El exudado de la cámara anterior cubre también muchas veces la cara anterior de la cápsula del cristalino (*fig. 36, e*), y habitualmente forma un todo continuo con el que cubre la cara anterior del iris y del cual hemos hablado más arriba. Cuando este exudado se organiza, resulta una membrana que cierra la pupila y se continúa con el borde pupilar del iris (*fig. 59, o*). Se la llama membrana pupilar y el

estado que resulta se designa con el nombre de *oclusión pupilar*. Claro está que semejante estado debe producir una disminución notable de la agudeza visual.

3.° El exudado de la *cámara posterior* no puede observarse directamente; no se traduce sino por las adherencias que resultan entre el iris y la cápsula del cristalino: *sinequias posteriores*. Las adherencias se desarrollan sobre todo en los puntos en que el iris está en contacto con la cápsula cristaliniana, es decir, en el borde pupilar. Estas adherencias se forman en un momento en que la iritis está en su apogeo y la pupila está más fuertemente contraída. Después que ha terminado la inflamación, la pupila tiende á adquirir de nuevo su amplitud media, no siéndola esto posible más que en los sitios del borde pupilar que quedaron libres.

Los puntos adherentes á la cristaloide anterior son más susceptibles de retraerse y presentarse bajo la forma de puntas más ó menos agudas que avanzan hasta el centro de la pupila. Ésta toma también una forma irregular, que salta mucho más á la vista cuando se instila la atropina. En efecto; en este caso, la pupila se dilata al máximum en los puntos no adherentes, y las sinequias llegan á ser muy visibles (*fig. 58, a* y *b*). La atropina constituye, pues, un medio precioso para el diagnóstico de las sinequias posteriores.

Cuando se desarrollan las sinequias posteriores, no es el estroma del iris, sino las capas de pigmento retiniano quienes cubren la cara posterior (*fig. 47, h*), que contraen adherencias con la cápsula del cristalino. Desde que el iris tiende á retraerse, en los puntos de las adherencias, las capas pigmentarias permanecen en su lugar y quedan al descubierto en una extensión mayor ó menor. De donde resulta que, si en este caso se dilata la pupila, sobre todo bajo la acción de la atropina, los dentículos puestos al descubierto ofrecen un color oscuro. La tracción del iris puede determinar la rotura de las sinequias. La rotura puede á veces sobrevenir espontáneamente porque, á consecuencia de los movimientos continuos del iris, las adherencias sufren constantemente tracciones. Sin embargo, muchas veces se provoca artificialmente la rotura por las instilaciones de atropina. Siempre, en el sitio en que se rompe la sinequia, se observa una mancha oscura sobre la cristaloide anterior. Es un resto de las capas pigmentarias, cuya adherencia patológica á la cápsula del cristalino es más sólida que los lazos fisiológicos á los tejidos del iris. Cuando se han roto muchas sinequias, se encuentran señales bajo la forma de puntos oscuros en número correspondiente al de roturas y colocados circularmente sobre la cristaloide anterior (*fig. 58*, entre *a* y *b* y al lado de ellas). Este círculo es más estrecho que la amplitud media de la pupila, porque las sinequias se forman en el momento en que la pupila estaba contraída por la iritis.

Los puntos pigmentarios no desaparecen jamás y de este modo sirven de testimonio perdurable de que un tiempo estuvo el ojo afectado de iritis.

Cuando las adherencias del iris á la cápsula cristaliniana no se limitan á ciertos puntos, sino que comprenden todo el contorno del borde pupilar, se emplea la expresión de *sinequia posterior anular*. En este caso no se observan dentículos, puesto que el iris no puede de ningún modo, ni en parte alguna, contraerse; más bien permanece in-

FIGURA 58. — *Sinequias posteriores y resto de la membrana pupilar.*—Aumento, 2/1. La pupila se ha dilatado por la instilación de atropina. La dilatación es muy irregular, porque la parte superior del borde pupilar está fija á la cristaloide anterior por las adherencias. En *a* hay una delgada sinequia que está reducida á un fino punto negro; en *b* se encuentra, por el contrario, una adherencia amplia y poco distendida, tal y como se observa particularmente muchas veces en la iritis sifilítica. Entre las sinequias y al lado de ellas, la cristaloide está cubierta de pequeños puntos negros colocados en semicírculo. Corresponden á la situación del borde pupilar, cuando la pupila esta contraída, y constituyen restos de adherencias desgarradas. De la parte inferior del iris sube un filamento, directamente hacia arriba. Sale de las trabéculas del círculo menor del iris y se dirige á la cristaloide anterior en el campo pupilar, donde se ha fijado á una pequeña opacidad redonda de la cápsula del cristalino. Este filamento no es una sinequia posterior, sino un resto de la membrana fetal. No impide de ningún modo á la pupila dilatarse como de costumbre, pero está muy tenso y adelgazado.

móvil aun después de la instilación de la atropina. De ordinario entonces un filete oscuro — pigmento — ó un filete gris — exudado — circuye el borde pupilar. Es raro que la sinequia anular se desarrolle de una vez; es con más frecuencia resultado de cierto número de recidivas de la iritis, que producen lentamente las adherencias cada vez más extensas del iris al cristalino La consecuencia inmediata de la sinequia anular es la separación de la cámara posterior de la anterior: *seclusión pupilar* (*fig. 59*).

Los dos estados consecutivos de la iritis, la seclusión de la pupila y la oclusión de la misma, coexisten con frecuencia cuando el exudado que determina la adherencia del borde pupilar al cristalino se extiende por toda la amplitud de la pupila. Sin embargo, estos dos estados

pueden encontrarse también separadamente; acarrean á veces consecuencias muy distintas. La oclusión pupilar sólo disminuye sensiblemente la agudeza visual, pero sin ocasionar peligros para el porvenir. La seclusión pupilar, al contrario, no perjudica á la vista por sí misma, si la pupila no está cerrada por una membrana, pero conduce á alteraciones ulteriores (hipertonía), que acarrean la pérdida de la vista. Cuando es muy abundante el exudado en la cámara posterior, provoca las adherencias con el cristalino, no sólo al borde pupilar, sino en toda la extensión de la cara posterior del iris. Se desarrolla una sinequia que comprende toda la superficie del iris: *sinequia posterior total* (*figura 60*). Es cierto que un exudado tan abundante no se observa en una simple iritis, sino solamente cuando existe al mismo tiempo una ciclitis. Hablaremos, pues, más en detalle á propósito de esta afección.

§ 68. Síntomas de la ciclitis. — El cuerpo ciliar, además de la infiltración de que es asiento, vierte un exudado en la cámara anterior, la posterior y el cuerpo vítreo.

1.º El exudado suministrado por el cuerpo ciliar puede llegar á la *cámara anterior* de dos maneras: ó bien directamente, puesto que por su región anterior, cubierto por el ligamento pectíneo, concurre el cuerpo ciliar á limitar la cámara anterior, ó bien indirectamente, cuando el exudado se deposita primero en la cámara posterior y pasa con el humor acuoso por la pupila á la cámara anterior. Los exudados más característicos que da la ciclitis son *precipitaciones* depositadas en la pared posterior de la córnea. Se presentan bajo la forma de pequeños grupos, del grueso de una cabeza de alfiler todo lo más, de color gris-claro ó negruzco, adherentes á la pared posterior de la córnea (*fig. 59, p*, y *fig. 61, P*). En otro tiempo se creyó que se encontraban en el espesor de la córnea misma. Sin embargo, si por la paracentesis se vacía la cámara anterior, ocurre que desaparecen algunos de estos grupos arrastrados por el humor acuoso. Esto prueba que están sencillamente adosados á la cara posterior de la córnea. Cuando las precipitaciones son abundantes, se observan algunas, diseminadas irregularmente sobre la córnea. En cambio, el número de precipitaciones es de ordinario tanto mayor cuanto más pequeño es su volumen. En este caso, ocupan sobre la mitad inferior de la córnea un área de forma triangular. La base del triángulo corresponde al borde inferior de la córnea, el vértice está dirigido hacia su centro. Se observa con frecuencia que, á partir de la base del triángulo hasta el vértice, las precipitaciones son cada vez menores.

La disposición característica de las precipitaciones se explica fácilmente por la observación del modo como se producen. Las precipi-

taciones son conglomerados de células que están formadas en grupos, aglutinados por la fibrina (*fig. 61*). Suspendidas primero en el humor acuoso, son proyectadas por los movimientos oculares contra la pared posterior de la córnea, á la cual quedan adheridas. Entonces se disponen según su peso, de modo que descienden primero al fondo las más gruesas. La forma triangular del depósito depende de los movimientos del globo ocular, movimientos por los cuales las precipitaciones son arrojadas sobre la córnea. Recuérdese lo que sucede cuando se echa casquijo en una criba, ó bien cuando se sacude el trigo en un tamiz.

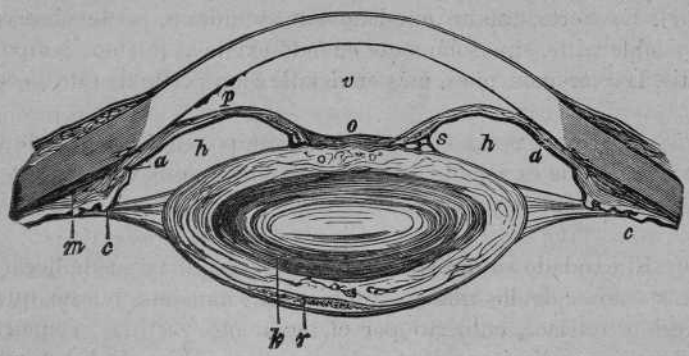

FIGURA 59. — *Seclusión y oclusión de la pupila.* — Aumento, 5/1. El iris está fijo por todo su borde pupilar á la cápsula del cristalino y empujado hacia delante. La cámara posterior *h* es, por consiguiente, más profunda, la anterior *v* más baja, sobre todo en la periferia, donde la raíz del iris *a* está comprimida contra la córnea por el aumento de la tensión. A causa de la tensión que sufre el iris, el pigmento retiniano *s* empieza á desprenderse y á quedar fijo sobre la cristaloide. La pupila está obliterada por la membrana exudativa *o*, que, por su retracción, arruga la cápsula del cristalino. En la parte inferior de la cámara anterior se ven las precipitaciones *p* aplicadas á la pared posterior de la córnea. En razón de la hipertonía, los procesos ciliares *c*, así como el músculo ciliar *m*, están atrofiados y aplanados. En el cristalino, las capas periféricas están cataractadas, y, en *r*, separadas de la cápsula por el líquido de *Morgagni*; el núcleo del cristalino *k* no está modificado.

Entonces se ve que las piedras pequeñas ó granos menudos forman siempre hacia arriba un cono puntiagudo que contiene las partes más finas, en tanto que abajo se encuentran las más gruesas. Lo mismo sucede con las precipitaciones (1). Á causa de su disposición caracte-

(1) Con permiso del autor, debo decirle que ha estado poco feliz al elegir semejante término de comparación, porque lo exacto es precisamente lo contrario de lo que en la afirmación se asegura. — *Nota del traductor.*

rística, las precipitaciones se distinguen, en general, fácilmente de las manchas opacas de la córnea (por ejemplo, en la queratitis punteada, véanse las páginas 210 y 219). Los demás signos del diagnóstico diferencial son los límites más claros y con frecuencia el color negruzco de las precipitaciones. Además, éstas se encuentran todas en el mismo plano, sobre la pared posterior de la córnea y no en planos diferentes, á diversas profundidades del tejido de la misma.

No hay duda de que el cuerpo ciliar, y no el iris, es el que efectivamente produce las precipitaciones. En efecto; esto está demostrado por el hecho de que, en algunos casos de ciclitis simple, se observa un precipitado abundante, aunque falte todo síntoma inflamatorio por parte del iris.

El exudado suministrado por el cuerpo ciliar y vertido en la cámara anterior puede tomar el aspecto de un hipopión, absolutamente como en la iritis. Lo característico en muchos casos para la ciclitis es la producción de exudados grises ó blanco-grisáceos, que parecen brotar, bajo la forma de masas esponjosas, en el ángulo de la cámara anterior, no sólo del lado inferior, sino también en otros puntos.

2.º El exudado en la *cámara posterior*, cuando es abundante, produce la adherencia de toda la cara posterior del iris á la cápsula anterior del cristalino: *sinequia posterior total* (*fig. 60*). La existencia de semejante sinequia se traduce, ante todo, por los cambios de forma de la cámara anterior. Retrayéndose el exudado, atrae el iris hacia la cara anterior del cristalino, de tal modo que la cámara posterior desaparece enteramente. La cámara anterior, por el contrario, se profundiza en iguales proporciones. Este ahondamiento es, sobre todo, sensible hacia la periferia, donde el retroceso del iris es más pronunciado (*fig. 60, b*). De todo lo cual resulta que, cuando se observa un retroceso notable de la raíz del iris, es signo de que se trata de una ciclitis.

3.º El exudado en el *cuerpo vítreo* se manifiesta bajo la forma de opacidades flotantes en este órgano. Cuando el estado de los medios lo permite, puede observarse con el auxilio del oftalmoscopio. Además, se traduce por una disminución de la agudeza visual correspondiente á su abundancia. En los casos graves, el cuerpo vítreo está ocupado por un exudado muy abundante (*fig. 60, s*). En circunstancias favorables, por la iluminación lateral, puede verse detrás el cristalino bajo la forma de una masa gris. Este exudado tiene por efecto abolir casi por completo la visión y determinar después, retrayéndose, la atrofia completa del ojo.

La *tensión* del ojo, de ordinario normal en la iritis, sufre con frecuencia modificaciones en la ciclitis. Al principio de esta última afección se la encuentra con bastante frecuencia más elevada en razón del aumento del contenido del globo ocular ocasionado por la presencia

del exudado. Esta hipertonía puede ser tal que acarree la ceguera. En los estadios ulteriores de la ciclitis, por el contrario, sobreviene unas veces la hipertonía, á consecuencia de la retracción del exudado en vías de organización.

Tanto la iritis como la ciclitis van acompañadas de *síntomas inflamatorios*, tales como inyección ciliar, fotofobia, lagrimeo y dolores. Su intensidad depende de la marcha más ó menos aguda de la afección. En efecto; se observan casos de marcha crónica en que los síntomas inflamatorios faltan por completo y donde el ojo no está ni rojo, ni do-

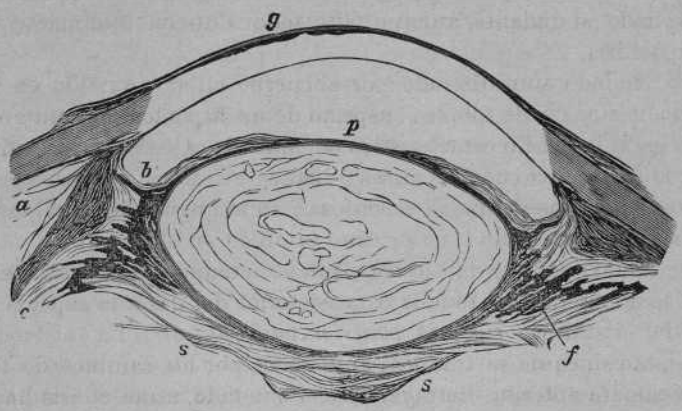

FIGURA 60. — *Sinequia posterior total. — Corte vertical á través del ojo.* — Aumento, 5/1. El iris está soldado por su cara posterior á la cristaloide, y á la anterior del cuerpo ciliar. En consecuencia, la cámara posterior está borrada y la anterior *b* ahondada en su periferia; en este sitio, el iris está muy retraído y al mismo tiempo adelgazado por la atrofia. El exudado, que une el iris al cristalino, se extiende sobre la pupila, bajo la forma de una delgada membrana *p*. Los restos exudativos que parten del cuerpo ciliar *s* invaden la cara posterior del cristalino, y, por su retracción, atraen los procesos ciliares hacia el centro del ojo. También, hacia abajo, resulta un desprendimiento del cuerpo ciliar *c* de los tejidos subyacentes; entre ambos se ven las láminas desprendidas de la membrana supracoroidea *a*. El epitelio pigmentado *f* de los procesos ciliares está hipertrofiado. En la parte inferior de la córnea hay una opacidad fascicular *g*. El cristalino está abultado y alterado en diferentes puntos; no existe núcleo duro, no degenerado (catarata blanda).

loroso. Por otra parte, hay casos de iridociclitis en que los dolores son tan intensos que se hacen intolerables y que van acompañados de vómitos y de movimiento febril. Á veces, por la noche son más violentos los dolores (particularmente en la iritis y la iridociclitis sifilítica). La agudeza visual está siempre disminuída por una alteración del humor acuoso, por un exudado que reside en el campo pupilar ó en el humor vítreo.

DIAGNÓSTICO DIFERENCIAL ENTRE LA IRITIS Y LA CICLITIS. — Decimos que se trata de una *iritis* cuando encontramos los síntomas mencionados más arriba, y cuando, por otra parte, no hay pruebas directas para admitir una participación del cuerpo ciliar en la inflamación. Las observaciones anatómicas han puesto fuera de duda que, en la mayor parte de los casos en que existe, en apariencia, una simple iritis, el cuerpo ciliar sufre también alteraciones patológicas. Pero como el cuerpo ciliar no se ve directamente, las modificaciones poco acentuadas que puede presentar escapan al diagnóstico. No formulamos, pues, el diagnóstico de *iridociclitis*, sino cuando, al lado de los síntomas de la iritis, existen otros signos ciertos que indican que está enfermo el cuerpo ciliar. Este es el caso:

1.º Cuando los síntomas inflamatorios alcanzan cierta intensidad, principalmente cuando sobreviene el edema del párpado superior, lo cual no sucede en la iritis simple.

2.º Cuando, al nivel de la región del cuerpo ciliar, el globo ocular es doloroso al tacto.

3.º Cuando hay precipitaciones, ó cuando una fuerte retracción del iris hacia atrás hace deducir la existencia de una sinequia posterior total.

4.º Cuando la dificultad de la vista es tan notable que no la harían sospechar alteraciones comprendidas en la extensión de la cámara anterior. En este caso se está autorizado para deducir que hay en el cuerpo vítreo depósitos que son la causa de la disminución de la agudeza visual.

5.º Cuando la tensión sufre modificaciones que aumenta ó disminuye.

Cuando el cuerpo ciliar toma parte en la inflamación, la enfermedad llega á ser mucho más grave y el pronóstico más desfavorable. No sólo es entonces la inflamación más violenta, sino que determina alteraciones que se curan mucho más difícilmente. En efecto; los exudados que ocupan la cámara anterior, que son producidos por una iritis, tales como las sinequias posteriores y las membranas pupilares, pueden atacarse con éxito por los procedimientos operatorios. Al contrario, los exudados que quedan en el cuerpo vítreo después de una ciclitis, no pueden separarse de ningún modo, si no se reabsorben espontáneamente. Una ciclitis grave determina la pérdida del ojo (atrofia del globo), lo cual no sucede jamás en la iritis simple.

Respecto á la *ciclitis pura* (1) sin iritis, no se observa sino rara vez

(1) Iritis serosa de los autores.

y sólo bajo la forma crónica. En este caso no hay sino pocos ó ningún síntoma inflamatorio, el aspecto del iris es normal, la pupila está con frecuencia algo dilatada. Los síntomas principales son las precipitaciones sobre la córnea, así como las opacidades del cuerpo vítreo.

Frecuentemente los casos ligeros de iritis no son reconocidos por los médicos poco experimentados, que diagnostican un catarro á causa de la inyección del globo ocular que las acompaña. El tratamiento que aplican, tal como la cauterización con el nitrato de plata ó la instilación de colirios irritantes, no hace generalmente más que aumentar la iritis. Se evitará este error asegurándose, en todos los casos, atentamente de que no existe la decoloración del iris (sobre todo comparando ambos ojos) y considerando las dimensiones de la pupila, que en la iritis está contraída. Una alteración ligera del humor acuoso se reconoce oportunamente, porque la pupila en este caso no es de un color negro tan puro como el del otro ojo. En cambio, se comete con frecuencia la falta de tomar por una iritis un glaucoma inflamatorio por virtud de la inyección ciliar y la decoloración del iris. Este es un error tanto más fatal, cuanto que la instilación de atropina es muy perjudicial en el glaucoma. El medio de preservarse — además del examen de la tensión — consiste ante todo en observar la pupila; está siempre muy contraída en la iritis, más dilatada en el glaucoma.

La presencia de un exudado *fibrinoso* más ó menos abundante en la cámara anterior da al ojo un aspecto particular; se le ha observado en toda especie de iritis aguda. Cuando se deposita una gran cantidad de fibrina en el humor acuoso, puede coagularse bajo la forma de una masa gris, uniforme y transparente (de donde el nombre de exudado gelatinoso ó lentiforme, porque á veces, con su borde redondeado, tiene el aspecto de un cristalino semitransparente, luxado en la cámara anterior). El exudado se coagula bien pronto, porque la fibrina, contrayéndose, desaloja el líquido de sus mallas (es por lo que se le llama también exudado esponjoso). Después de algunos días, el exudado está, ó bien enteramente reabsorbido, ó bien reducido á una delgada membrana que se asienta en la pupila, la cual frecuentemente está unida también al borde pupilar por filamentos aislados muy finos.

Sucede que las sinequias posteriores, en vez de desarrollarse cuando la pupila está contraída, sobrevienen en el momento en que está dilatada, por ejemplo, porque el ojo se encuentra sometido á la acción de la atropina. En este caso el borde pupilar contrae adherencias con la cápsula anterior en un punto periféricamente situado, de tal suerte que después, cuando la pupila se dilate medianamente, no es bajo la forma de un diente saliente, sino bajo la de un ángulo entrante como aparecerá la sinequia.

Para diagnosticar una *seclusión pupilar* es indispensable la atropina. Sucede con frecuencia que se cree que el borde pupilar está adherido en todo su contorno á la cristaloide, en tanto que la atropina demuestra que está todavía libre en un pequeño espacio. Entonces, en este sitio que ha quedado libre, y que comúnmente se encuentra arriba, se ve una anfractuosidad en forma de arco ó de herradura. También puede afirmarse que la adherencia no es completa cuando, después de haber tenido el ojo mucho tiempo en observación, se nota que el iris no se abomba; este fenómeno no falta jamás cuando verdaderamente existe una seclusión pupilar. Naturalmente es necesario poder excluir la existencia de una sinequia posterior total, en cuyo caso el iris no podría evidentemente ponerse convexo hacia delante.

En apariencia, la seclusión pupilar existe muchas veces en ausencia de toda membrana en la pupila: oclusión pupilar. Sin embargo, esto es generalmente una ilusión. En efecto; un minucioso examen demuestra muy frecuentemente que el filete exudativo gris, que costea el borde pupilar adherente, avanza más en la pupila, adelgazándose; sólo en medio de ésta parece quedar tal vez completamente libre. Pero si, después de haber practicado una iridectomía, se compara el color de la pupila con el coloboma, de un negro puro, se convencerá casi siempre de que ninguna parte de la pupila estaba privada de esta membrana. La oclusión sin seclusión se encuentra más frecuentemente que la seclusión sin oclusión. En el primer caso, existe una membrana, á veces muy densa, que ocupa toda la pupila, pero no es adherente al borde pupilar sino en algunos puntos, y no en todo su contorno.

La existencia de una reacción sensible del iris á la luz no atestigua nada contra la de una seclusión pupilar. Basta que el tejido del iris no esté todavía atrofiado, y que la sensibilidad á la luz se haya conservado bien para que las capas anteriores del iris se deslicen sobre la capa pigmentada posterior adherente, desde que se producen variaciones en la intensidad de la luz.

Las *precipitaciones* sobre la pared posterior de la córnea pasan fácilmente inadvertidas, por razón de su finura exagerada. Cada vez, pues, que hay motivo para sospechar una afección del tractus uveal, es necesario, con el auxilio de la lámpara, comprobar si existen, porque no sólo suelen hallarse en las afecciones del cuerpo ciliar, sino también á veces en las del segmento anterior de la coroides. Un caso interesante de esta especie es el que sigue: una joven de veintidós años estaba atacada de varicela, y todo su cuerpo abundantemente cubierto de pústulas. Cuando todavía guardaba cama, vió que su ojo izquierdo enrojecía. El eritema desapareció al cabo de algunos días, pero la agudeza visual de este ojo había disminuído. Algunos días

después, encontré el ojo completamente pálido, y la mitad inferior de la córnea ligeramente opaca. Á la lámpara, esta opacidad se descomponía en infinidad de precipitaciones excesivamente finas. La pupila estaba algo más dilatada que en el lado sano y facilitaba el examen oftalmoscópico. En la parte anterior del cuerpo vítreo se observó un ligero trastorno, y en el extremo periférico del fondo del ojo, visible al oftalmoscopio, una mancha exudativa blanca que tenía casi la amplitud de la pupila. Después, el cuerpo vítreo se hizo de nuevo transparente. La mancha exudativa, cuyos límites eran al principio completamente difusos, se hizo más clara, y se transformó poco á poco en una mancha pigmentada, que tenía en su centro un punto blanco atrófico. Este exudado, que residía en la coroides, era visiblemente el foco inflamatorio que dió lugar á la alteración del cuerpo vítreo y á las precipitaciones. La afección misma debe considerarse como una ligerísima coroiditis metastásica, que se observa á veces después de las enfermedades infecciosas agudas. Muy frecuentemente, he hallado finas precipitaciones en los ojos operados por discisión de una catarata blanda, que se tumefactó entonces y reabsorbió poco á poco. Los demás signos inflamatorios faltan y, en estos casos, la marcha ulterior era favorable.

En los casos de iridociclitis grave (sobre todo de origen simpático), se ha visto á veces que blanqueaban las pestañas del ojo enfermo

Anatomía patológica de la iridociclitis. — La exudación se manifiesta en el tejido por la presencia de un gran número de células redondas, que está en relación con la intensidad de la inflamación. Frecuentemente, estas células no están distribuídas con regularidad, sino que aparecen acumuladas en ciertos sitios, sobre todo á lo largo de los vasos, donde forman pequeñas nudosidades exudativas circunscritas. Esta disposición se observa muy particularmente en la inflamación sifilítica, en que las nudosidades llegan á ser tan gruesas que puede vérselas á simple vista (pápulas del iris). En el cuerpo ciliar, al nivel de los procesos ciliares tan ricamente vascularizados, la infiltración celular es mucho más pronunciada que en el músculo ciliar.

El exudado *libre*, depositado en la cámara anterior, desciende en parte al fondo de ésta bajo la forma de hipopión, en parte se adhiere á las paredes de la cámara, es decir, á la córnea, al iris y á la cristaloide (*fig. 36, b, c, d* y *e*). El pequeño exudado que, en los casos recientes de iritis, cubre la cara posterior de la córnea (*fig. 61, b* y *f*), le da un aspecto ligera y uniformemente alterado. Por regla general, desaparece en el momento en que termina la inflamación. Sólo en algunos casos muy raros la capa exudativa se condensa (sobre todo en la mi-

tad inferior de la córnea), y después, organizándose, ocasiona una alteración permanente de esta membrana.

Las *precipitaciones* son conglomerados de células redondas sembradas de granulaciones pigmentarias (*fig. 61, P*). Descansan sobre el endotelio de la membrana de *Descemet*, que al principio está completamente normal. Después es cuando se destruye bajo los grupos celulares del precipitado (*fig. 61, e*). El endotelio, sin parte alguna de la córnea, toma, pues, parte activa en la formación de las precipitaciones. Por eso se han puesto en uso estas denominaciones para designar las precipitaciones que se creían formadas en la córnea, y especialmente en la membrana de *Descemet*, tales como queratitis punteada, desce-

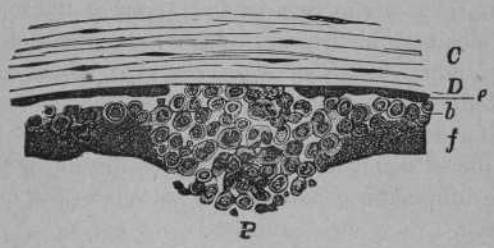

FIGURA 61. — *Precipitados en la cara posterior de la córnea.*—Aumento, 140/1. La cara posterior de la córnea *C* está tapizada por la membrana de *Descemet D* y el endotelio *e*. Este último, normal por todas partes, falta en el sitio donde existe el precipitado *P*. Este está constituído por un grupo de células lleno de corpusculos de pigmento, que están ya libres, ya contenidos en las células redondas. Allí donde no existe ninguna precipitación, la cara posterior de la córnea está cubierta de un exudado que consiste en dos capas: la anterior, compuesta de células redondas acumuladas *b*, la posterior, de fibrina coagulada *f*.

metitis, acuacapsulitis, hidromeningitis (se ha designado la membrana de *Descemet* con el nombre de *capsula aquæ*, ó en griego hidromeninge, porque se la consideraba como el órgano de secreción del humor acuoso). Excepcionalmente se encuentran precipitados aislados sobre el iris, así como sobre la cristaloide anterior en la región del campo pupilar. Al cabo de cierto tiempo, las células sufren la degeneración grasienta y se reabsorben, mientras que las granulaciones pigmentarias permanecen en su lugar. De este modo se ve á muchas granulaciones tomar poco á poco un color oscuro, hasta que, por último, no quedan en su lugar sino algunas manchas negras muy finas.

El exudado que se derrama en la cara anterior del iris levanta en este punto el endotelio. El destino de este exudado depende de su naturaleza; en los casos ligeros, en que está compuesto principalmente de fibrina coagulada y no contiene sino un limitado número de células re-

dondas, se reabsorbe por completo. En los casos graves, el exudado es más rico en células y se organiza ulteriormente. Entonces se encuentra el iris atrofiado y tapizado de una delgada membrana de tejido conjuntivo. Lo mismo sucede con la capa exudativa de la cristaloide anterior al nivel de la pupila, y con los exudados de la cámara posterior y del cuerpo vítreo, que se reabsorben en los casos leves, y en los graves se organizan en membranas.

Conforme veremos á propósito de la terminación de la iridociclitis, se ha fundado una *división anatómica* de las formas de esta enfermedad en el estado anatómico del exudado. En general, se dice que el exudado es seroso cuando es muy pobre en células, é incapaz de organizarse. Al contrario, el exudado se llama plástico cuando es rico en células que se organizan y desarrollan bajo la forma de adherencias y membranas. Los exudados muy ricos en células, que nadan en una sustancia intercelular líquida, se llaman exudados purulentos. Apoyándose en estas diferencias, la división de iridociclitis en serosa, plástica y supurativa presenta, no obstante, dificultades y no es en modo alguno rigurosa. En primer lugar, se observan con frecuencia simultáneamente muchas especies de exudados, por ejemplo uno purulento bajo la forma de hipopión, y uno plástico con formación de sinequias y de membranas pupilares. En segundo lugar, la naturaleza del exudado no da de ningún modo la medida de la gravedad del caso, es decir, de la marcha clínica. Una iritis supurativa, ó sea una iritis con hipopión, afecta con frecuencia una marcha leve, y es menos temible que una iritis plástica, que después deja sinequias tras de sí. En cambio, una ciclitis supurativa que deposita un exudado purulento en el cuerpo vítreo, acarrea siempre la pérdida de la vista. Es preciso abandonar completamente el término de iritis serosa, empleado por los autores para designar los casos en que, á falta de sinequias, hay precipitados. En efecto; los precipitados no son ciertamente exudados serosos, y por lo general estos casos no deben considerarse como iritis, sino como ciclitis. Por todos estos motivos, me parece preferible clasificar las iridociclitis según la etiología y no según la naturaleza del exudado. Es lo que haremos en consecuencia.

Generalmente en la iridociclitis se comprueba al microscopio que las partes profundas del ojo participan de la inflamación. Muchas veces es la coroides quien sufre, de modo que si hay signos ciertos de participación de la coroides, se dice que se trata de una iridocoroiditis. Además, en la iridociclitis, ni la retina ni la papila están casi nunca indemnes de alteraciones patológicas, aunque frecuentemente sean tan poco importantes que no pueda descubrirlas la observación clínica.

§ 69. MARCHA Y TERMINACIÓN DE LA IRITIS Y DE LA CICLITIS. — En atención á su *marcha,* se distinguen los casos en agudos y crónicos. Los primeros van acompañados de los síntomas de una violenta inflamación, pero su marcha es muy rápida. Sin embargo, los casos agudos duran también — si se exceptúan los absolutamente benignos — cuatro ó cinco semanas y aún más, antes de que la inflamación termine por completo. Cuando la inflamación tiene tendencia á estacionarse, los primeros signos que lo indican son la disminución de la inyección y de los dolores, pero sobre todo la prontitud de acción de la atropina que no es sino poco ó nada activa, cuando, estando la inflamación en todo su apogeo, es tan intenso el espasmo pupilar. Los casos de forma crónica no van acompañados sino de síntomas inflamatorios insignificantes ó absolutamente nulos. Entonces es relativamente tarde cuando la afección llama la atención del enfermo por el trastorno visual cada vez más pronunciado. La iritis crónica (iridociclitis é iridocoroiditis) dura con frecuencia algunos años.

Las inflamaciones del iris y del cuerpo ciliar presentan gran tendencia á la *recidiva.* En otro tiempo, á las sinequias posteriores que persisten después de la primera iritis es á lo que particularmente se atribuía la causa de las recidivas de la inflamación. Á consecuencia del ejercicio continuo de la pupila, el iris se encontraría sin cesar atraído hacia los puntos adherentes, lo cual provocaba una nueva inflamación. Hoy se sabe que las recidivas no son de temer más que en muy determinados casos de sinequias posteriores. Supongamos una persona que, á consecuencia de una úlcera de la córnea, ha sufrido una iritis, seguida de algunas sinequias posteriores persistentes. Jamás tendrá que cuidar una recidiva de iritis. Al contrario, otra persona que tiene sinequias posteriores de origen constitucional, por ejemplo despues de una iritis sifilítica ó reumática, fácilmente padecerá una recidiva. De lo cual deducimos que no son las sinequias quienes provocan las recidivas, sino más bien la persistencia de causas constitucionales que determinaron la primera iritis. En efecto; á veces vemos sobrevenir en un sifilítico una recidiva de su iritis, cuando una primera inflamación de este órgano se curó sin dejar sinequias. Vemos, por otra parte, que la recidiva no ataca siempre al ojo que sufrió la iritis, sino también al otro que todavía no había estado enfermo. La seguridad de que las sinequias aisladas no acarrean ninguna consecuencia molesta por sí misma ha dado por resultado consecuencias prácticas importantes. En efecto; hoy se han abandonado por completo los numerosos métodos operatorios que tenían por objeto romper las sinequias.

Cuando la iritis recidiva, la inflamación es con frecuencia más benigna que en el primer ataque. Empero cuando las recaídas son fre-

cuentes y después de cada acceso quedan algunos exudados nuevos, se desarrollan por último graves alteraciones, tales como la oclusión y seclusión de la pupila.

En los casos ligeros, la inflamación puede *terminarse* por una curación completa. Cuando se rompen las sinequias dejan sobre la cápsula anterior del cristalino depósitos pigmentarios que no acarrean inconveniente alguno para el ojo. El hipopión desaparece por reabsorción. Los precipitados persisten con frecuencia durante mucho tiempo (meses) antes de que se reabsorban. Muchas veces, en el sitio en que estaban situados, subsiste en la córnea una opacidad permanente, bajo la forma de una mancha gris, ó bien el pigmento contenido en el exudado reabsorbido persiste para siempre bajo el aspecto de pequeños puntos negros. Las opacidades ligeras del cuerpo vítreo son igualmente susceptibles de desaparecer enteramente por reabsorción.

Sin embargo, en el mayor número de casos, la iritis y la ciclitis acarrean *consecuencias permanentes*. Son:

1.ª *La atrofia del iris.* — La atrofia del iris sobreviene á veces después de un solo ataque de iritis grave. Sin embargo, muy frecuentemente no se declara sino después de cierto número de recidivas, ó después de cierto tiempo de inflamación crónica. La atrofia se reconoce en el aspecto decolorado, gris ó gris-moreno del iris (semejando un filtro gris ó de papel secante). El delicado dibujo de la cara anterior se borra; al contrario, se observan con frecuencia en el iris vasos dilatados bajo la forma de manchas rojas. El borde pupilar está adelgazado, cortado en franjas, y la reacción pupilar abolida. Cuando quiere ejecutarse una iridectomía, fracasa muchas veces por la débil resistencia del iris atrofiado.

Las consecuencias más frecuentes y más graves de toda iritis ó iridociclitis son los exudados y las adherencias. Á éstas corresponden:

2.ª *Las sinequias posteriores.* — Cuando no hay más que algunas sinequias aisladas no son muy perjudiciales al ojo, y la molestia que resulta para la vista es insignificante ó nula. No sucede lo mismo con la sinequia posterior anular, la *seclusión pupilar*, porque ésta interrumpe la comunicación entre la cámara anterior y la posterior. De donde resulta que el humor acuoso segregado por los procesos ciliares se detiene al nivel de la pupila, y no llega á la cámara anterior. Entonces se acumula en la posterior y empuja el iris hacia delante (*fig. 59*). Por esto presenta el iris relieves abollados, extendiéndose finalmente hasta la córnea mientras que á la pupila corresponde una especie de cráter formado por el borde pupilar retraído y fijado al cristalino. Á consecuencia de la excesiva distensión que ha sufrido, el iris se atro-

fia. Cuando este estado ha durado cierto tiempo, se declara una hipertonía (glaucoma secundario, véase § 87). Por la palpación, puede comprobarse una gran dureza del ojo. Las venas ciliares anteriores están distendidas, la córnea mate y presenta menos sensibilidad al tacto. En seguida, disminuye la agudeza visual, el campo visual se estrecha comenzando por el lado nasal, hasta que, por último, se pierde toda percepción luminosa. El ojo está, pues, ciego, y sobre el globo ocular se ven formarse ectasias esclerales bajo la forma de estafilomas anteriores y ecuatoriales. Si, pues, no se ha tratado á tiempo, la seclusión de la pupila determina infaliblemente la ceguera.

3.ª *La membrana pupilar* (oclusión pupilar). — La membrana pupilar produce una alteración visual en relación con su espesor.

4.ª *Los exudados detrás del iris.* — Estos exudados están situados por una parte entre el iris y el cristalino — sinequia posterior total —, por otra entre el cuerpo ciliar y el cristalino, y en la cara posterior de éste. En los casos graves, estos exudados forman una masa fibrosa, que envuelve por completo al cristalino, y que se designa, á causa de su solidez, bajo el nombre de concreción ciclítica (*fig. 60, s*). Esta concreción presenta gran tendencia á retraerse. Es inútil decir que, en el caso de sinequia posterior total, el iris no puede ser empujado hacia delante ni presentar abolladuras. Al contrario, al principio, en virtud de la retracción del iris, la cámara anterior es más profunda en la periferia (*fig. 60, b*). Más tarde, desde que se atrofia el ojo, la cámara anterior es menos profunda, puesto que el iris y el cristalino se aproximan á la córnea. Respecto á los exudados que en el cuerpo vítreo se encuentran, detrás del cristalino (*fig. 62, c*), dan lugar, retrayéndose, á una disminución del volumen del cuerpo vítreo, y el globo se reblandece. La retracción del cuerpo vítreo (*fig. 62, g*) determina el desprendimiento de la retina (*r*). Sin embargo, este desprendimiento es en parte resultado de una tracción directa. En efecto; las concreciones se adhieren á la superficie interna de la retina y, retrayéndose, arrancan los tejidos subyacentes. El desprendimiento de la retina acarrea una ceguera completa. Este estado, en que la tensión y el volumen del ojo disminuyen y en que hay una ceguera completa, se designa con el nombre de *atrofia del bulbo ocular*. Un ojo atrofiado presenta el aspecto siguiente: el ojo en su conjunto es más pequeño; ha tomado una forma más ó menos cuadrilátera. Esto depende de los cuatro músculos rectos que, insertándose más acá del ecuador del globo ocular, comprimen ligeramente la esclerótica y producen de este modo un aplanamiento de los cuatro lados. Los surcos se hacen más profundos á medida que progresa la atrofia. Entonces el bulbo adquiere la

forma de un fardo muy apretado con una cuerda. La córnea es más pequeña, con frecuencia opaca y aplanada, á veces transparente, á veces también excesivamente ectásica ó plegada. Ya atrofiado el iris se aplica contra la pared posterior de la córnea, ya existe también una cámara anterior. En este último caso, se la encuentra limitada hacia atrás por un sólido diafragma en el cual apenas se reconoce el iris envuelto en un exudado concreto. Cuando la pupila puede reconocerse

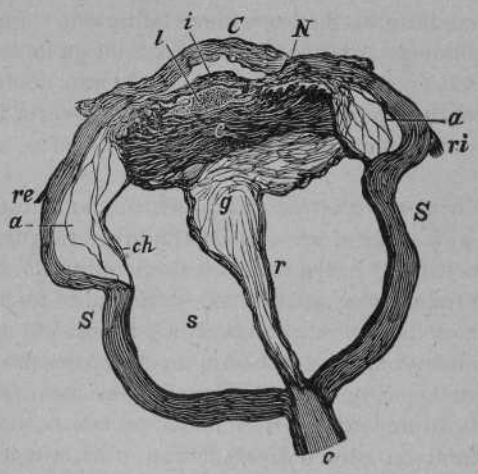

FIGURA 62. — *Atrofia del globo ocular,* en parte, según *Wedl-Bock.* — El ojo es más pequeño y de forma irregular, principalmente á causa del plegamiento de la esclerótica *S,* detrás de las inserciones musculares de los rectos externo *re* é interno *ri.* La córnea *C* está reducida, aplanada y arrugada, sobre todo en su cara posterior. En su borde interno lleva la cicatriz *N* retraída, procedente de la herida. La cámara anterior es estrecha, el iris *i,* hipertrofiado, forma una membrana continua, porque la pupila está cerrada por el exudado. Detrás del iris se encuentra el cristalino *l* retraído, y detrás la fuerte concreción ciclítica *c,* cuya retracción es la causa de la atrofia del globo. Esta concreción ha atraído hacia el centro de ojo los procesos ciliares, cuya capa pigmentaria está muy hipertrofiada y desprendida del cuerpo ciliar y la coroides *ch* de la esclerótica; entre ambos tejidos se ven las láminas desprendidas de la supracoroides *a.* La retina *r* está desprendida y replegada para formar un embudo que engloba lo que queda del cuerpo vítreo *g.* El espacio subretiniano *s* está lleno de un líquido albuminoso; el nervio óptico *o* está atrofiado y adelgazado.

todavía, se ve en su lugar una membrana y el cristalino que se ha vuelto opaco. El ojo está más blando y sensible al tacto. En los estadios ulteriores, se sienten á veces á través de la esclerótica puntos de una dureza notable: son exudados osificados.

La marcha de la atrofia es lenta, dura meses y aun años. Una vez que la atrofia es completa, la inflamación y los dolores, que tanto

tiempo han persistido, desaparecen. Sin embargo, sucede con frecuencia que aún sobrevienen brotes dolorosos, sobre todo cuando un cuerpo extraño ha permanecido en el ojo ó cuando se osifica el exudado.

5.ª *Opacificación del cristalino.*— Es la consecuencia de un desorden de nutrición de este órgano. Rara vez se observa á consecuencia de sinequias aisladas; llega á ser la regla, por el contrario, cuando existe desde hace mucho tiempo una seclusión de la pupila, y sobre todo en los casos particularmente graves en que el cristalino está completamente envuelto en un exudado ciclítico. Semejante catarata lleva el nombre de catarata complicada ó catarata *accreta* (adherente, sobre todo al iris).

En los casos de atrofia del bulbo, el cristalino está siempre opaco y generalmente arrugado.

Cuando el iris está *abombado hacia delante*, no lo está de una manera regular; al contrario, presenta abolladuras separadas por estrangulaciones, que corresponden á ciertas fibras radiadas dotadas de mayor fuerza de resistencia, no cediendo sino tardíamente á la presión del humor acuoso. Si se encuentra el iris abombado en una gran extensión de su contorno, excepto sobre un sector que ha conservado su situación normal, puede decirse, por regla general, que en este punto existe, entre la superficie del iris y la del cristalino, una sinequia que impide el abombamiento del iris. Sería, pues, un error elegir este sector para practicar una iridectomía, aunque sea el sitio más propicio, puesto que la cámara anterior presenta mayor profundidad. Cuando la prominencia del iris llega á ponerse en contacto con la córnea, puede contraer adherencias por placas, y determinar así sinequias anteriores, sin que hubiese previamente perforación de la córnea (véase página 238).

El iris puede atrofiarse hasta el punto de llegar á ser transparente, y aun de presentar verdaderas soluciones de continuidad. Á veces se ven formarse *soluciones de continuidad espontáneas* en el iris, cuando en la primera infancia hubo una oclusión pupilar. En esta afección, el iris se encuentra fijado, sobre todo, no sólo por su borde ciliar, sino también por el pupilar, á la membrana que se halla en la pupila. Entonces, á medida que se desarrolla el ojo, el iris sufre una tensión cada vez más pronunciada entre sus dos puntos de inserción, de tal manera que al fin se atrofia por placas y se rompe. De este modo, por la formación de soluciones de continuidad, puede restablecerse espontáneamente la agudeza visual. De la misma manera puede acontecer que, si en la infancia contrae el iris adherencias con una cicatriz de la córnea, sobrevengan después soluciones de continuidad (ó bien que pueda desprenderse el iris de su inserción ciliar).

En efecto; es necesario recordar que la seclusión y oclusión de la pupila no son exclusivamente la consecuencia de una iridociclitis, sino también de grandes úlceras perforantes de la córnea, en las cuales el borde pupilar se enclava en la cicatriz en toda su extensión. Entonces sobrevienen las consecuencias habituales de la seclusión de la pupila; el iris es empujado hasta la córnea, y se declara la hipertonía, como con tanta frecuencia sucede en el estafiloma de la córnea (véase página 244).

Respecto á la *córnea*, en la iridociclitis es asiento de infiltraciones que pueden formarse en sus capas profundas (véase pág. 222), de depósitos, de exudados (precipitados, hipopión); ó bien el iris, aplicado sobre su cara posterior, acaba por alterarla (pág. 220). En el estado de atrofia del globo, se desarrolla frecuentemente sobre la córnea una opacidad en forma de cinta. En los ojos perdidos á consecuencia de iridociclitis, se observan con frecuencia también queratitis vellosas y vesiculosas.

He aquí el aspecto bajo el cual se presentan al microscopio las *alteraciones anatómicas* provocadas por una iridociclitis terminada: el iris atrofiado es más delgado y consiste principalmente en un tejido conjuntivo fibrilar. Las células de su estroma, elegantemente ramificadas, se transforman en su mayor parte en células densas, redondeadas y llenas de pigmento. Á veces se encuentran también pequeños grupos de pigmento en libertad en el tejido. Los vasos sanguíneos están obliterados por todas partes, y los ramitos nerviosos han desaparecido. Lo que persiste mucho más tiempo es el esfínter pupilar y el pigmento retiniano del iris. En los casos antiguos se encuentra el cuerpo ciliar igualmente atrofiado, tanto el músculo como los procesos ciliares (*fig. 59, c*). Sólo las dos capas internas de estos últimos están con frecuencia hipertrofiadas; en efecto, las dos capas celulares de la porción ciliar de la retina subsisten en una gran extensión en el exudado ciclítico, que concurren á formar (*fig. 60, f*). Á consecuencia de la tracción que las membranas exudativas, retrayéndose, ejercen sobre los procesos ciliares, éstos están muy distendidos, tanto que sus vértices avanzan más allá hacia el polo posterior del cristalino. Si la tracción se acentúa todavía más, todo el cuerpo ciliar se desprende de su base de inserción (*fig. 60, c*). Esta tracción es una de las causas de los dolores continuos ó que reaparecen constantemente, que se manifiestan con tanta frecuencia en las iridociclitis de antigua fecha, y que hacen desesperar á los enfermos; también pueden dar lugar á una afección simpática del otro ojo. Los mismos exudados están compuestos, en los casos recientes, de células redondas, con fibrina en variable proporción, como sustancia que sirve de medio de unión. Después, estos exudados se organizan en pseudo-membranas por una modifi-

cación de las células redondas que se hacen fusiformes, para transformarse por último en fibras de tejido conjuntivo. De esta manera se desarrolla un tejido muy duro que cruje bajo el cuchillo, y que con razón se le llama concreto. Por virtud de la misma dureza del tejido encuentran grandes dificultades las tentativas de practicar una pupila. En los casos en que la iridociclitis es debida á la presencia de un cuerpo extraño, no es raro encontrar á éste envuelto en la concreción. Además de los diversos elementos que acabamos de citar, se encuentran también, en las membranas exudativas, vasos de nueva formación, que vienen de los órganos inmediatos — iris y cuerpo ciliar —; en seguida, el pigmento suministrado por la capa pigmentaria retiniana del cuerpo ciliar y del iris. Todos estos tejidos, con el cristalino allí encerrado, representan un diafragma rígido que separa el segmento anterior del segmento posterior del bulbo. El cristalino se altera y se destruye, la cápsula se desgarra y las masas exudativas penetran en el saco. Cuando después se osifican éstas, se diría que el mismo cristalino se había transformado en tejido óseo, lo cual no es más que aparente.

Por la retracción consecutiva de las membranas exudativas, el ojo se reblandece y el volumen del globo disminuye: *atrofia bulbar*. La cámara anterior se hace menos profunda; esto obedece á que la concreción se extiende entre los procesos ciliares, y toma, pasando sobre la cara posterior del cristalino, una dirección en forma de arco (*fig. 60, s*), y retrayéndose tiende á aproximarse á la línea recta (*fig. 62, c*), y de este modo empuja el cristalino hacia la córnea. En otros casos, por el contrario, la retracción cicatricial puede hacerse sentir más por delante que por detrás, de modo que hacen más profunda la cámara anterior. Bajo la influencia de la misma tracción, las cicatrices de la córnea ó de la esclerótica, á las cuales están unidos los exudados, sufren un movimiento de retracción cada vez más acentuado (*fig. 62, N*). De donde resulta que el hundimiento de una cicatriz después de un traumatismo ó de una operación debe considerarse siempre como un mal augurio para la marcha de la enfermedad. Además, la retracción operada por los exudados determina después el desprendimiento de la retina (*figura 62, r*), y aun el de los procesos ciliares y de la coroides (*ch*). El cuerpo vítreo ocupa un estrecho espacio situado inmediatamente detrás del cristalino (*g*). El espacio abierto bajo la retina (*s*), así como bajo la coroides en el caso en que hay desprendimiento (*a*), se llena de un exudado muy albuminoso que muchas veces contiene también sangre.

Cuando la atrofia es muy avanzada, la esclerótica aparece arrugada (*s*) y por placas densificada. No es raro que después se osifiquen los exudados concretos, y cuando la coroides ha tomado parte en la formación del exudado, toda la parte posterior del ojo puede trans-

formarse en una corteza ósea. El nervio óptico atrofiado se transforma en un cordonete de tejido conjuntivo.

§ 70. Etiología de la iritis y de la ciclitis. — La iritis y la ciclitis son primitivas ó secundarias. En el primer caso el signo inicial de la afección se encuentra en el iris ó en el mismo cuerpo ciliar; en el segundo, es una enfermedad de las partes inmediatas que se ha propagado al iris y al cuerpo ciliar, como, por ejemplo, la iritis que se desarrolla á consecuencia de un absceso de la córnea. La inflamación primitiva del iris y del cuerpo ciliar, así como no importa qué parte de la úvea, toma su origen en una afección íntima, general, tal como la sífilis, la escrófula, etc., etc. Multitud de casos, que hoy consideramos como afecciones puramente locales y que llamamos idiopáticas porque ignoramos sus causas, son de igual naturaleza generalmente. Á medida que conocemos mejor el lazo que une entre sí los diversos fenómenos patológicos, el grupo de las inflamaciones uveales llamadas idiopáticas irá disminuyendo. Las únicas iritis cuyo origen idiopático no es dudoso, son la iritis traumática y la iritis simpática.

En atención á la etiología, podemos, pues, dividir las inflamaciones del iris y del cuerpo ciliar, según el esquema adjunto. En este esquema, así como en la descripción siguiente, el término *iritis* se emplea por abreviación para designar, no sólo la iritis misma, sino también la ciclitis, la iridociclitis y la iridocoroiditis; es decir, todas las inflamaciones cuyo asiento principal se encuentra en la parte anterior de la úvea.

A. Iritis primitiva . .	Iritis consecutivas á enfermedades generales.	1. Iritis sifilítica.
		2. — escrofulosa.
		3. — tuberculosa.
		4. — reumática.
		5. — gonorreica.
		6. — procedente de enfermedades infecciosas agudas.
		7. — diabética.
	Iritis como afección local.	8. — idiopática.
		9. — traumática.
		10. — simpática.
B. Iritis secundaria.		

a) Iritis primitiva. — 1.º *Iritis sifilítica.* — La sífilis es, desde luego, la causa más frecuente de la iritis, puesto que la mitad y aun más de todos los casos de inflamación del iris, son debidos á esta diátesis. Frecuentemente se trata de la sífilis adquirida. El diagnóstico de la iritis sifilítica es fácil cuando se comprueba la presencia de pá-

pulas características (iritis papulosa). Las pápulas tienen un color amarillo-rojizo, son del grueso de una cabeza de alfiler y aun más, y se asientan, ya al nivel del borde ciliar, ya al del borde pupilar del iris, pero jamás en la región intermedia entre ambas zonas; por ejemplo, en medio de la amplitud del iris. Las pápulas desaparecen después por reabsorción sin sufrir la fusión purulenta. En los puntos donde se han encontrado quedan extensas y sólidas sinequias, y muchas veces también una atrofia circunscrita del tejido del iris. Otras veces no se observan, es cierto, pápulas bien evidentes, sino sólo puntos aislados del borde pupilar muy hinchados, ó por lo menos sinequias extraordinariamente extensas que no ceden á la acción de la atropina (*fig. 58, b*). En fin, hay ciertos casos en que la iritis sifilítica no presenta ningún signo característico cualquiera. Entonces sólo por los demás síntomas de la sífilis y la acción favorable de los medicamentos antiespecíficos, puede establecerse el diagnóstico exacto.

La iritis sifilítica corresponde, por regla general, al estadio secundario de la sífilis. Invade el ojo poco después de la primera erupción cutánea (manchas ó pápulas). Por este motivo puede colocarse en la misma línea que las nudosidades del iris, los condilomas y las pápulas, y designar la afección con el nombre de iritis papulosa. El primer ataque de iritis se manifiesta con frecuencia aun durante el año en que tuvo lugar la infección. Es más raro que la iritis se declare en el estadio ulterior de la sífilis, y entonces evoluciona sin presentar pápulas En esta forma tardía de iritis no se observan sino excepcionalmente tumores que deben considerarse como gomosos (iritis gomosa). Se les ha visto tanto en el iris como en el cuerpo ciliar. Estos tumores pueden adquirir grandes dimensiones, perforar las envolturas del globo y acarrear la pérdida del ojo.

La iritis se declara también bajo la influencia de la *sífilis hereditaria;* pero desde luego no tan frecuentemente como después de la sífilis adquirida. Sucede algunas veces que la iritis llega á ser comparativamente la afección principal, en tanto que la queratitis no adquiere sino un grado muy moderado. También puede existir la iritis sin queratitis. La iritis sifilítica hereditaria es una afección de la infancia y de la juventud, mientras que la iritis consecutiva á la sífilis adquirida, no se observa generalmente más que en los adultos.

La iritis sifilítica se complica con frecuencia con afecciones del segmento posterior del ojo, es decir, de inflamaciones de la coroides, de la retina y del nervio óptico. Está también muy sujeta á recidivas.

2.º *Iritis escrofulosa.* — Desde el punto de vista de su marcha y de su aspecto, esta afección tiene mucha analogía con la iritis consecutiva á la sífilis hereditaria. Se diferencia por la presencia de gruesos preci-

pitados ó de masas exudativas de aspecto lardáceo, que parecen pulular en el ángulo de la cámara anterior. La iritis escrofulosa se observa, no sólo en los escrofulosos, sino también en los individuos sencillamente anémicos, durante la infancia y la juventud.

3.º *Iritis tuberculosa.* — Véase § 75, *Tumores del iris.*

4.º *Iritis reumática.* — Se observa en las personas que han padecido reumatismo articular (artritis reumática). Es la forma de iritis más sujeta á recidivas. El hecho de que, en muchos casos, las recidivas de la iritis coinciden con las del reumatismo (hinchazón de ciertas articulaciones), demuestra la conexión entre ambas enfermedades. Además, la iritis sobreviene á consecuencia de la artritis nudosa y de la artritis úrica.

5.º *Iritis gonorreica.* — Se manifiesta en los casos en que la afección gonorreica ha dado lugar á una infección general. La marcha de ésta se parece á la del reumatismo articular agudo. La articulación de la rodilla es la primera atacada de la inflamación; después pueden afectarse las demás. También pueden presentarse complicaciones por parte del corazón. Esta afección se designa con el nombre de reumatismo gonorreico. En general, la iritis sucede á la inflamación articular, y ataca con frecuencia ambos ojos, como sucede también con todas las demás iritis producidas por afecciones generales. Como la afección gonorreica se parece mucho al reumatismo articular, también la iritis gonorreica tiene cierta semejanza exterior con la iritis reumática. Ambas afecciones están muy sujetas á recidivar. Cada recidiva va acompañada de ordinario de un nuevo derrame del conducto uretral ó de una nueva tumefacción de las articulaciones afectadas.

6.º *Iritis consecutiva á enfermedades infecciosas agudas.* — Á la cabeza de estas enfermedades se encuentra la fiebre recurrente, que con mucha frecuencia va complicada de iritis. Ésta es de ordinario de larga duración, pero acaba por curarse; en cambio, es raro observar iritis en la viruela, el tifus, la pneumonía, etc., etc.

7.º *Iritis diabética.* — Esta iritis va frecuentemente acompañada de un abundante exudado en la cámara anterior (hipopión), pero en su conjunto tiene una marcha benigna (*Leber*).

§ 71. 8.º *Iritis idiopática.* — Bajo esta denominación se comprenden los casos en que la inflamación nace, al parecer, en el mismo iris, sin que haya ni causa local (traumatismo, etc., etc.), ni una afección constitucional aparente que la provoque. En muchos casos, el enfria-

miento se ha considerado como causa de esta iritis, pero en realidad es muy oscura su etiología.

La *iritis idiopática* aguda es generalmente unilateral; no ataca más que á los adultos y, sobre todo, al sexo masculino. El iris del adulto está mucho más predispuesto á inflamarse que el del niño. Por esta razón es la iritis más rara en la infancia, donde no se observa jamás idiopáticamente. Cuando no hay causa local (traumatismo, oftalmía simpática, inflamación de un órgano inmediato), puede demostrarse siempre la existencia de una afección constitucional.

La *iritis idiopática crónica* se presenta generalmente bajo la forma de la *iridocoroiditis crónica* (llamada también iritis serosa). Esta afección no va acompañada sino de síntomas inflamatorios moderados. La inyección de los ojos y los dolores no aparecen más que de vez en cuando y son muy poco violentos. Muy frecuentemente se quejan los enfermos únicamente de trastornos visuales cada vez más pronunciados. Cuando se examina el ojo, se comprueba la existencia de sinequias posteriores, que se multiplican lentamente hasta que, por último, se establece la seclusión pupilar. Casi siempre, también, existe una delgada membrana en la pupila. Al poco tiempo, se atrofia el iris; después, cuando se establece la seclusión, se abomba hacia delante y llega á arrugarse. Jamás existe hipopión; al contrario, con frecuencia se notan finos precipitados que demuestran que el segmento posterior de la úvea está también afectado. La participación de la úvea en la inflamación se traduce también por la presencia de opacidades en el cuerpo vítreo. Estas opacidades aumentan constantemente, al mismo tiempo que el cuerpo vítreo se liquefacta; éste se transforma, por último, en un líquido turbio y mucoso. Después, se altera el cristalino en tanto que la coroides y la retina sufren la degeneración atrófica. Por esto, en los ojos así afectados, los trastornos visuales son siempre más notables de lo que hacen sospechar los obstáculos ópticos (precipitados, membrana en la pupila) que residen en el segmento anterior del globo ocular.

La iritis idiopática crónica, que afecta á todas las partes del bulbo ocular, termina frecuentemente en la ceguera completa. Á causa de la seclusión pupilar, se manifiesta la hipertonía, con ceguera por excavación del nervio óptico; después, el globo puede llegar á ser ectásico. En otros casos, la ceguera es ocasionada por una atrofia progresiva del globo. Entonces el ojo se reblandece y la retina se desprende totalmente.

La iridocoroiditis crónica ataca casi siempre ambos ojos. La marcha es de tal modo lenta que pasan años antes de que sea completa la ceguera. Es una afección de la vejez y constituye una de las causas más frecuentes de la ceguera incurable en los viejos. Parece que la

causa reside con frecuencia en malas condiciones de nutrición, ó bien en una supresión prematura de la menstruación. Muy frecuentemente, sin embargo, los enfermos, aparte la afección ocular, gozan de una excelente salud.

9.º *Iritis traumática.* — Las causas de esta iritis son toda clase de lesiones traumáticas, sobre todo las perforaciones del globo ocular ó la presencia, en el ojo, de un cuerpo extraño. Entre las lesiones traumáticas, es necesario contar naturalmente las operaciones practicadas sobre el ojo. Las más peligrosas, desde el punto de vista de la iritis y de la iridociclitis, son las que se practican cerca del cuerpo ciliar (las operaciones de catarata). Las lesiones traumáticas constituyen las causas más frecuentes de esos casos graves de iridociclitis, que terminan con la atrofia del globo del ojo (véase, para más detalles, página 270).

Consideradas en un sentido más extenso, los casos siguientes pueden contarse en el número de las iritis é iridociclitis traumáticas, aunque no sean provocados por una lesión directa del iris: así, cuando después de la abertura de la cápsula las masas cristalinianas se hinchan, vienen á ponerse en contacto directo con el iris y le comprimen, desarrollándose con frecuencia una iritis. Lo mismo sucede á consecuencia de la compresión ejercida sobre el iris por el cristalino colocado oblicuamente ó luxado por completo. En fin, también conviene citar aquí los casos en que un tumor intraocular, ó un cisticerco, en cierto momento de su desarrollo, provocan la explosión de una violenta iridociclitis.

La causa inmediata, en los casos precitados, de la inflamación traumática del iris puede ser de triple naturaleza: ó bien es una irritación mecánica (tracción, herida), ó bien una irritación química (por ejemplo, por contacto de las partes del cristalino hinchado, por un cisticerco), ó bien, en fin, una infección procedente del exterior. Sin duda alguna esta última causa es la más frecuente.

10. *Iridociclitis simpática.* — Cuando de un ojo atacado de iridociclitis invade la inflamación el otro, hasta entonces indemne, la afección de este último se designa con el nombre de simpática. Ésta toma igualmente la forma de la iridociclitis. La iridociclitis simpática va precedida, en la mayoría inmensa de casos, de un *estadio prodrómico.* El paciente se apercibe de que, cuando se consagra á trabajos delicados, tiene que suspenderlos repentinamente porque no ve bien su obra. Después de algún tiempo de reposo puede volver de nuevo á sus ocupaciones. La alteración de la vista es determinada por una debilidad en la acomodación. Otro síntoma del estadio prodrómico es la sensibi-

lidad á la luz, rara vez dolores agudos. Sin embargo, algunas veces sobrevienen dolores en un punto del ojo, simétrico al punto enfermo del otro. Este fenómeno se designa también con el nombre de *irritación simpática*. Puede existir, en algunos casos raros durante años, sin que se desarrolle una inflamación. Sin embargo, muchas veces se manifiesta ésta al cabo de poco tiempo, de algunos días ó algunas semanas.

La *inflamación* simpática se anuncia por el aumento de todos los síntomas subjetivos descritos y por la aparición de los signos objetivos de la iridociclitis. Se observa inyección ciliar, estrechez de la pupila, decoloración del iris y formación de sinequias. Los precipitados no faltan casi nunca, en tanto que, por el contrario, no se observa generalmente el hipopión. En el cuerpo vítreo se presentan ligeras opacidades. Estas alteraciones se presentan, ya lenta, ya rápidamente, acompañándose entonces de fotofobia y de violentos dolores. En los casos más graves, desde el primer ataque de la inflamación se ve sobrevenir ya una sinequia anular ó posterior total y una seclusión de la pupila. En los casos menos graves se procura por un tratamiento conveniente hacer desaparecer la inflamación al cabo de algunas semanas; pero queda cierto número de sinequias. Desgraciadamente, al cabo de cierto tiempo de curación aparente, la inflamación recidiva casi de un modo regular. Á consecuencia de estas recidivas sucesivas, el ojo acaba por perderse, ya bajo la influencia de una hipertonía (consecutiva á la seclusión de la pupila), ya por atrofia gradual. Las excepciones son los casos que terminan tan favorablemente que el enfermo queda libre con un solo ataque, y el ojo, que fué asiento de la inflamación, conserva suficiente agudeza visual. Siendo desde luego los más frecuentes los casos graves, es necesario considerar la iridociclitis simpática como una de las afecciones más serias del ojo, puesto que casi siempre termina por la ceguera.

La afección del ojo primeramente enfermo, que da lugar á la inflamación simpática, es siempre una iridociclitis y casi sin excepción una iridociclitis traumática, provocada por una lesión perforante del bulbo. Por consiguiente, todos los casos de iridociclitis traumática no son igualmente peligrosos para el ojo afectado en segundo término. Los que parecen más peligrosos son: 1.º, los casos en que las lesiones traumáticas han afectado á la región del cuerpo ciliar, sobre todo cuando el iris ó el cuerpo ciliar se han enclavado en la cicatriz. Por este motivo los casos mal tratados de operaciones de catarata según el método de *Graefe* han sido causa frecuente de inflamaciones simpáticas; 2.º, los casos en que un cuerpo extraño ha permanecido en el ojo.

El *momento* en que el peligro de la propagación de la inflamación es más serio, es aquel en que la iridociclitis del otro ojo se encuentra en su apogeo. De cuatro á ocho semanas después del momento en que

tuvo lugar la lesión traumática es cuando aparece la inflamación simpática. Después, cuando ha terminado la iridociclitis traumática y el ojo se ha atrofiado, no hay generalmente inflamación simpática que temer, puesto que el ojo atrofiado no se inflama, ni es doloroso ni al tacto ni espontáneamente. Pero el peligro para el otro ojo comienza desde que el atrofiado es de nuevo asiento de una inflamación ó de dolores, como sucede con frecuencia. Las causas más comunes de estas nuevas inflamaciones dependen, ya de la presencia de un cuerpo extraño en el interior del ojo, ya de la retracción progresiva, ó, en fin, de la osificación de los exudados. De esta manera puede suceder que un ojo que se conservó sin inconveniente durante muchos años sea repentinamente la causa de una inflamación simpática. Así, pues, mientras que para la aparición de la iridociclitis simpática, algunas semanas constituyen el término más corto (el intervalo más corto observado hasta ahora es de dos semanas), el más largo no tiene límites. En efecto; se ha visto aparecer una inflamación simpática cuarenta y más años después de sufrida la lesión del primero. Por consiguiente, un ojo perdido á consecuencia de una lesión traumática constituye un peligro permanente para el otro.

Para ser causa de una inflamación simpática, no es necesario que el ojo herido esté completamente ciego. En efecto; hay casos en que despues de una lesión traumática y de la iridociclitis, que es su consecuencia, ha conservado un resto de visión, y que, por lo tanto, há dado lugar á una inflamación simpática. Entonces puede suceder que el ojo simpáticamente comprometido se pierda, en tanto que el herido funcione todavía.

Importa saber — sobre todo desde el punto de vista del pronóstico y del tratamiento — en qué circunstancias no corre apenas peligro el segundo ojo de ser asiento de una inflamación simpática, y cuándo es, por consiguiente, poco temible en general. Estas circunstancias son: 1.ª, la tisis de la córnea á consecuencia de la supuración de este órgano (después de un absceso, una blenorrea aguda); 2.ª, el estafiloma córneo; 3.ª, el glaucoma absoluto; 4.ª, la tisis del globo después de una panoftalmitis.

¿De qué modo se verifica el paso de la inflamación de uno á otro ojo? Hasta ahora nadie ha contestado á esta pregunta resolviendo la cuestión de un modo definitivo. *Mackensie* fué el primero que llamó la atención de los médicos sobre la relación que existe entre la inflamación de los dos ojos entre sí. Creía que la inflamación se propagaba siguiendo al nervio óptico, y pasando á través del quiasma sobre el nervio del lado opuesto, á lo largo del cual afectaba al otro ojo. Después, se abandonó esta explicación, porque la inflamación del segundo ojo no se presenta bajo la forma de una neuritis óptica, sino

más bien bajo la de una iridociclitis. Algún tiempo después, partiendo de la idea de que la úvea se nutre por los nervios ciliares, se consideró ésta como vía de transmisión. Pero, puesto que los nervios ciliares de ambos lados no están en comunicación directa unos con otros, como sucede para los nervios ópticos, por el intermedio del quiasma, resulta que no puede considerarse el paso de la inflamación como realizándose por vía directa. Es necesario admitir más bien que los nervios ciliares, procedentes del ojo inflamado, ejercen una irritación sobre el centro nervioso, irritación que, á la manera de un reflejo, pasa sobre los nervios ciliares y sobre sus terminaciones al ojo del lado opuesto.

En estos últimos tiempos, muchos autores (*Leber*, *Deutschmann* y otros) se han adherido de nuevo á la antigua manera de explicar la marcha de la inflamación á lo largo de los nervios ópticos. Á consecuencia de la lesión de uno de los ojos, se introducen micro-organismos que se multiplican en aquel punto, desde el cual pasan á lo largo del nervio óptico y de sus vainas, de uno á otro ojo, donde provocan una inflamación análoga.

b) *La iritis y la iridociclitis secundarias* resultan del paso de la inflamación de un órgano vecino sobre el iris y el cuerpo ciliar. Las causas más frecuentes de esta afección son las inflamaciones de la córnea. Pero las queratitis supurativas son las que principalmente se complican, con más frecuencia, de iritis. En lo que concierne á la escleritis, la forma profunda es quien determina la inflamación del iris y del cuerpo ciliar. Es muy raro que las inflamaciones del segmento posterior del ojo alcancen el segmento anterior é invadan el iris. Esto no sucede más que en la coroiditis y en el desprendimiento de la retina. Por otra parte, provocadas de este modo, son con frecuencia de naturaleza leve, ó bien revisten una forma crónica é insidiosa. En fin, pueden contarse en el número de las iritis secundarias los casos de iritis traumáticas, de que hablamos más arriba, y donde el iris no es directamente atacado por el traumatismo. Tales son las iritis que resultan de la hinchazón y luxación del cristalino, de los tumores intraoculares, de los cisticercos, etc., etc.

La forma de *iritis sifilítica* que va acompañada de tumores se designa con frecuencia bajo el nombre de iritis gomosa. Se ha creído que podían considerarse como tumores gomosos los exudados, que tienen la forma de nudosidades tan bien circunscritas, que á veces presentan el aspecto de pequeños neoplasmas. Para ser consecuente, convendría atribuir la forma precedente de iritis sifilítica al tercer estadio de la sífilis, que se distingue precisamente por la producción de exudados circunscritos análogos á los neoplasmas (gomas). Pero esta manera de

considerar las cosas está en contradicción con las observaciones clínicas que demuestran que la iritis, con formación de nudosidades, acompaña constantemente á los síntomas de la sífilis secundaria. Estamos, pues, en nuestro derecho al comparar las nudosidades del iris á las pápulas y á los condilomas, que pertenecen también á este estadio de la sífilis, y designar la iritis bajo el nombre de iritis papulosa ó condilomatosa (*Widder*). La idea de que las nudosidades del iris son de naturaleza gomosa está tambien en contradicción con el hecho de que jamás sufren la fusión purulenta, como sucede ordinariamente para los tumores gomosos. Está, por consiguiente, fuera de duda que á veces se forman gomas en el iris; pero este hecho es extraordinariamente raro.

El examen microscópico ha demostrado que, aun en los casos de iritis sifilítica en que á simple vista no se observan tumores, pueden, sin embargo, existir. Sólo que son demasiado pequeños para formar relieve de una manera sensible en la superficie del iris y para ser susceptibles de observación. Su presencia se traduce por un abultamiento considerable del borde pupilar sobre un punto circunscrito, ó por una extensa y sólida adherencia con la cápsula cristaliniana. Estos fenómenos deben, pues, hacer sospechar siempre la existencia de una iritis sifilítica.

Para establecer el diagnóstico de la iritis sifilítica, es evidente que nunca deben olvidarse los conmemorativos ni los síntomas sifilíticos referidos por el mismo paciente. ¿Débese, pues, sin excepción, considerar toda iritis como de naturaleza sifilítica por el solo hecho de recaer en un individuo sifilítico, aun cuando no presente el signo característico de la iritis de esta especie? Ciertamente que en la mayoría de los casos no se incurrirá en error alguno, puesto que no hay duda de que la sífilis constituye la causa más frecuente de la iritis. Sin embargo, no hay motivo para que un sifilítico no pueda contraer una iritis por cualquiera otra causa. Á falta de otras indicaciones, no conviene olvidar jamás el instituir un tratamiento antisifilítico. En el caso en que la iritis es de origen sifilítico, este tratamiento irá seguido con frecuencia de un rápido alivio, mientras que, en el caso contrario, su efecto será nulo ó muy poco eficaz. De este hecho podrá deducirse el origen de la iritis. El tratamiento antisifilítico es útil, además, para establecer el diagnóstico, en los casos en que se duda si un tumor que se asienta en el iris debe considerarse como una nudosidad de naturaleza sifilítica ó como un neoplasma (sarcoma, tubérculos). La iritis sifilítica puede también manifestarse durante la vida intrauterina. En este caso, los niños vienen al Mundo con las reliquias de la afección, tales como sinequias, oclusión de la pupila, atrofia del iris, y aun del globo ocular.

OFTALMÍA SIMPÁTICA. — Los síntomas de la *irritación simpática*, que generalmente preceden á la inflamación, se consideran por muchos prácticos como fenómenos completamente diferentes de la inflamación, y no teniendo nada de común con ellos. Para éstos, la irritación se transmite por los nervios ciliares, en tanto que la inflamación se verifica por los nervios ópticos. El hecho demostrativo de la diferencia íntima entre la irritación y la inflamación, es que la irritación suspende con seguridad su desarrollo por la enucleación del ojo primitivamente enfermo, en tanto que esta operación es impotente contra la inflamación simpática. Por otra parte, no puede negarse que, en multitud de casos, los síntomas de la inflamación suceden tan gradualmente á los fenómenos de la irritación simpática, que es imposible reconocer los límites diferenciales entre ambas, y que la inflamación parece no ser otra cosa que la exacerbación de la irritación prodrómica.

La afección simpática no tomaría únicamente la forma de una iridociclitis, sino también la de otras afecciones. Por esto se han descrito como afecciones simpáticas las más diversas enfermedades. Así se han considerado como tales, entre las afecciones no inflamatorias: los casos de parálisis de la acomodación, de ambliopia y de blefarospasmo; entre las afecciones inflamatorias en el segmento posterior del ojo: la neuritis, la retinitis, la coroiditis y el glaucoma; en el segmento anterior, los casos de conjuntivitis y de queratitis. La mayor parte de estas observaciones no deben admitirse sino con prudencia, porque se ha ido demasiado lejos considerando ciertas afecciones como de naturaleza simpática. El hecho de que uno de los ojos se ha perdido á consecuencia de un traumatismo, no basta en absoluto para tener derecho á considerar, sin excepción, como de naturaleza simpática, cualquier otra afección del ojo. Sólo en el caso en que la afección tomase la forma característica de la iridociclitis simpática, ó cuando, después de la enucleación del ojo, la rapidez con que desaparecen los fenómenos patológicos no pudiera explicarse más que admitiendo que la enfermedad del segundo depende de la del primero. La conclusión recíproca no es exacta. En efecto; cuando la enucleación del ojo primitivamente enfermo no ejerce influencia alguna sobre la marcha de la afección del segundo, nada prueba contra la naturaleza simpática de la enfermedad. Es también un hecho cierto que una vez que la oftalmía simpática ha hecho explosión, la enucleación del ojo primeramente enfermo es impotente para cambiar nada.

Una iridociclitis de *origen no traumático*, ¿puede invadir también el otro ojo? Muy frecuentemente vemos estallar de un modo espontáneo una iridociclitis, primero en un ojo, después en el otro. Sin embargo, no podemos deducir de este hecho que la inflamación haya pasado de uno á otro ojo, porque puede haber una causa más profunda, co-

mún, con mucha frecuencia de naturaleza constitucional, y cuya influencia se hace sentir primero sobre un ojo, después sobre el otro. A veces se han observado casos no dudosos de inflamación simpática sin traumatismo previo y sin perforación de las envolturas del globo ocular. Tales son los casos de iridociclitis que resulta de un tumor intraocular ó de la presencia en el ojo de un cisticerco. En efecto; en este caso puede excluirse toda idea de una afección constitucional como causa común de la enfermedad de ambos ojos. Conviene recordar que un ojo artificial sobre un muñón atrófico puede dar origen, por la irritación que provoca, á una inflamación simpática.

En lo que concierne al paso de la inflamación de uno sobre el otro ojo, la opinión de los que creen que tiene lugar por el nervio óptico, adquiere cada día nuevos partidarios. Esta opinión se apoya, sobre todo, en las experiencias de *Deutschmann*. En primer lugar, en los animales no se logra, por una lesión traumática, provocar una inflamación simpática en el ojo opuesto. Por este motivo, *Deutschmann* tomó otro camino. Inyectó cultivos de hongos (sobre todo de estafilococos), en el ojo mismo ó en las túnicas del nervio óptico. Entonces vió que los microbios inyectados llegaron hasta el cerebro, pasando á lo largo del nervio óptico. De la base del cerebro pasaban al nervio óptico del lado opuesto, le seguían é invadían el otro ojo. Aquí los microbios provocaban una inflamación, una neuritis en el extremo intraocular del nervio óptico, y en algunos casos aislados se asoció también una iridociclitis. Los animales murieron después rápidamente por infección general. Que la inflamación provocada de este modo por *Deutschmann* sea idéntica á la inflamación simpática del hombre, es lo que aún no se sabe hasta hoy. Son, pues, indispensables todavía otras pruebas antes de que el hecho del transporte de la inflamación por los nervios ópticos se admita como absolutamente demostrado.

§ 72. Tratamiento de la iritis y de la ciclitis. — En cualquier caso de iritis y de iridociclitis hemos de combatir, por una parte, los síntomas locales (*indicatio morbi*), y de otra la causa de la afección (*indicatio causalis*). En muchos casos donde no puede encontrarse un factor etiológico, hay que concretarse únicamente al tratamiento sintomático.

1.º *Tratamiento sintomático.* — La atropina es el remedio más importante contra la iritis. En efecto; primero contrae el iris; por esto, disminuye necesariamente la cantidad de sangre contenida en los vasos, y combate de este modo directamente la hiperhemia. En seguida, paralizando el esfínter, satisface la atropina una segunda indicación que exige que todo órgano inflamado se tenga en reposo. En efecto; el ejer-

cicio constante de la pupila está completamente suspendido por el uso de la atropina. En tercer lugar, dilatando la pupila esta sustancia, rompe las sinequias que ya están formadas é impide que se establezcan otras nuevas. La dosis de atropina debe medirse exactamente, según el grado de intensidad de la iritis. Durante el período progresivo de la inflamación, es ordinariamente difícil obtener la dilatación de la pupila, porque el esfínter se halla en estado de espasmo. Aquí, debe instilarse la atropina muchas veces al día. Si de este modo no se logra el objeto, se colocará un grano de atropina en sustancia en el fondo de saco conjuntival (véase, para las precauciones que conviene tomar, página 318); prefiero esto á instilar con demasiada frecuencia la disolución que provoca fácilmente la irritación de la conjuntiva (catarro atropínico). Puede también reforzarse la acción de este agente asociándole la cocaína. Desde el instante en que la inflamación se calma, no debe instilarse más atropina que la indispensable para sostener la pupila en estado de dilatación constante.

En los casos de iridociclitis en que la inflamación del cuerpo ciliar constituye el hecho principal, así como en los de ciclitis simple, no siempre es bien tolerada la atropina. En efecto; á medida que el iris se contrae y que los vasos contienen menos sangre, los del cuerpo ciliar están llenos, puesto que se ven obligados á tomar la que no encuentra sitio en el iris. Es preciso, pues, en estos casos emplear prudentemente la atropina y aun suspender su uso, si después de la instilación se observa que aumentan los dolores. Cuando una iridociclitis va acompañada de hipertonía, es necesario renunciar también á la atropina y reemplazarla eventualmente con un miótico.

Cuando la inflamación es violenta, las compresas calientes ó las cataplasmas prestan excelentes servicios, sobre todo para aliviar los dolores. Las compresas frías no se toleran bien por lo general y no están indicadas más que en los casos recientes de iritis traumática. Una abundante emisión sanguínea por medio de seis ó diez sanguijuelas colocadas en la sien, ó por medio de una ventosa de *Heurteloup*, puede determinar una sensible disminución de los fenómenos inflamatorios. Tampoco es raro que después de semejante emisión sanguínea la pupila ceda por primera vez á la acción de la atropina, en tanto que hasta entonces estuvo siempre espasmódicamente contraída. Si la afección dura mucho tiempo, se puede, cuando es necesario, repetir aún la emisión sanguínea una ó dos veces. Se obtiene con frecuencia un señalado efecto provocando una abundante transpiración. Puede conseguirse, ya con una inyección subcutánea de pilocarpina (1 á 4 centigramos por dosis), ya prescribiendo té caliente con 1 á 2 gramos de salicilato de sosa. Se repite el tratamiento sudorífico todos los días ó cada dos días.

El *tratamiento operatorio* está con frecuencia indicado más bien para las consecuencias de la iritis que para la misma inflamación. Cuando sobreviene la hipertonía, se ha recurrido á la punción. Puede igualmente ensayarse esta operación en los casos de inflamación excesivamente duradera que no cede á los otros medios. En el momento en que el humor acuoso se escapa, acarrea con frecuencia las precipitaciones, lo cual puede facilitarse también por el amasamiento sobre la córnea. Sin embargo, el objeto principal de la punción no es la expulsión de las precipitaciones. Se practica la iridectomía; pero sólo por excepción en el curso de una inflamación, ya porque no hay ningún medio de hacerla ceder, ya para combatir la hipertonía. Se la practica mucho más frecuentemente con un objeto profiláctico para impedir las recidivas en el caso de iritis recidivante. En un gran número de casos, en efecto, esta intervención tiene por resultado hacer cesar las recidivas de una vez para siempre; otras veces el resultado es nulo.

Como *tratamiento dietético,* la iritis exige, ante todo, que se sustraiga el ojo á la acción de la luz, no sólo porque esta afección va acompañada frecuentemente de fotofobia, sino también porque la acción de la luz obliga á la pupila á contraerse Por este último motivo, deben ponerse ambos ojos al abrigo de la luz, puesto que la contracción pupilar de uno de ellos provoca también la del otro. Se coloca, pues, el enfermo en una cámara bastante oscura, ó se le hace llevar lentes ahumados; prefiero esto al vendaje que, por otra parte, no podría sino muy difícilmente aplicarse sobre ambos ojos. El enfermo se alimentará con moderación y se abstendrá de las bebidas espirituosas. Además, guardará cierto reposo y evitará todo esfuerzo físico; en los casos graves guardará cama. El ojo sano no debe fatigarse leyendo, etc. Es también muy importante tener suelto el vientre.

2.º *Indicación causal.* — En atención á la etiología, la iritis sifilítica tiene un pronóstico muy favorable, puesto que bajo la influencia de un tratamiento antisifilítico, cede de ordinario con rapidez. Es indispensable atacarla sin perder momento, porque se trata de una afección en que, al cabo de algunos días, pueden sobrevenir lesiones importantes y duraderas (desarrollo de una oclusión ó seclusión de la pupila). Se elige, pues, el mercurio, que se emplea de preferencia bajo la forma de fricciones (una diaria con 24 gramos de ungüento gris). Deben continuarse las fricciones hasta que el ojo haya llegado á ponerse completamente pálido; entonces se prescribe, como tratamiento final, el ioduro de potasio (hasta 3 gramos por día). En la iritis consecutiva á la sífilis hereditaria, debe contarse menos con el tratamiento antisifilítico específico que con los fortificantes generales del organismo.

En la *iritis reumática* se administra el salicilato de sosa, pero no

siempre con éxito. El mismo medicamento presta alguna vez buenos servicios en la iritis gonorreica y en la diabética. En la gonorreica he usado también con aceptable resultado el aceite de Gualteria (15 gotas por día en cápsulas).

En la *iritis traumática* es necesario, ante todo, separar la causa en el caso de que continúe obrando. Si hay cuerpos extraños en el iris, es necesario separarlos; las partes de este órgano fuertemente heridas ó enclavadas deben incindirse. Es indispensable extraer el cristalino cuando se tumefacta y llega á constituir la causa de una iritis. Para impedir la explosión de la inflamación traumática del iris, además de la atropina en los casos muy recientes, se aplican compresas heladas. En lo referente á la iritis consecutiva á una operación, la profilaxia es quien desempeña el principal papel. Consiste en utilizar los más severos procedimientos antisépticos. Así que, desde que se introdujo esta práctica, las iritis han llegado á ser efectivamente mucho más raras.

La *iridociclitis simpática* reclama también medidas profilácticas; pero, una vez confirmada, resiste á todos los esfuerzos de la terapéutica.

a) La *única profilaxia* positiva de la inflamación simpática consiste en enuclear el ojo que pudiera ocasionar su aparición. Por consiguiente, es de indispensable necesidad para todo el que ha perdido la vista á consecuencia de un traumatismo y cuyo ojo se hace sensible, ya espontáneamente, ya bajo la acción de la presión. Pero es preciso, sobre todo, apresurarse á recurrir á la enucleación del ojo en que se sospeche la presencia de un cuerpo extraño. La enucleación no está contraindicada más que en los casos en que el ojo herido ha conservado algo de vista útil, ó bien que pueda adquirirla con la ayuda de la operación. Cuando no es así, en las circunstancias indicadas más arriba, no puede recurrirse oportunamente á la enucleación. En los casos extremos, cuando el enfermo no se decide, puede esperarse á que aparezcan los síntomas prodrómicos de la inflamación simpática, porque, en este momento, la enucleación puede impedir todavía la explosión de la inflamación simpática.

b) Una vez que ha estallado la oftalmía simpática, la eficacia de la enucleación es muy incierta. Sin embargo, en los casos ligeros, parece que todavía ejerce favorable influencia sobre la marcha de la inflamación simpática. En los casos graves, por el contrario, su eficacia es nula. Aun parece á veces no tener otro efecto que excitar, con más violencia, la inflamación del otro ojo. Prefiero, pues, esperar un instante de calma de los fenómenos inflamatorios del segundo ojo, antes de practicar la enucleación.

Respecto á la misma inflamación simpática, se la trata según las reglas generales. Es particularmente importante preservar el ojo en-

fermo contra la acción de la luz, lo cual se logra, sobre todo, con la aplicación de un vendaje durante mucho tiempo sostenido. Las operaciones no producen generalmente éxito, porque no sirven sino para reanimar la inflamación, y la pupila nuevamente formada se oblitera por un exudado recientemente producido. No se operará, pues, sino en los casos de absoluta necesidad, por ejemplo, por causa de hipertonía. Si no, juzgo preferible retardar el más tiempo posible, aun durante años, toda operación, por ejemplo, tal como la iridectomía practicada con un objeto óptico.

§ 73. Tratamiento de los estados patológicos consecutivos á la iritis y á la ciclitis. — Las sinequias posteriores aisladas pueden romperse con frecuencia, con la aplicación de la atropina. Para obtener este resultado, no es tan necesario emplear la atropina durante mucho tiempo, como aplicarla con energía, lo cual se hará muy bien introduciéndola en sustancia en el fondo de saco conjuntival. El procedimiento más activo á veces consiste en emplear alternadamente los mióticos y los midriáticos; se contrae la pupila por medio de la eserina, después, con la atropina, se la dilata brusca y enérgicamente. Sin embargo, en virtud de la hiperhemia del iris provocada por la eserina, es preciso retardar estas tentativas hasta que haya transcurrido cierto lapso de tiempo después de la terminación de la iritis. Muchas veces se conseguirá romper las sinequias delgadas y filiformes, en tanto que las grandes adherencias (como las que se establecen después de una iritis sifilítica ó simpática) resisten.

La *sinequia anular posterior* (seclusión pupilar) reclama siempre la iridectomía. El objeto de esta operación es el restablecimiento de la comunicación entre las cámaras anterior y posterior. Pero la ejecución es muchas veces bastante difícil por lo exiguo de la cámara anterior (á causa de la protrusión del iris), así como por la atrofia de este órgano. Así que sucede con frecuencia que debe estarse satisfecho si se logra practicar una pequeña abertura del iris. Pero, á consecuencia del restablecimiento de la comunicación entre ambas cámaras, la anterior adquiere su profundidad normal, de modo que después puede emprenderse una segunda iridectomía en mejores condiciones.

Cuando se trata de una simple *seclusión* pupilar, la iridectomía se practica por arriba. Si es una oclusión, se elige el lado interno. También puede operarse en el lado interno cuando no hay que combatir más que una simple oclusión pupilar (véase § 166).

También por la iridectomía puede atacarse la *sinequia posterior total*. Sin embargo, sucede con frecuencia que la operación no produce resultado, porque en virtud de la adherencia de la superficie del iris con el cristalino, no se logra suficiente colgajo irídeo, ó también porque

la capa pigmentaria del iris, sólidamente unida al cristalino, permanece adherida. En estos casos no queda otra cosa que hacer sino la extracción del cristalino, aun cuando todavía estuviese transparente (extracción según *Wenzel*). En el caso en que el cristalino falte ó esté arrugado, conviene recurrir á la iridotomía (véase § 158).

Es indispensable prevenirse contra el empleo inconsiderado de la *atropina*, como hacen desgraciadamente multitud de prácticos que la utilizan en cualquiera afección ocular. En muchos casos, tales como el catarro conjuntival, la atropina no sólo es inútil, sino también molesta para el enfermo por el trastorno visual que ocasiona. En los ojos predispuestos al glaucoma, la atropina puede, provocando la explosión de un acceso agudo, determinar considerables perjuicios. Es, pues, un medicamento que no debe aplicarse sino en ciertos casos determinados, y tantas veces cuantas sea preciso para obtener el apetecido resultado. En la misma iritis, la atropina es inútil desde el momento en que el borde pupilar se adhiere al cristalino en todo su contorno, de modo que el iris no es susceptible de contraerse.

Cuando, á consecuencia de una iritis, persisten las sinequias posteriores aisladas, que no fué posible romper con el empleo enérgico de la atropina, se renuncia entonces á todo tratamiento ulterior, porque las sinequias no determinan con frecuencia ningún inconveniente. Se ha abandonado por completo la operación que consiste en desprenderlas (corélisis). Si existe una sinequia anular, no debe dejarse que subsista, y entonces es necesario recurrir á la *iridectomía*. Esta operación está indicada también en los casos en que la seclusión de la pupila no es todavía completa, pero que está á punto de serlo, no estando libre el borde pupilar sino en muy pequeña extensión. Porque si se trata de una iridociclitis crónica, sin duda alguna no tardará en cerrarse este punto, y prefiero, por consiguiente, no esperar á que sea completa la seclusión. Esta manera de proceder es particularmente recomendable cuando el enfermo vive lejos del médico, de modo que el momento propicio para la iridectomía pudiera fácilmente pasar desapercibido.

En los casos de iridociclitis crónica, el efecto de la iridectomía no solamente se limita á suprimir mecánicamente la seclusión pupilar, sino que influye en sentido favorable sobre el estado general del ojo. En efecto; el cuerpo vítreo se aclara y la agudeza visual se mejora con frecuencia aun durante mucho tiempo. Cuando se operan ojos que empiezan ya á reblandecerse, que marchan, pues, hacia la atrofia, en los casos favorables, los líquidos oculares se reproducen de nuevo y la presión vuelve á ser normal.

En los casos de iritis ocasionada por un traumatismo, se observa con frecuencia que el cristalino también está herido, y, por consiguien-

te, alterado y tumefacto No se procederá entonces á la extracción del cristalino sino cuando exista una indicación urgente, por ejemplo: cuando su hinchazón deba considerarse como causa de la iritis ó de una hipertonía. En el caso contrario, prefiero retardar la extracción del cristalino hasta el momento en que hayan desaparecido todos los síntomas inflamatorios; porque, recurriendo excesivamente pronto á la operación, se expondría á aumentar más la inflamación existente.

Aunque por lo general la enucleación constituye un preservativo cierto contra la inflamación simpática, se conoce sin embargo una serie de casos en que, á pesar de esta operación, estalló la oftalmía simpática. Ésta sobreviene siempre después de un corto intervalo de algunos días ó algunas semanas después de la operación (el intervalo más largo observado hasta ahora ha sido de treinta y dos días (*Snell*). Es necesario, pues, admitir que en el momento en que la enucleación se ha practicado, estaba ya invadido el otro ojo. Empero tampoco aquí deja de obrar favorablemente la enucleación, porque, en la mayor parte de los casos, la inflamación simpática tuvo en seguida una marcha benigna, probablemente porque un ojo enucleado deja de proporcionar elementos constantemente renovados á la inflamación.

II. — Heridas del iris

§ 74. Aparte lo que se ha dicho ya, en los capítulos precedentes, acerca de las lesiones traumáticas del iris y sus consecuencias, mencionaremos también las especies particulares siguientes de traumatismos de este órgano. Estos traumatismos se observan con frecuencia después de las contusiones del ojo.

1.º *La iridodialisis* (1). — Se designa con este nombre el arrancamiento del iris del cuerpo ciliar. Sobre uno de los lados del ojo, al nivel del borde ciliar del iris, se encuentra un espacio semilunar de color negro que indica el sitio en que el iris se ha separado de su inserción ciliar. En este sitio puede verse directamente el interior oscuro del ojo (*fig. 63*) Cuando la parte desprendida es muy extensa, en la abertura producida de este modo se reconoce por la iluminación lateral el borde del cristalino (*l*) y los procesos ciliares (*p*) unidos por las fibras de la zónula de *Zinn*. La pupila pierde su forma circular, por que, en el lado de la iridodialisis, el borde pupilar pierde su forma de arco para tomar la de la cuerda (*fig. 63, a*). La causa del cambio de

(1) De ἶρις y διάλυσις, separación.

lugar del borde pupilar resulta del hecho que la parte desprendida del iris se tiende en línea recta á consecuencia de la retracción del esfínter. Así es como se separa el iris de su inserción en el cuerpo ciliar y hace además imposible toda reunión ulterior. La agudeza visual no está con frecuencia sino muy poco alterada por la existencia de la iridodialisis; sólo — cuando el ojo no está bien acomodado — se manifiesta la diplopia monocular, porque el haz luminoso que atraviesa la abertura periférica, así como el que penetra por la misma pupila, forman cada uno una imagen en la retina (véase § 123).

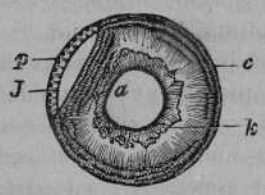

FIGURA 63. — *Iridodialisis.* — Aumento 2/1. — El borde pupilar está cortado en línea recta en *a*. El iris, en la parte correspondiente á este sitio, se ha desprendido de su inserción al cuerpo ciliar, está retraído y ligeramente plegado. — En el intervalo comprendido entre el iris y la córnea se ve el borde del cristalino *l* y los vértices de los procesos ciliares *p*; la fina estriación radiada que se nota entre estos dos órganos corresponde á la zónula de *Zinn*; *k*, círculo menor del iris; *c*, surcos de contracción.

La iridodialisis puede ocupar una extensión muy diferente, desde una rotura apenas visible hasta el arrancamiento total del iris de su inserción ciliar. En el último caso, toma la forma de una masa apelotonada sobre sí misma, ocupando el fondo de la cámara, donde no tarda en transformarse en los días siguientes en un pequeño grupo arrugado, gris y no aparente. Si, á consecuencia del traumatismo, hubo al mismo tiempo rotura de la esclerótica, el iris arrancado pudiera ser completamente expulsado del ojo. En ambos casos, el iris falta por entero: *irideremia* (1) ó anaridia traumática.

2.º *Roturas radiales que empiezan al nivel de la pupila.* — Pueden extenderse hasta el borde ciliar, de suerte que al nivel de la rotura la pupila, á la manera de una ojiva gótica, se prolonga hasta el borde de la córnea. Sin embargo, son muy raras las roturas tan extensas. De ordinario, son de poca extensión y se entreabren tan poco que no puede observárselas sino por un examen muy atento, principalmente á la lámpara. Estas pequeñas desgarraduras son la causa más frecuente de

(1) De ἶρις y ἔρημα, soledad, falta.

la dilatación pupilar después de las contusiones, *midriasis traumática*, que depende de la debilidad ó de la parálisis del esfínter por la rotura. En los casos felices, esta iridoplegia puede desaparecer por completo; al contrario, en otros, la pupila queda para siempre algo dilatada. También puede paralizarse el músculo ciliar por una contusión, lo cual se traduce por la disminución de la amplitud de la acomodación (alejamiento del punctum próximum).

3.º *La inversión del iris (Ammon).* — Consiste en que el iris se invierte hacia atrás de modo que se apoya sobre la superficie del cuerpo ciliar (*fig. 64, o*). Entonces no se ve el iris en el sitio habitual, como si faltase de este punto. La inversión total del iris es muy rara. Muy frecuentemente sucede que se observa una parcial de este órgano, sobre todo en el sitio en que hay una rotura de la esclerótica. Entonces se diría que falta el iris y que existe un coloboma, absolutamente como después de la operación de la iridectomía (véase pág. 268). Sin embargo, en las roturas esclerales puede desgarrarse un fragmento del iris, de modo que existe un verdadero *coloboma traumático*.

Los traumatismos del iris van, por regla general, acompañados de un derrame sanguíneo en la cámara anterior. La sangre que sale de los vasos desgarrados del iris descienden rápidamente al fondo—hifema—y desaparece con frecuencia por reabsorción al cabo de algunos días. Sólo entonces es posible observar bien las lesiones sufridas por el iris, y se encuentran, por ejemplo, ya una iridodialisis, ya roturas radiadas. Sin embargo, todavía en este caso, sucede muchas veces que no es posible descubrir ninguna solución de continuidad en el iris, de modo que se desconoce el origen de la sangre. En muchos casos, la sangre procedía de una rotura del conducto de *Schlemm (Czermak)*.

Tratamiento. — Cuando después de un traumatismo son excesivamente violentos los síntomas irritativos, se prescribe, durante algunos días, la aplicación de compresas de hielo. En el caso contrario, basta tener el ojo herido bajo un vendaje y guardar quietud, eventualmente en cama. Si se notase la existencia de una iridodialisis, se instila atropina para impedir que el esfínter, contrayéndose, arranque todavía antes el iris de sus inserciones. En cambio, en las roturas radiales, está contraindicada la atropina, porque pudiera determinar una abertura más considerable de la lesión. Por regla general, después de los traumatismos del iris, sin perforación de las envolturas oculares, no es de temer la explosión de una iritis. (Respecto al tratamiento de los traumatismos perforantes, véase pág. 271).

Algunas veces, en las operaciones, se produce accidentalmente una iridodialisis. Así que, cuando en el momento en que el operador ha

cogido el iris con la pinza, el ojo que se va á operar hace un movimiento brusco y violento, puede arrancarse el iris de su inserción en una extensión variable. También puede ser en parte desgarrado y arrancado del ojo. Una abundante hemorragia en la cámara anterior es la consecuencia constante de este desgraciado accidente. Cuando se practica la iridectomía á causa de la oclusión pupilar, puede producirse una iridodialisis de la manera siguiente: el operador, asiendo el iris, trata de atraerle fuera; sólo es necesario para esto que el iris se desprenda de la membrana pupilar. Pero, cuando la adherencia entre el iris y la membrana es muy íntima, no se desgarra, y arrastra, no sólo la membrana, sino también el iris del lado opuesto al punto en que se ejerce la tracción. De donde resulta que se produce una iridodialisis del lado opuesto á aquel en que se practica la iridectomía. Para precaver este accidente, se empezará siempre por desprender el iris de la membrana pupilar por medio de movimientos laterales de la pinza; sólo entonces saldrá por la herida.

Una iridodialisis puede existir sin traumatismo, cuando una neoplasia del cuerpo ciliar penetra en la cámara anterior y desprende gradualmente el iris de sus inserciones (véase pág. 284).

Para *explicar* las modificaciones traumáticas del iris, descritas más arriba, es necesario tomar en consideración dos hechos importantes. El primero es el aplanamiento que sufre la córnea bajo el esfuerzo de la contusión. Como consecuencia de este hecho, la circunferencia de la córnea se agranda y el círculo de inserción del iris llega á ser también más extenso (*fig. 64*, el ojo dibujado por una línea punteada). Cuando el ensanchamiento tiene lugar de una manera brusca, el iris no puede seguirle y se desprende en uno ú otro punto de su inserción hasta el extremo de producirse una iridodialisis (*Arlt*). El segundo hecho es que el golpe que alcanza á la córnea y la aplana, empuja al mismo tiempo al humor acuoso. Éste tiende á huir hacia atrás y comprime la pared posterior de la cámara anterior. Esta pared está constituída al nivel de la pupila por la cristaloide, en todo el resto por el iris. Cuando es empujado el iris le sostiene el cristalino, excepto en sus partes marginales, que se encuentran más allá del borde de este último órgano. En este punto la cámara posterior es la más profunda, y no está limitada más que por la débil zónula de *Zinn*. Es, pues, hacia la periferia del iris donde se encuentran las partes menos resistentes de la pared posterior de la cámara anterior, las cuales cederán, por consiguiente, las primeras, bajo el esfuerzo de la presión del humor acuoso. De esta manera, pues, el iris, al nivel de su periferia, es empujado por el humor acuoso; se deprime allí en forma de saco hasta la zónula de *Zinn* y aun hasta el cuerpo vítreo si la zónula llega á romperse (*fig. 64, u*). Las consecuencias inmediatas de los cambios de po-

sición del iris son de tres clases: en primer término, una violenta tensión de las fibras del iris en dirección radiada, en seguida una dilatación pupilar, en fin, una rotura eventual de la zónula. La primera puede acarrear una iridodialisis. La dilatación brusca de la pupila puede producir roturas radiadas del esfínter, y, como consecuencia, la parálisis de este músculo. Respecto á la rotura de la zónula, cuando se produce provoca el temblor, la subluxación ó también la luxación del



FIGURA 64. — *Inversión del iris.* — Esquemático. — Bajo la acción de la fuerza que obra en la dirección *aa*, sobre el centro de la córnea c_1 ésta se aplana, y por allí es empujado hacia atrás el humor acuoso. — En consecuencia, se ve la parte inferior del iris *u* encorvada hacia atrás en forma de saco, y su parte superior completamente invertida hacia atrás (véase también la explicación de la fig. 42).

cristalino. Si la dilatación de la pupila adquiere un grado suficiente, el cristalino, no estando ya sostenido por la zónula, puede caer en la cámara anterior, donde queda aprisionado por el iris que se contrae de nuevo sobre su cara posterior: luxación del cristalino en la cámara anterior. En fin, la inflexión sacciforme periférica del iris puede ir tan lejos que, sobre cierto sitio, este órgano esté completamente reflejado y que resulte una inversión del iris (*fig. 64, o*) (*Förster*).

III. — Tumores del iris y del cuerpo ciliar

§ 75. 1.º *Quistes del iris.* — En el iris se encuentran quistes serosos de contenido limpio, que se desarrollan en el estroma y cuyas paredes están constituídas por tejido irídeo rarificado. Estos quistes se desarrollan á consecuencia de lesiones traumáticas perforantes del globo ocular y crecen muy lentamente hasta que alcanzan la cara posterior de la córnea y ocupan la mitad y más de la cámara anterior. Entonces se manifiesta una hipertonía que acarrea una ceguera completa. Para prevenir este accidente es necesario extirpar oportunamente el quiste por una operación. El procedimiento que conviene seguir consiste en practicar una incisión en la córnea en el punto que corresponde al quiste. En seguida, á través de la incisión, se introduce una pinza y se coge el quiste y la parte de iris que le está adherida y se excinde todo. Frecuentemente sucede que no se logra extirpar el quiste por completo; en este caso es necesario esperar una recidiva, que exige nueva operación.

2.º *Tuberculosis del iris.* — Se observa en los niños y en los individuos jóvenes. Se presenta bajo la forma de tuberculosis diseminada (miliar) y de tubérculos conglomerados ó aislados, es decir, bajo la forma de pequeños tubérculos ó de uno grande, simulando una neoplasia. De ordinario, los ojos atacados de tuberculosis del iris se han perdido; sin embargo, se conocen algunos casos de curación espontánea. Por este motivo, en los casos ligeros se limitará al principio á una terapéutica expectante, en que el tratamiento dietético de la tuberculosis en general debe desempeñar el principal papel. Pero si, á despecho de este tratamiento, la enfermedad sigue haciendo progresos y la ceguera es inminente, es preferible enuclear el ojo para impedir que sea origen de la extensión de la tuberculosis.

3.º *Sarcomas.* — Los sarcomas del iris se presentan con frecuencia bajo la forma de tumores pigmentados y oscuros, que al principio se desarrollan lentamente, pero que después adquieren rápida extensión y llenan totalmente la cámara anterior, acabando por aparecer al exterior después de perforar las envolturas del ojo. Los sarcomas del *cuerpo ciliar* permanecen invisibles durante mucho tiempo porque están cubiertos por el iris. No se les percibe sino cuando han adquirido cierto desarrollo y se los ve aparecer detrás del iris bajo la forma de una abolladura de color oscuro, ó bien cuando han llegado á cierto tamaño que invaden la cámara anterior. Aparecen primero en el án-

gulo de la cámara, desprendiendo el iris de su inserción (iridodialisis). Desde el punto de vista de su marcha ulterior, los sarcomas del iris y del cuerpo ciliar se parecen á los que se desarrollan en la coroides (para más detalles, véase más adelante § 80). El único tratamiento aplicable á estos tumores es la extirpación radical practicada lo más pronto posible. Los pequeños sarcomas del iris pueden separarse por la iridectomía; se excinde la parte del iris que tiene el tumor. Respecto á los sarcomas muy desarrollados de esta membrana y del cuerpo ciliar, reclaman sin dilación la enucleación del globo del ojo.

Los *quistes serosos* del iris constituyen una afección rara. Tienen el aspecto de ampollas grisáceas y transparentes. En su pared anterior pueden reconocerse habitualmente algunas fibras de tejido irídeo enrarecido, así como algo de pigmento. Cuando alcanzan la pared posterior de la córnea, se aplanan, en tanto que ésta se altera en su transparencia en el sitio en que sufre el contacto; es lo mismo que comúnmente ocurre á consecuencia del contacto de no importa qué tejido extraño con la córnea. Durante este tiempo, el quiste se extiende también en la dirección del borde pupilar, aparece en la pupila, hasta el punto que ésta toma la forma de riñón y después la de una sencilla lente. Por otra parte, el quiste se desarrolla hacia atrás, y obliga al cristalino á tomar una posición oblicua; después determina su opacidad. Todas estas alteraciones acarrean desórdenes visuales que muchas veces no observa el mismo paciente, porque los quistes no se desarrollan generalmente más que en ojos heridos y cuya visión ha sufrido ya un traumatismo anterior. Más raros aún que los quistes serosos son los quistes perlados, que por otra parte no se distinguen de los primeros más que por su contenido. Este último tiene una consistencia blanda, de sebo ó de harina; á veces se encuentran también pelos. El examen microscópico ha demostrado que las paredes de los quistes están constituídas por tejido irídeo, cuya cara interna está tapizada por un epitelio. Éste segrega el contenido seroso del quiste; al contrario, el contenido más denso de los quistes perlados está formado por las células epiteliales que se exfolian ó desprenden y caen en degeneración grasienta.

¿Cómo se desarrollan los quistes? En el estado normal no hay en el iris, ni glándulas, ni mucho menos epitelio. De donde resulta que los quistes de este órgano no pueden considerarse como quistes de retención. El epitelio debe, pues, proceder del exterior. Fácil es comprender cómo tiene lugar este hecho, si recordamos que no se observan generalmente más que después de las heridas perforantes. Así que el cuerpo vulnerante, penetrando en el ojo, arrastra ya algo de epitelio procedente de los bordes palpebrales, de la conjuntiva ó de la córnea,

ya quizás una pestaña con su folículo. Estos tejidos son entonces depositados en la cámara anterior ó también en el tejido del iris. El epitelio encuentra un medio favorable á su desarrollo. Después, se forma una cavidad por una acumulación de líquido que distiende las células epiteliales, y les hace desempeñar el papel de revestimiento de la nueva cavidad quística (*Buhl, Rothmund*). Para corroborar esta interpretación, que hasta hoy parece la más aceptable, se ha intentado implantar colgajos de tejido vivo en la cámara acuosa (*Doremaal, Goldzieher*). El tejido implantado se vasculariza por el intermedio de los vasos del iris y se desarrolla hasta cierto punto; después empieza á regresar. Por consiguiente, se ha intentado explicar la formación de los quistes de otra manera. *Wecker* admite que por las sinequias posteriores una parte de la cámara posterior se aisla y forma una especie de saco; después, por la acumulación de líquido, el saco se transforma en una cavidad quística. Según *Arlt*, ciertas sinequias anteriores pueden tambien dar lugar á la formación de semejantes sacos. *Eversbuch* cree que, bajo la influencia del traumatismo, las láminas más internas del ligamento pectíneo se desprenden, por ejemplo, por la sangre que allí se derrama. El desprendimiento de estas láminas se propaga en dirección centrípeta, de tal suerte que el tejido del iris se divide en dos hojas — que serán las paredes del quiste — hasta el nivel del borde pupilar. Por lo que concierne á casos más raros de quistes espontáneos, es decir, de quistes que no proceden de un traumatismo, *Schmidt Rimpler* cree que están constituídos por una cripta cuya abertura está obliterada, y cuya cavidad se llena de líquido poco después. Conviene no confundir los quistes con las vesículas de cisticerco que se observan, muy rara vez, en la cámara anterior. Estas vesículas se encuentran, ya en estado libre, ya fijas á la cara anterior del iris.

La *tuberculosis* del iris es una afección excesivamente rara, pero que no es menos conocida por la razón de que puede provocársela por la vía experimental. *Cohnheim* ha demostrado que, introduciendo masas tuberculosas en la cámara anterior, se da origen á una tuberculosis del iris. Para hacer la experiencia, es indispensable que las masas tuberculosas (colgajos excindidos de glándulas linfáticas tuberculosas, de granulaciones recogidas de articulaciones tuberculosas, etc., etc.), se tornen asépticas, es decir, libres de elementos piógenos, porque si no, después de su introducción en la cámara anterior, provocan una violenta iridociclitis ó también una panoftalmitis que acarrea la pérdida del ojo. Prefiero, pues, servirme de cultivos puros de bacilos. Los colgajos de tejido tuberculoso introducidos en la cámara anterior provocan una ligera irritación, que desaparece al cabo de algunos días. Los mismos colgajos de tejido se reabsorben rápidamente, el ojo adquiere de nuevo su aspecto normal, como si la experiencia no hubiese dado

resultado. Sólo al cabo de veinte ó treinta días es cuando el ojo se inyecta de nuevo y presenta los síntomas de la iritis, al mismo tiempo que sobre esta membrana se observan pequeñas nudosidades grises, que se desarrollan, se hacen confluentes, llenan después la cámara anterior, y acaban por fraguarse paso al exterior. Por regla general, el animal sometido á la experiencia muere después á consecuencia de una infección tuberculosa generalizada, producida por la infección del ojo. La iritis tuberculosa demuestra la naturaleza igualmente tuberculosa de los fragmentos de tejido excindidos. Con este objeto se les introduce en la cámara anterior de un conejo, y se observa si, después del tiempo de incubación ordinario, los tubérculos se desarrollan en el iris.

La tuberculosis de éste, experimentalmente producida de este modo en los animales, constituye una tuberculosis primitiva, mientras que la que el hombre padece es de naturaleza secundaria, es decir, provocada por un foco tuberculoso que reside en otro punto del organismo. En efecto; en la mayoría inmensa de casos de tuberculosis del iris, se encuentran también en otros órganos síntomas de una ó de otra afección tuberculosa (pulmones, ganglios linfáticos, huesos, etc., etcétera). Sin embargo, en muchos casos, excepto la afección de los ojos, los pacientes parecen absolutamente sanos; pero aun entonces debe admitirse algún foco tuberculoso primitivo — clínicamente indemostrable (por ejemplo, ganglios bronquiales caseosos). Lo amparado que está el iris hace que no pueda infectarse de tuberculosis por los agentes exteriores, como sucede por ejemplo con la conjuntiva, que muy frecuentemente es invadida por la tuberculosis primaria. No puede pensarse en una infección tuberculosa directa del iris sino en caso de traumatismo perforante, lo cual he observado una vez.

En el hombre, la *tuberculosis diseminada del iris* se presenta, en general, bajo la forma de una iritis cuyo signo característico está constituído por la presencia de nudosidades grises translúcidas, que son objeto de evoluciones constantes: mientras desaparecen unas, reaparecen otras nuevas. Finalmente, puede sobrevenir la curación; sin embargo, con más frecuencia, acaba por atrofiarse el ojo á consecuencia de una iridociclitis plástica. Muchas veces la enfermedad es bilateral. La extirpación por la iridectomía de los tubérculos de las partes del iris que los contienen, es una operación que generalmente no va seguida de ningún éxito, puesto que sobre otros puntos del iris se desarrollan nuevos tubérculos.

Hasta aquí no se ha observado el *tubérculo solitario* más que en un solo ojo. Se presenta, ya acompañado de granulaciones miliares, ya con más frecuencia sin ellas, y sin los síntomas de la iritis, de modo que parece un neoplasma. *Von Graefe*, considerándole como tal, le describía

bajo el nombre de *granuloma*, porque *Virchow*, que examinó el tumor anatómicamente, reconoció los caracteres del tejido de granulación. La marcha ulterior parece confirmar desde luego el diagnóstico de neoplasma, porque no deja de desarrollarse, y por último, perforando la córnea cerca de su borde, se fragua una salida al exterior. Pero entonces este tumor, en vez de continuar desarrollándose, se destruye, de modo que al fin el globo ocular se transforma en un muñón atrófico. *Haab* fué el primero que demostró que el tumor, considerado en otro tiempo como un granuloma, no es otra cosa que un tubérculo. Desde el punto de vista del tratamiento, el error de diagnóstico sería de poca importancia, estando indicada la enucleación en todos los casos, trátese de un neoplasma ó de un granuloma. Las funciones de un ojo que es asiento de un granuloma están perdidas siempre, y el órgano puede llegar á ser origen de una infección tuberculosa general. En el cuerpo ciliar se han observado también tumores tuberculosos solitarios.

Hay casos en que, por la formación de pequeños tumores en el iris, se produce una tuberculosis diseminada, aunque sea la causa cualquiera otra afección. Así sucede en los casos raros de iritis con formación de tumores, en la leucemia y la pseudo-leucemia. Además, en los casos en que, en medio de síntomas inflamatorios violentos, se desarrollan en el iris tumores pequeños, algunos meses después de haberse introducido en el ojo pelos de oruga. El examen de los tumores excindidos ha demostrado que contenían esta clase de pelos, que se introdujeron en el iris después de haber perforado la córnea (*Pagenstecher*, *Weiss*, *Wagenmann*)

También se ha dado el nombre de granuloma del iris á los prolapsos irídeos mamelonados, que adquieren la forma de hongos pequeños. Prefiero no servirme de esta expresión. Da lugar á confusión, de un lado, entre el granuloma y el tubérculo de que acabamos de hablar; por otro, haciendo creer que se trata de un verdadero neoplasma.

También se encuentran en el iris tumores benignos, que se designan con el nombre de *melanomas*. Se les observa bajo dos formas diferentes. Una consiste en un tumor negruzco que nace en el estroma irídeo y predomina en la cámara anterior. Esta especie de melanoma se produce por una proliferación de las células pigmentadas del estroma irídeo. Los melanomas de la segunda especie se asientan sobre el borde pupilar del iris, y se desarrollan á expensas de la capa de pigmento retiniano en el punto del borde pupilar donde se refleja sobre la cara anterior del iris. Son pequeños tumores negros formando relieve en el campo de la pupila. Á veces sucede que, á consecuencia del ejercicio de ésta, los tumores se desprenden del borde y entonces quedan en libertad dentro de la cámara anterior. Estas dos clases de

melanomas son de idéntica naturaleza. Las dos corresponden á tumores benignos, y no difieren sino por su mayor ó menor desarrollo. Sin embargo, se conocen casos de melanomas de la primera especie que después han dado origen á sarcomas pigmentados.

El *diagnóstico diferencial* de los tumores del iris encuentra á veces algunas dificultades. Un tumor no pigmentado del iris puede ser: un tumor sifilítico (pápula ó goma), un tubérculo solitario, ó un sarcoma incoloro.

Los signos distintivos son:

1.º Los sarcomas contienen vasos; los tumores sifilíticos son menos vascularizados, y los tubérculos no contienen casi en absoluto vasos. En este último caso se encuentran á veces pequeños tubérculos de color gris, que tiene un aspecto característico y que residen en las inmediaciones del grueso tumor.

2.º Las pápulas del iris no se asientan sino sobre su borde pupilar ó ciliar, jamás en otro sitio, en tanto que otros tumores pueden ocupar no importa qué punto de la superficie del iris.

3.º La iritis se manifiesta mucho más pronto en los tumores sifilíticos y tuberculosos que en el sarcoma.

4.º El tubérculo no se encuentra de ningún modo más que en los individuos menores de veinte años, en tanto que las otras dos especies de tumores se observan generalmente después de esta edad.

5.º Lo más importante es el examen general del enfermo. Por este examen debe establecerse si los demás órganos están atacados, ya de sífilis, ya de tuberculosis. En los casos dudosos es lícito instituir un enérgico tratamiento mercurial, y del resultado que se obtenga podrá deducirse la naturaleza del tumor.

Entre los tumores coloreados, los sarcomas pigmentados y los melanomas (la primera forma) se parecen muchísimo. Puede distinguírselos con seguridad estableciendo, ya por los conmemorativos, ya por la observación, si se extienden ó no.

Mencionemos aún como muy raros: los tumores vasculares (*Mooren, Schirmer*), los miomas (*Lagrange*), los miosarcomas que toman su punto de partida en el músculo ciliar (*Wecker, Ivanoff, Dreschfeld, Deutschmann*), en fin, los tumores leprosos (*Bull* y *Hansen*).

IV. — Trastornos de la motilidad del iris

§ 76. Los trastornos de la motilidad del iris se manifiestan por la disminución de la reacción de este órgano, pero sobre todo, por el cam-

bio del diámetro pupilar. Este cambio es, sobre todo, sorprendente cuando sólo está enfermo un ojo, de modo que se produce una anisocoria (1). Esta diferencia en el diámetro de las pupilas tiene siempre su carácter patológico, porque, en el estado normal, ambas pupilas tienen, en cualquier circunstancia, igual diámetro. Las modificaciones patológicas de la amplitud pupilar están, ó bien en una dilatación (midriasis), ó bien en una contracción (miosis) de la pupila. Cada uno de estos dos estados puede proceder, ya de un espasmo (estado activo ó espasmódico), ó de una parálisis (estado pasivo ó paralítico). La midriasis espasmódica resulta de una contracción activa de las fibras dilatadoras de la pupila; la midriasis paralítica, al contrario, de la parálisis del esfínter. La recíproca tiene lugar para la miosis. Así que la miosis espasmódica consiste en una contracción del esfínter: la miosis paralítica en una parálisis de las fibras dilatadoras.

a) Midriasis.

La midriasis *espasmódica* acompaña á muy diversos estados irritativos del cerebro.

La midriasis *paralítica* es desde luego la más frecuente. Resulta de la parálisis de las fibras del motor ocular común, cuyas ramificaciones inervan los músculos internos del ojo, el esfínter pupilar y el músculo ciliar. Habitualmente sucede que se encuentran paralizados al mismo tiempo ambos músculos. La parálisis del motor ocular puede ser más ó menos extensa; puede afectar solamente cierto número de ramas, ó atacar á todas, ó también limitarse al esfínter (solo, ó á éste, al mismo tiempo que al músculo de la acomodación). Estas parálisis aisladas se observan: 1.º, al principio de una afección cerebral crónica; 2.º, en la sífilis; 3.º, en los envenenamientos. Aquí se colocan, ante todo, los alcaloides conocidos con el nombre de midriáticos. En los envenenamientos por sustancias en estado de corrupción (tales como carnes, peces, salchichón averiado, etc., etc.), se presenta la parálisis de la acomodación y de la pupila; 4.º, después de la difteria (§ 151).

Se explican las parálisis de la pupila y de la acomodación después de las contusiones, y la hipertonía por una lesión completamente local del esfínter y del músculo acomodador. En los casos de contusiones, además del quebrantamiento, existen pequeñas roturas y derrames sanguíneos en los músculos en cuestión. En el caso de hipertonía, al contrario, la parálisis resulta de la compresión sufrida por el nervio;

---

(1) De α-ἴσος, igual, y de κόρη, pupila.

compresión que determina muy rápidamente la atrofia de las mismas fibras musculares.

La dilatación pupilar en la ceguera completa (amaurosis) no debe considerarse como un trastorno de la motilidad del iris; es una suspensión del reflejo pupilar fisiológico dependiente de la insensibilidad de la retina á la acción de la luz.

b) Miosis.

Se observa la *miosis espasmódica* al principio de una meningitis. Se obtiene la miosis más intensa por la instilación de los alcaloides constrictores de la pupila (mióticos). Algunos venenos provocan también un grado menos acentuado de miosis: tales son el opio, el cloral, la nicotina.

La *miosis paralítica* es uno de los síntomas más importantes de la parálisis del simpático cervical. Acompaña muy frecuentemente á las afecciones espinales, sobre todo á la tabes dorsal. La *miosis espinal* presenta también la particularidad de que la pupila deja de contraerse bajo la acción de la luz, en tanto que se contrae todavía en la acomodación y la convergencia (síntoma de *Argyll-Robertson*) (véase página 324).

La dilatación ó la estrechez de la pupila no acompañadas de parálisis de la acomodación, no determinan por sí mismas dificultad sensible en la vista. Es, pues, muy raro que haya que tratarlas como tales. No son realmente importantes sino porque constituyen un síntoma grave de una afección más profunda y más extensa. Esta última afección constituye, pues, el objeto único del tratamiento. Como tratamiento sintomático pueden prescribirse, contra la midriasis paralítica, los mióticos y la electricidad.

La *parálisis del gran simpático* se reconoce en un conjunto de síntomas que *Horner* fué el primero en agrupar en un cuadro completo: la pupila se estrecha en virtud de la parálisis de sus fibras dilatadoras. Este estado se traduce sobre todo por el hecho de que la pupila no se dilata cuando se coloca el ojo en la oscuridad. La lente palpebral es más pequeña á causa de la caída del párpado superior. El ptosis moderado que resulta depende de la parálisis de las fibras musculares lisas del párpado superior descritas por *Müller* (músculo palpebral superior), y que están inervadas por el gran simpático. El mismo globo ocular parece muchas veces algo hundido en la órbita y menos tenso. Un síntoma importante es la diferencia de inyección sanguínea que los

vasos presentan en ambos lados de la cara. En la parálisis reciente el lado paralizado de la cara está más rojo y más caliente; después se produce lo contrario, el lado paralizado está más pálido, más fino y no transpira (en el hombre se comprueba fácilmente en el forro del sombrero, que no está mojado de sudor más que en un solo lado). Las parálisis del gran simpático dependen, ya de lesiones más ó menos graves de la región del cuello, por ejemplo de traumatismos accidentales (entre otros, fractura de la clavícula), ya de la extirpación de tumores, ya de una compresión ejercida sobre el nervio por estos tumores (frecuentemente una papera ó glándulas linfáticas hipertrofiadas). Entre las afecciones centrales se ha observado, como causa de la parálisis del simpático, las lesiones de la médula espinal, como la tabes ó la herida de la parte más alta de la médula cervical. En muchos casos se ignora la causa. La parálisis no produce ningún inconveniente, excepto la deformidad que resulta del ptosis. Así que, frecuentemente, sólo de un modo accidental las descubre el médico.

Se designa con el nombre de *hippus* un estado patológico que consiste en un cambio continuo y rápido de la amplitud de la pupila. Ya en el estado fisiológico, la pupila no está nunca en reposo absoluto; así que es difícil decir dónde se encuentran los límites entre los movimientos pupilares patológicos y fisiológicos, de tal manera, que muchos autores pretenden que no existe el *hippus* verdadero. (Para informarse acerca de los trastornos de la motilidad del cuerpo ciliar, véase anomalías de la acomodación § 151.)

V. — Anomalías congénitas del iris

§ 77. 1.º *Membrana pupilar persistente.* — Esta membrana consiste en un tejido gris ó negro, que en el campo pupilar se apoya sobre la cápsula anterior y habitualmente está adherida al iris por el intermedio de filamentos oscuros. Muy frecuentemente la membrana está representada por sencillos filamentos que, extendiéndose de uno á otro lado del borde pupilar, forman una especie de puente sobre la pupila, que se insertan por una parte en el iris y por la otra en la cápsula del cristalino. Estos filamentos tienen mucha analogía con las sinequias que persisten después de una iritis. Sólo que no se insertan, como éstas, en los bordes de la misma pupila, sino más fuera, al nivel del círculo menor situado sobre la cara anterior del iris (*fig. 65*). En efecto; este pequeño círculo es, según nos enseña la embriología (véase página 328), quien suministra los vasos de la membrana pupilar.

2.º *Coloboma* (1) *del iris.* — El coloboma congénito del iris está situado siempre en la parte inferior. La pupila se extiende hasta el borde inferior de la córnea, ó retrayéndose gradualmente, de modo que toma la forma de una pera cuya punta toca el borde inferior de la córnea (*fig. 66*). El esfínter guarnece la pupila y circuye el coloboma hasta cerca de su punta. En éste se distingue el coloboma congénito del artificialmente establecido por la iridectomía. En este último falta el esfínter en el campo del coloboma, porque se le ha cortado, y se le ve terminar por ángulos agudos en los límites de la pupila y del colo-

FIGURA 65. — *Resto de la membrana pupilar.* — Esta se desprende, bajo la forma de un fino filamento *c*, del círculo menor del iris, y se dirige hacia el centro de la pupila, donde se une á una pequeña opacidad capsular redonda, blanca. A pesar de este filamento, la mitad inferior del iris está contraída bajo la influencia de la atropina, de suerte que el filamento está en tensión forzada; al contrario, dos sinequias posteriores, *a* y *b*, impiden á la parte superior del iris obedecer á la acción de la atropina (véase la explicación de la fig. 58).

boma (*fig. 161, a* y a_1). El coloboma del iris va frecuentemente acompañado del coloboma de la coroides y del cuerpo ciliar (véase § 81) y á veces el mismo cristalino presenta una escotadura al nivel de su borde, correspondiendo al sitio del coloboma (coloboma del cristalino).

3.º *Irideremia* (*anaridia*).—El iris puede faltar naturalmente ó bien existir una pequeña porción. Esta anomalía se complica con frecuencia con trastornos congénitos de la córnea ó del cristalino.

4.º *Ectopia de la pupila* (2). — Ya en el ojo normal no se encuentra la pupila exactamente en el centro; está situada algo hacia dentro y abajo. Mientras que habitualmente no se nota esto sino haciendo un examen muy atento, hay casos en que la ectopia es tan sensible que salta en seguida á la vista, porque la pupila puede estar situada en

(1) κολόβωμα, mutilación.
(2) Corectopia, de κόρη, pupila, ἐκ y τόπος, lugar.

absoluto excéntricamente en la inmediación del borde de la córnea. Este cambio de lugar se ha observado en todos lados y se complica muy frecuentemente con uno correspondiente del cristalino (ectopia del cristalino).

Las anomalías congénitas que acabamos de indicar son, por lo general, bilaterales y con frecuencia hereditarias, de suerte que se las encuentra en muchos individuos de la misma familia; muchas veces también van acompañadas de otras deformidades congénitas. Por este motivo las alteraciones de la agudeza visual son mucho más notables de lo que hacen sospechar las condiciones ópticas. En los ojos de esta especie se observa muchas veces una miopia muy acentuada, hipermetropia ó astigmatismo, ó también una falta de desarrollo de la retina, ó todo el ojo es sensiblemente más pequeño (microftalmos).

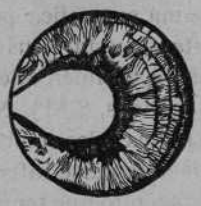

FIGURA 66. — *Coloboma congénito del iris.* — Aumento 2/1. — La pupila piriforme está rodeada por el esfínter, que se retrae gradualmente hacia abajo, de modo que no puede vérsele en las partes inferiores del coloboma; en cambio, aquí, el filete negro correspondiente al pigmento retiniano del iris es mucho más extenso. En su parte superior sólo se ven los surcos de contracción del iris.

La *membrana pupilar persistente* se encuentra con relativa frecuencia en los niños recién nacidos; pero desaparece por lo general, excepto en un corto número de casos, en los cuales quedan vestigios durante toda la vida. Los filamentos oscuros que se extienden entre la pupila y la cápsula son vasos sanguíneos obliterados, rodeados de pigmento que no entorpecen el libre movimiento de la pupila. Ésta se dilata al máximum bajo la acción de la atropina sin perder su forma circular, porque estos filamentos son excesivamente extensibles. He aquí un signo que los distingue muy claramente de las sinequias producidas por una inflamación.

El *coloboma* congénito del iris se presenta bajo formas muy diversas. Al lado del coloboma piriforme ya descrito, se observan aquellos en que la pupila adquiere la forma de un agujero de cerradura, como los que artificialmente se practican. Una forma particular es la que pre-

senta el coloboma en puente. Entonces la pupila está separada del coloboma por un delgado filamento de tejido irídeo, que se extiende como un puente de uno á otro borde del coloboma. Con relativa frecuencia se encuentran los llamados incompletos. Entonces se observa una escotadura poco profunda del borde pupilar, ó bien, en el sitio del coloboma, se encuentra el iris distintamente coloreado, porque en este sitio faltan las capas anteriores del iris. En los ojos afectados de coloboma se desarrolla con frecuencia una catarata de ordinario complicada y no operable. Si puedo juzgar según un caso cuya marcha pude observar, he aquí cómo se desarrolla esta catarata: la retina, adherida al borde del coloboma, sufre tracciones como cuando está enclavada en una cicatriz escleral (véase pág. 274). Á consecuencia de esta tracción, la retina se desprende primero al nivel del borde del coloboma, y después en toda su extensión. La opacidad del cristalino debe considerarse entonces únicamente como el resultado habitual del desprendimiento total de la retina.

La formación del coloboma se explica por la oclusión incompleta de la lente ocular fetal: estando ésta situada en la parte inferior, es natural que el coloboma ocupe también este punto (para más detalles, véase los colobomas de la coroides, § 81). No obstante, la explicación que acabamos de dar no se aplica á los colobomas extraordinariamente raros, que no se encuentran en la parte inferior. He visto, no hace mucho tiempo, un coloboma congénito que tenía la forma habitual de una pera, que se dirigía hacia arriba y adentro.

En lo que concierne á las anomalías congénitas tan frecuentes del color del iris (véase § 57).

CAPITULO VI

ENFERMEDADES DE LA COROIDES

I. — Inflamación de la coroides

§ 78. La inflamación de la coroides (coroiditis) produce exudados que, como en toda inflamación, desaparecen ulteriormente por reabsorción ó supuración. Según esto, se distinguen las inflamaciones de la coroides en coroiditis no supurativa, que habitualmente se designa con el nombre de coroiditis exudativa, y en coroiditis supurativa. Cuando la inflamación se limita sólo á la coroides, como sucede con frecuencia en la forma no supurativa, entonces falta todo síntoma inflamatorio externo. El ojo parece exteriormente normal y la enfermedad no se traduce para el paciente sino por los trastornos visuales, y para el médico por el examen por medio del oftalmoscopio. Pero si la enfermedad invade la parte anterior de la úvea, se reconoce además al exterior por los síntomas de la ciclitis y de la iritis: *iridociclitis*. La extensión de la afección hacia delante es la regla, en las inflamaciones violentas, es decir, en las formas supurativas.

a) Coroiditis exudativa no supurativa.

Síntomas. — La coroiditis exudativa se presenta muy frecuentemente bajo la forma de focos aislados diseminados sobre la superficie de la coroides (*figs. 67* y *68*). En tanto que estos focos son recientes, aparecen al oftalmoscopio como manchas amarillas, de límites poco claros, aplicadas sobre el fondo rojo del ojo bajo los vasos de la retina.

Lo que parece amarillo es el exudado que cubre el rojo de la coroides normal. Á medida que el exudado desaparece por reabsorción, la coroides reaparece, pero bajo otro aspecto; está atrofiada, privada de su pigmento, y en uno ó en otro punto transformada en tejido conjuntivo cicatricial. Así que se ve el punto enfermo llegar á ponerse más claro después de la desaparición del exudado amarillo. Cuando la coroides está completamente atrofiada, se encuentra en su lugar una

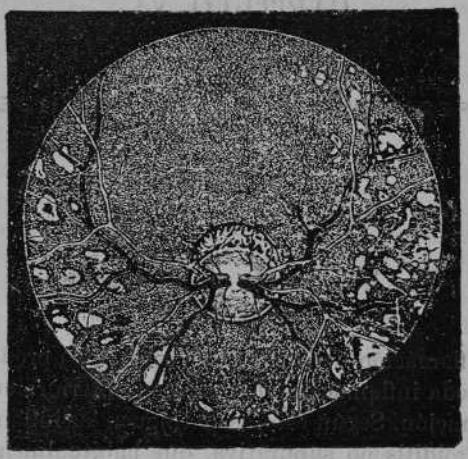

FIGURA 67. — *Coroiditis diseminada*, según *Wecker*. — La coroiditis ha invadido un ojo míope; esto se reconoce en el semicírculo que abraza la papila en su lado temporal. El semicírculo está bien limitado al lado de la papila por el anillo esclerotical; del lado temporal por un anillo pigmentario; deja ver, en toda su extensión, los restos de los vasos coroideos, así como el pigmento. Los focos coroidíticos ocupan particularmente la región ecuatorial del fondo del ojo. Son blancos y circunscritos por un filete pigmentado, ya ancho, ya estrecho; muchos de ellos tienen manchas pigmentarias. Los vasos retinianos pasan muy claramente sobre las manchas y el pigmento; están, pues, situados más adelante.

mancha blanca, que es la esclerótica, que se ha hecho más aparente. En otros casos, pueden reconocerse los restos de vasos y de pigmento coroideos en la cicatriz blanca. Después el pigmento prolifera de modo que los puntos inflamados de la coroides están limitados por un círculo de pigmento negro ó simplemente teñidos de negro. Las manchas pigmentadas ó coloreadas de negro, que han persistido después de desaparecer la coroiditis, pueden considerarse como cicatrices de la coroides.

Fácil es comprender que la retina, en contacto inmediato con los

puntos enfermos de la coroides, está también comprendida en la inflamación. Cuando la participación de la retina en la flegmasía es particularmente evidente, se designa la afección con el nombre de retinocoroiditis. Por otra parte, el exudado suministrado por la coroides no se detiene en la retina, sino que atraviesa esta membrana é invade el cuerpo vítreo. También las opacidades del cuerpo vítreo producidas de esta manera acompañan casi constantemente á la coroiditis.

Por participar la retina y el cuerpo vítreo de la inflamación se manifiestan *alteraciones visuales* de diversa naturaleza, que llaman la atención del enfermo. La agudeza visual está disminuída en su conjunto por la alteración de transparencia del cuerpo vítreo y la hiperhemia de la retina. En los puntos ocupados por los focos inflamatorios, la vista puede estar absolutamente perdida. Son lagunas — escotomas — en el campo visual (véase pág. 33). Como al nivel de los focos inflamatorios la retina está levantada, y los elementos no ocupan de ningún modo su situación normal, los objetos cuya imagen cae sobre estos puntos pueden deformarse: metamorfosia. Mientras la inflamación es reciente, los síntomas irritativos se manifiestan por parte de la retina; existen entre otros las sensaciones luminosas subjetivas (fotopsia), tales como el ver chispas, esferas encendidas, etc., etc. Estos fenómenos molestan y aterran mucho á los pacientes. Cuando, después de haber desaparecido la inflamación, la atrofia invade la coroides y la retina que le está adosada, se presentan, en vez de fenómenos irritativos, síntomas que indican la existencia de escotomas, es decir, lagunas en el campo visual. La influencia que los escotomas ejercen sobre la vista en general, depende ante todo del punto que ocupan en el fondo del ojo. Los escotomas situados en la periferia no determinan sino un trastorno muy moderado de la vista, aun cuando sean bastante numerosos; y si están aislados, escapan fácilmente á la observación del paciente. En cambio, cuando el escotoma ocupa la mancha amarilla, los desórdenes visuales son mucho más pronunciados. Entonces la visión directa está casi perdida y el ojo incapacitado de ejecutar ningún trabajo delicado. El primer caso se realizaría en la coroiditis, representada por la figura 67, el segundo en la que aparece en la figura 68.

La *marcha* de la coroiditis es crónica. La afección dura muchas semanas, hasta que se atrofian los focos exudativos. Respecto á las opacidades del cuerpo vítreo, persisten todavía mucho más tiempo, y con frecuencia no desaparecen jamás. Por su tendencia á recidivar, es por lo que llega á ser peligrosa la coroiditis. Á consecuencia de esta circunstancia, sobrevienen constantemente nuevos focos enfermos en la coroides, de tal modo, que al fin está cubierta en absoluto por manchas antiguas y recientes. Por último, se asocian la atrofia de la retina

y del nervio óptico, hasta el punto de que los casos rebeldes de coroiditis terminan por una ceguera parcial ó completa del ojo. Cuando la afección de la coroiditis es avanzada, el cristalino nunca deja de ponerse opaco (catarata complicada).

Etiología. — La coroiditis exudativa es una afección frecuente y que se observa en cualquier edad. La sífilis, tanto adquirida como heredada, es una de sus causas habituales. También se han observado casos de coroiditis congénita dependientes de la sífilis hereditaria. Además, la coroiditis puede desarrollarse á consecuencia de trastornos de la nutrición de diversas especies, tales como la anemia, la clorosis, la escrófula, etc., etc. En muchos casos la causa de la coroiditis permanece ignorada.

Con mucha frecuencia se complica la miopia con alteraciones de la coroides, que sólo excepcionalmente se encuentra normal en la miopia algo graduada (*fig. 68*). Pero las alteraciones que se observan en la coroides son mucho menos las de la coroiditis propiamente dicha, que las de una atrofia primitiva de esta membrana. Ésta resulta de la distensión sufrida por la coroides, cuando todo el segmento posterior de la esclerótica es ectásico, como sucede en la miopia muy acentuada.

El *tratamiento* de la coroiditis debe dirigirse sobre todo contra el factor etiológico. Cuando puede atacarse la causa, como por ejemplo en la sífilis, se obtiene un éxito rápido. La coroiditis sifilítica tiene, en efecto, mejor pronóstico por el motivo de que, por una cura antisifilítica enérgica, puede obtenerse un rápido alivio y aun con frecuencia una curación completa. Pero no pueden prevenirse las frecuentes recidivas que, en definitiva, ocasionan la pérdida de la vista. El tratamiento de las alteraciones locales debe tener como principal objetivo obtener una reabsorción pronta de los exudados de la coroides, de la retina y del cuerpo vítreo. Con este objeto están indicados el ioduro de potasio ó, eventualmente, las unciones mercuriales que, aun en los casos no sifilíticos, pueden prestar buenos servicios por su acción resolutiva; en seguida las curas sudoríficas por medio de la pilocarpina ó del salicilato de sosa. Si el fondo del ojo está muy inyectado, puede recurrirse á una sustracción de sangre, colocando de seis á diez sanguijuelas en la apófisis mastoides. Conviene asociar lo que se llama dietética ocular, es decir, la abstención de todo esfuerzo del ojo, la sustracción del órgano á la acción de la luz por el uso de lentes ahumados y, eventualmente, la permanencia en una habitación oscura.

La diferencia entre los exudados de fecha reciente y las antiguas manchas atróficas de la coroides se reconocen en los signos siguientes: los exudados son de color amarillo ó blanco-amarillento, de límites

confusos, y no dejan reconocer los vasos coroideos. Si, por casualidad, los vasos retinianos pasan sobre los exudados, están arqueados; lo cual demuestra que la retina presenta en estos sitios un abultamiento producido por el exudado. Por el contrario, las manchas atróficas son de un color blanco puro, irregular pero claramente limitadas, con frecuencia por un filete pigmentado. En medio de las mismas placas

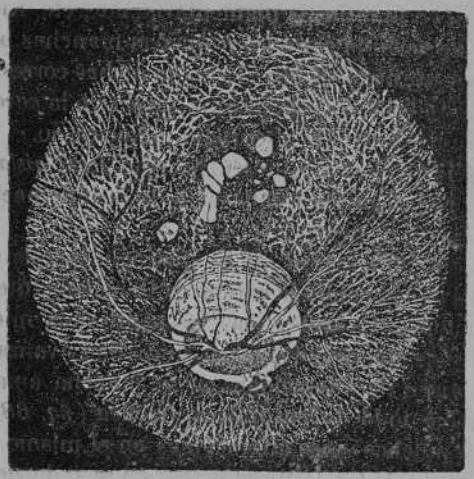

FIGURA 68. — *Fondo del ojo en la miopia acentuada*, en parte según *Wecker*. La papila tiene la forma de un óvalo de gran diámetro vertical, y presenta una excavación fisiológica fuera del punto de entrada de los vasos retinianos. Está completamente rodeada por la coroides atrofiada, el estafiloma posterior. — Éste es muy extenso en el lado temporal, y está constituído por dos porciones, de las cuales la externa presenta restos evidentes muy pigmentados de los vasos retinianos. En el lado nasal el estafiloma es más estrecho, rodeado de un filete pigmentario é irregularmente limitado. En una anfractuosidad de éste se nota una arteria ciliar posterior que penetra de la esclerótica en la coroides. El resto del fondo del ojo es atigrado, de modo que se reconoce claramente a red vascular de la coroides. La región de la mancha amarilla está ocupada por las alteraciones coroidíticas, que consisten, en parte, en proliferación pigmentaria (pequeñas manchas negras), en parte, en atrofia (placas blancas).

atróficas se encuentran manchas pigmentadas; también sucede á veces que la proliferación pigmentaria es tan abundante, que las placas acaban por ser enteramente negras. Además, pueden notarse en las manchas atróficas restos de vasos coroideos, cuyas paredes están frecuentemente hipertrofiadas y de aspecto blanquecino, ó bien se los

ve completamente obliterados ó transformados en cordonetes transparentes.

Hay casos en que la atrofia no ataca más que el epitelio pigmentario, que desaparece gradualmente. Entonces el estroma coroideo con sus vasos, y los espacios intervasculares, se ponen al descubierto, y se ve la imagen del fondo del ojo atigrado (*fig. 68*), tal y como se observa en ciertas condiciones fisiológicas. Este estado no sólo se presenta en ciertas formas de coroiditis, sino también en el glaucoma, en la miopia pronunciada, en la retinitis pigmentaria, etc., etc. En los viejos se encuentran á veces en la coroides pequeñas manchas blancas, que están rodeadas por un filete oscuro. Estas manchas corresponden á las excrecencias glandulosas de la lámina vítrea de la coroides, al nivel de las cuales se ha destruído el epitelio pigmentario.

Las coroiditis que no presentan sino *focos aislados* se dividen en muchas formas, según la localización de la inflamación.

1.º *La coroiditis central.* — Se distingue por la producción de un foco exudativo, ocupando la región de la mácula lútea, y produciendo así un escotoma. La causa más frecuente es la miopia, que, cuando es muy acentuada, constituye, en una edad avanzada, casi regularmente el origen de alteraciones en la mancha amarilla, alteraciones que son sobre todo de naturaleza atrófica (*fig. 68*). En la sífilis se encuentran muchas veces alteraciones en el mismo punto Lo mismo sucede después de los traumatismos, sobre todo después de las contusiones del globo del ojo. En fin, en algunos viejos se observa una afección de la mácula, que de ordinario ataca ambos ojos casi de la misma manera, y que depende de modificaciones seniles.

2.º *La coroiditis diseminada.* — Esta coroiditis se distingue por la presencia de numerosas manchas redondeadas ó irregulares, diseminadas sobre el fondo del ojo (*fig. 67*). Es una forma eminentemente crónica, en la cual se producen de ordinario sin cesar nuevas manchas. Por último, toda la coroides está sembrada de manchas análogas. Á veces se hacen confluentes en muchos sitios, hasta el punto de que, en los casos antiguos, el fondo del ojo parece blanco, con frecuencia en una gran extensión. Sin embargo, á pesar de estas alteraciones puede conservarse bien la agudeza visual, cuando, bien entendido, se ha preservado la región de la mácula lútea. Al principio de la afección hay hiperhemia de la retina y del nervio óptico; después se atrofian ambos órganos. La pupila adquiere un tinte sucio, gris-rojizo, y pierde la claridad de sus contornos (atrofia coroidea); los vasos retinianos llegan á ser más raros y mucho más delgados. Una forma particular de coroiditis diseminada es la que *Förster* fué el primero en describir

con el nombre de coroiditis areolar. En esta afección, los primeros focos aparecen alrededor de la mancha amarilla; los que nacen después se separan cada vez más. Los focos más recientes son, pues, siempre los que están situados en la periferia. La marcha de cada una de estas manchas es diametralmente opuesta á la que habitualmente se observa en las placas de coroiditis. Aquí las manchas más recientes son negras, después se ensanchan lentamente, al mismo tiempo que se decoloran del centro hacia el borde, de tal modo, que acaban por ser casi enteramente blancas.

3.º *La coroiditis anterior.* — En esta afección los focos exudativos ocupan la periferia de la coroides. Por este motivo escapan fácilmente á la observación, cuando se olvida el examinar al oftalmoscopio las partes anteriores del fondo del ojo. La coroiditis anterior es una afección muy frecuente y se une á veces á una coroiditis peripapilar. En los individuos jóvenes, la coroiditis anterior se observa á consecuencia de la sífilis hereditaria. Habitualmente la periferia del fondo del ojo está cubierta entonces de manchas redondeadas y negras como la tinta (véase pág. 225). En los viejos se encuentran con frecuencia simples alteraciones pigmentarias en las partes anteriores de la coroides.

La coroiditis, que ataca de una manera *difusa* toda la coroides, está constantemente complicada con una afección concomitante de la retina, y se designa de ordinario por este motivo con el nombre de retino-coroiditis ó de corio-retinitis. Esta afección, bajo su forma típica, descrita primero por *Förster*, se observa en la sífilis. En los casos recientes se halla alterada la retina, y en la parte más posterior del fondo del ojo oculta por una opacidad del cuerpo vítreo, semejando un polvo muy fino. Además, pueden encontrarse en la coroides y en la retina exudados circunscritos. En estadios más avanzados, la alteración de la retina desaparece para dar lugar á la atrofia. Además, el pigmento se infiltra en la retina y se traduce allí su presencia bajo la forma de numerosas manchas negras, situadas sobre todo hacia la periferia, de modo que presentan un aspecto muy parecido al de la retinitis pigmentaria.

Las alteraciones provocadas por la *miopia* consisten en una atrofia de la coroides sobre los límites de la papila, y en focos patológicos sobre otros puntos de la coroides, especialmente al nivel de la región de la mácula lútea.

a) La atrofia de la coroides, en los límites de la papila, se ha designado con el nombre de *estafiloma posterior*. Esta expresión significa propiamente la ectasia posterior de la esclerótica. Sin embargo, se usa también en un sentido más lato para designar la atrofia de la coroides

consecutiva á esta ectasia. En primer lugar, se ve aparecer sobre el borde externo de la papila una delgada mancha semilunar clara: semiluna atrófica (*fig. 67*). Después, esta media luna se ensancha y adquiere la forma de un cono ó de un triángulo de vértice redondeado: cono (*Jäger*). En fin, la atrofia se extiende del lado externo del nervio óptico por sus bordes superior é inferior, hasta su borde interno, de modo que todo el contenido de la papila está limitado por la coroides atrofiada: estafiloma anular (*fig. 68*). De ordinario el anillo atrófico es más ancho en el punto en que ha comenzado, al lado externo. Sobre todo el campo atrófico, el fondo del ojo es, ya de un blanco puro, si la coroides ha desaparecido por completo y la esclerótica ha quedado al descubierto, ó ya se encuentran restos de tejido coroideo, tales como vasos y pigmento, en variable cantidad (*fig. 68*).

Á veces se observan sobre el estafiloma dos ó tres zonas que se distinguen por su diferente pigmentación é indican los diversos períodos del origen y desarrollo del estafiloma. En caso de proliferación pigmentaria se desarrollan espacios semilunares de color oscuro ó completamente negros. La limitación del estafiloma del borde de la coroides intacta es frecuentemente clara, sobre todo cuando está constituida por un filete pigmentado (*fig. 68*). Otras veces no hay límites exactos, lo cual significa que el estafiloma está en vías de desarrollo, y que es de esperar que la miopia no progrese. En los grandes estafilomas la papila parece roja y toma una forma elíptica; el eje más corto de la elipse corresponde al diámetro mayor del estafiloma. Cuando el estafiloma es mayor en el lado externo, como de ordinario sucede, la papila reviste la forma de una elipse recta (*fig. 68*). El cambio de forma de la papila depende, en parte, de que está rechazada lateralmente, se la ve arrugada en perspectiva, pero procede también, en parte, de que la coroides, que en el lado externo se ha separado del borde de la papila, está en el interno avanzando sobre el borde papilar, que cubre (*Weiss*, véase § 145).

La extensión del estafiloma está sin duda, en general, en relación directa con el grado de miopia; pero hay, sin embargo, numerosas excepciones á esta regla: por ejemplo, se encuentra la miopia acentuada sin atrofia de la coroides, y recíprocamente. No es raro observar estafilomas en ojos emmétropes ó hipermétropes.

También se encuentran espacios semilunares blancos al nivel del borde *inferior* de la papila. El aspecto es análogo al de los producidos por la miopia, pero su significación es completamente diferente. En efecto; son congénitos (probablemente en relación con la lente ocular fetal que está situada en la parte inferior del globo), con frecuencia acompañados de astigmatismo, y casi siempre de una agudeza visual imperfecta.

No conviene confundir el estafiloma anular del ojo míope con las atrofias de la coroides alrededor de la papila, que resultan de otras causas. Á estas atrofias corresponde la que se desarrolla después de una coroiditis y la que se observa en el glaucoma y se llama círculo glaucomatoso.

b) Las alteraciones de la coroides en la región de la *mácula lútea* se presentan en el momento en que la miopia ha llegado á un grado muy elevado. Se observan manchas claras, aunque también pigmentadas, y con bastante frecuencia líneas blancas ramificadas (*fig. 68*). Estas manchas se desarrollan poco á poco y acaban por hacerse confluentes y formar una gran placa atrófica, que, en último término, se confunde con el estafiloma peripapilar y forma un todo común con él. En los casos de miopia muy acentuada, el segmento posterior del interior del ojo está casi completamente transformado en una extensa mancha blanca. También se presentan hemorragias en los ojos míopes, de preferencia al nivel de la mancha amarilla. Las alteraciones de la región de la mácula lútea constituyen, con el desprendimiento de la retina, el principal peligro para el ojo excesivamente míope. Si no amenazan al ojo de ceguera absoluta, como el desprendimiento, no por eso dejan de ocasionar una incapacidad completa para cualquier clase de trabajo algo delicado. Por el contrario, estas alteraciones son mucho más frecuentes que el desprendimiento de la retina, de tal modo que pocos míopes de un grado algo acentuado llegan á una edad avanzada sin ser afectados.

Sustracciones sanguíneas. — Para combatir las coroiditis recientes con hiperhemia de la retina, hemos recomendado ya practicar emisiones sanguíneas, aplicando sanguijuelas detrás de la apófisis mastoides. Mientras que las sustracciones sanguíneas han sido generalmente abandonadas en Terapéutica, se han conservado hasta ahora en Oculística, y con sobrada razón, puesto que en ciertos casos determinados son de una eficacia evidente é imposible de desconocer. Puede extraerse la sangre con el auxilio de sanguijuelas, ó con la artificial de *Heurteloup*. En el primer caso se aplican de seis á diez sanguijuelas. Cuando se utiliza la ventosa de *Heurteloup* se llena de sangre una ó dos veces el cilindro de vidrio. Se las aplica, ya sobre la sien, ya sobre la piel, detrás de la apófisis mastoides. Cuando se trata de inflamaciones de la conjuntiva, del iris ó del cuerpo ciliar, se prefiere la sien, porque los vasos de la conjuntiva se vacían en las venas de la cara, y, además, porque las venas ciliares anteriores se anastomosan ampliamente con las de la conjuntiva. En las afecciones profundas, tales como la coroiditis, la retinitis, la neuritis óptica ó la inflamación de la órbita, se elige, por el contrario, para la emisión sanguínea

la apófisis mastoides, porque allí desemboca una vena emisaria de *Santorini* (el agujero mastoideo), que recibe la sangre del seno transverso. Éste, en su trayecto, está en comunicación con el seno cavernoso en el cual se vacían las venas oftálmicas.

La *iridocoroiditis* no supurada sigue una marcha crónica ó aguda. La iridocoroiditis crónica se ha estudiado á propósito de la iritis idiopática. Se la conoce con el nombre de iridocoroiditis serosa, y conduce gradualmente á la ceguera, en parte por seclusión pupilar, en parte por degeneración del cuerpo vítreo (véase pág. 344). Los casos agudos (iridociclitis plásticas) constituyen la transición á la iridocoroiditis supurativa.

b) Coroiditis é iridocoroiditis supurativa.

§ 79. En la coroiditis supurativa se produce un exudado bajo la forma de una masa rica en células, que se deposita bajo la retina y en el cuerpo vítreo. Cuando los medios son bastante transparentes, puede vérsela allí en la profundidad á través de la pupila, bajo la forma de una masa amarilla. La inflamación violenta se extiende casi siempre de una manera rápida al cuerpo ciliar y al iris, de modo que entonces se trata de una iridocoroiditis, que se acompaña de los más violentos síntomas inflamatorios exteriores.

Síntomas. — Cuando la iridocoroiditis ha llegado á su apogeo, los párpados se hinchan con exceso, la conjuntiva está muy inyectada y edematosa, de modo que forma un rodete quemótico alrededor de la córnea. Ésta es mate y difusamente opaca. El humor acuoso también está alterado y un hipopión se deposita en el fondo de la cámara anterior. Sobre el iris se observan signos de una violenta inflamación, tales como decoloración, tumefacción, sinequias posteriores. Cuando la alteración de la córnea y del humor acuoso lo permiten, se observa en la pupila un reflejo amarillo producido por el exudado situado detrás del cristalino.

Al mismo tiempo que estos fenómenos, el ojo y los órganos inmediatos son asiento de dolores intensos. La agudeza visual está absolutamente perdida; el enfermo es atacado con frecuencia de un ligero movimiento febril.

He aquí la marcha de los casos menos graves: al cabo de algunas semanas, los síntomas inflamatorios desaparecen lentamente. El ojo, cuya tensión estaba al principio aumentada por la masa del exudado, se pone más blando, después, poco después, más pequeño, y acaba por

atrofiarse. En los casos más graves, por el contrario, invadiendo la inflamación los órganos inmediatos al bulbo ocular, termina en la *panoftalmitis*. El edema de los párpados adquiere tal extensión que apenas puede abrirse el ojo. Además de los síntomas de la iridociclitis ya descritos, presenta el globo una exoftalmía con disminución de su motilidad. Los dolores son casi insoportables y van acompañados con frecuencia de fotopsias muy molestas. Hay fiebre intensa, con vómitos, sobre todo al principio. Estos fenómenos se prolongan hasta que el exudado purulento del interior del ojo perfora la esclerótica, que se abre al nivel de su segmento anterior. Entonces se ve, en uno de sus puntos, formar prominencia la conjuntiva y dejar aparecer el color amarillo de la esclerótica. En fin, ambas membranas se abren y el pus se escapa lentamente. Desde que se ha abierto el globo ocular, cesan los dolores, el ojo se pone más blando y, por retracción, se transforma por último en un pequeño muñón: *tisis bulbar*. Antes de llegar á esta terminación, y antes de que el ojo sea completamente indolente, transcurren por lo menos de seis á ocho semanas. Según lo que acaba de decirse, la panoftalmitis se distingue, pues, de la iridocoroiditis supurativa simple, por la presencia de dos síntomas, la protrusión del bulbo y la perforación purulenta de las envolturas del globo ocular. La protrusión procede de que la inflamación se ha propagado á los tejidos situados detrás del bulbo, sobre todo á la cápsula de *Ténon*. También se desarrolla un fuerte edema inflamatorio (pero que no llega á la supuración), lo cual hace que el globo ocular sea rechazado hacia delante. Los violentos dolores dependen de la tracción de los nervios, tanto en el bulbo, excesivamente distendido por el exudado, como en el interior de la órbita á consecuencia del retroceso del globo.

Etiología. — La coroiditis supurativa es debida á la infección de la coroides por los gérmenes piógenos. La infección puede proceder de fuera ó tener su origen en el mismo organismo.

La infección por causa externa (infección ectógena) tiene lugar: *a*) con más frecuencia por las lesiones perforantes de cualquier género. Las operaciones desgraciadas pertenecen á esta clase de infección; *b*) por el paso del pus del exterior al interior, en las úlceras perforantes de la córnea ó en los abscesos, así como en los prolapsos supurados del iris; *c*) por el hecho de una cicatriz de la córnea con enclavamiento del iris, cuando la cicatriz es delgada. Tales son los enclavamientos del iris que persisten con bastante frecuencia después de las operaciones de catarata. En estos casos, la infección se verifica por los gérmenes que, atravesando la delgada cicatriz, penetran en el interior del ojo, y está favorecida por la distensión y la rotura instantánea de la cicatriz.

La infección por los agentes que proceden del *mismo organismo* (infección endógena) tiene lugar: 1.º, por embolia. Cuando las sustancias sépticas, procedentes de un foco purulento, llegan al torrente circulatorio, forman embolia y se detienen en los vasos de la coroides. Así es como se desarrolla la *coroiditis metastática*. Constituye una complicación de la pihemia: la más frecuente de esta forma se observa durante los partos y que constituye la fiebre puerperal; 2.º, por el paso al ojo de la inflamación de las meninges, especialmente de la meningitis cerebro-espinal. Estos casos se observan, sobre todo, en los niños y se distinguen por su marcha comparativamente benigna, de modo que en cierto número de casos, el ojo todavía conserva algo de la agudeza visual; 3.º, por la propagación de la inflamación de atrás adelante, en el flegmón de la órbita y la trombosis de las venas orbitarias.

El *pronóstico* de la coroiditis purulenta es absolutamente desfavorable para el ojo, puesto que á consecuencia de esta afección la vista y, muy frecuentemente también, la forma del ojo se pierden. En los casos en que la coroiditis constituye solamente una complicación de la pihemia ó de la meningitis, la vida del paciente está naturalmente en peligro al mismo tiempo.

El *tratamiento* es impotente para modificar la marcha de la coroiditis supurada. Debe, pues, limitarse á aliviar los sufrimientos del enfermo. Se combaten los dolores por medio de compresas calientes y narcóticos. Si estalla la panoftalmitis, se puede, por medio de una extensa incisión en la esclerótica, abrir el segmento anterior del ojo. Es el medio de disminuir la tensión, precipitar el derrame de su contenido purulento, abreviar el período de sufrimiento, y de acelerar su marcha. Una vez que se ha retraído el ojo, de ordinario ya no vuelve á inflamarse y soporta la aplicación de un ojo artificial. Pero si entonces, excepcionalmente, se presentan brotes inflamatorios en el ojo retraído, se impone la enucleación.

El *examen anatómico* demuestra que, en la coroiditis supurada, hay en la coroides infiltraciones purulentas que la aumentan el doble y aun más. Por encima de las partes enfermas de la coroides se encuentra la retina también ocupada por células de pus, y, por consiguiente, aumentada de volumen. Después se encuentra en totalidad ó en parte desprendida por el derrame purulento de la coroides. El cuerpo vítreo se transforma poco á poco en una masa purulenta uniforme. En la coroiditis metastática puede frecuentemente encontrarse también al microscopio la embolia infectante en los vasos coroideos (*Virchow*). Estas embolias pueden penetrar también en los vasos de la retina y provocar una retinitis supurativa, cuya marcha clínica es igual que la de la coroiditis de la misma índole. Pero como puede suceder que en las afecciones metastáticas de esta naturaleza se observen también en los vasos

de otras partes del ojo embolias infectantes, prefiero comprender todos los casos bajo la denominación de oftalmía metastática supurativa.

La *oftalmía metastática* complica con frecuencia los casos de pihemia graves, á que de ordinario sucumben los enfermos, de modo que, en general, tiene para el pronóstico una significación desfavorable. Sin embargo, por excepción se encuentran casos en que la pihemia es relativamente benigna, y en que, fuera del ojo, es imposible encontrar metástasis en otra parte. Así que, después de la extracción de un diente, una fractura complicada, etc , se han observado casos de ceguera unilateral ó bilateral provocada por una oftalmía metastática, sin que hayan podido hallarse otros focos pihémicos. En los niños puede á veces la supuración del ombligo ocasionar la infección pihémica con oftalmía metastática. Además de la pihemia, otras enfermedades infecciosas agudas tales como el tifus, la viruela, la escarlatina, la pústula maligna, la influenza, la endocarditis ulcerosa, pueden en casos raros dar, sin género de duda, lugar á coroiditis supurativas que también reconocen por origen una metástasis.

La mayor parte de las *panoftalmitis* proceden de lesiones traumáticas. Cuando la lesión es tal que el ojo está abierto en una gran extensión, el exudado puede evacuarse por la herida, y no es necesario entonces que la esclerótica se perfore, lo cual exige siempre mucho tiempo. Sin embargo, no es raro encontrar casos en que el pus, saliendo á través de la herida, se fragüe, como de ordinario, una segunda vía á través de la esclerótica. Despues de graves traumatismos, la panoftalmitis debe considerarse, bajo ciertos aspectos, como una terminación más feliz que la iridociclitis plástica. La primera, es cierto, es más dolorosa y determina un grado de atrofia más acentuado; pero una vez terminada la afección, el enfermo goza un reposo permanente. Al contrario, la iridociclitis plástica puede presentar brotes inflamatorios durante años y dar lugar á la oftalmía simpática cuando el paciente no se decide á tiempo por la enucleación.

Para abreviar la duración de la panoftalmitis — aparte de la simple incisión de la esclerótica — se han ensayado diversos procedimientos, sobre todo la enucleación y la excisión del segmento anterior con raspado del contenido del ojo. La enucleación debe rechazarse, porque, poco peligrosa en ciertas ocasiones, es positivamente cierto que, en la panoftalmitis, esta operación acarrea como consecuencia una meningitis supurativa mortal. Es necesario admitir que, á consecuencia de la operación, las vías linfáticas y sanguíneas están ampliamente abiertas, lo cual facilita la infección. Empero hase preguntado si el raspado (exenteración ó evisceración) del ojo supurado es menos peligroso, puesto que también se han observado casos en que esta operación fué seguida de muerte (*Schulek*). Sin embargo, debemos hacer

observar que se conocen algunos casos en que la panoftalmitis ha ocasionado una meningitis mortal aparte de toda maniobra operatoria.

Diagnóstico diferencial de la coroiditis supurativa. — Hay algunos casos de coroiditis supurativa que pueden confundirse con neoplasias del globo del ojo. Esto es posible, sobre todo cuando la marcha de la inflamación es tan insidiosa que falta todo síntoma inflamatorio exterior. En este caso el ojo está pálido, el iris normal, el humor acuoso y el cristalino transparentes. Pero el exudado, derramado en el cuerpo vítreo, rechaza el cristalino y el iris, y la cámara anterior llega á ser menos profunda. La pupila está dilatada y deja ver el exudado situado en el fondo del cuerpo vítreo. Alguna vez se le ve también de lejos bajo la forma de un reflejo pupilar vivo y claro (blanco ó amarillo): *ojo de gato amaurótico (Bees)*. Fenómenos absolutamente idénticos pueden manifestarse en los neoplasmas del cuerpo vítreo, sobre todo en los gliomas que nacen sobre la retina (véase § 100). Por esto se han designado bajo el nombre de pseudo-gliomas los casos de la especie precedente. El signo diferencial más importante reside en el estado de tensión del ojo. En efecto; en el verdadero glioma incipiente la presión intraocular es normal, después aumenta; en el pseudo-glioma, por el contrario, sobreviene oportunamente la hipotonía, que precede á la atrofia del ojo. Á medida que la afección avanza, el diagnóstico se hace más positivo, puesto que el glioma acaba por perforar la esclerótica para hacerse salida al exterior, en tanto que, en el pseudo-glioma, la atrofia del globo ocular va siempre aumentando; ahora bien, en el glioma, la indicación imperativa es extirpar el ojo tan pronto como sea posible. Por consiguiente, en los casos dudosos, no es lícito retardar mucho tiempo la operación para llegar á establecer un diagnóstico cierto, porque sería poner en peligro la vida del paciente. En los casos dudosos, es necesario recurrir á la enucleación, porque entonces, aunque después se reconociese que se trataba de un pseudo-glioma, el paciente nada ha perdido, puesto que el ojo se hubiese atrofiado, hasta el punto de no ser más que un muñón arrugado. No puede, por otra parte, confundirse el glioma más que con una coroiditis supurativa insidiosa, que se encuentra en los niños, puesto que el verdadero glioma de la retina solo en ellos se observa. Las causas más frecuentes del pseudo-glioma son la meningitis, los exantemas agudos, los traumatismos, y sobre todo la presencia de un cuerpo extraño en el interior del ojo. En la autopsia, ha podido comprobarse que ciertos casos de pseudo-gliomas eran debidos á una tuberculosis de la coroides.

Atrofia y tisis del globo. — Estas dos expresiones se emplean para designar la disminución del volumen del ojo por retracción. Se

dice que hay atrofia cuando la disminución de volumen se opera de un modo gradual á consecuencia de la retracción de los exudados en el interior del ojo, como sucede en la iridociclitis plástica. Bajo el nombre de tisis del globo se designa la retracción brusca por degeneración purulenta del contenido del ojo y el derrame del pus por una abertura de la esclerótica: terminación de la panoftalmitis. En la atrofia, la disminución de volumen se contiene en límites muy moderados, mientras que en la tisis del ojo puede reducirse al grueso de una avellana y aún menos. En la atrofia del globo, las diversas membranas del ojo se conservan, aunque profundamente alteradas; son atraídas por el exudado que se retrae, lo cual da lugar á recidivas inflamatorias, así como á la oftalmía simpática del otro ojo. En la tisis, por el contrario, las membranas internas del ojo son, excepto algunos restos, destruídas por la supuración; el pequeño muñón no se inflama de ordinario, y no hay peligro de que estalle una oftalmía simpática. Un ojo atrofiado debe, pues, enuclearse, en tanto que el muñón tísico puede quedar en su lugar. Respecto al nervio óptico, en la atrofia lo mismo que en la tisis, se atrofia después completamente, de modo que, por último, es reemplazado por un delgado cordonete de tejido conjuntivo. Este hecho se produce en conformidad con la ley común á todos los nervios, que quiere que los troncos nerviosos se atrofien cuando se han destruído sus terminaciones (atrofia ascendente).

Desprendimiento de la coroides. — Se encuentra frecuentemente en la autopsia de un ojo enucleado, mientras que rara vez se presenta á la observación sobre el ojo vivo. En los atrofiados se halla muchas veces la coroides — y también el cuerpo ciliar — desprendidos por los exudados que se encuentran en el interior del ojo y que ejercen una tracción centrípeta en todos sentidos (*fig. 62, aa*). En estos casos, no falta jamás el desprendimiento total de la retina. Como se trata de ojos ya perdidos, el desprendimiento de la coroides no presenta interés práctico sino en tanto que ejerce tracción sobre los nervios ciliares. En efecto; esta tracción provoca la irritación en el ojo ciego, y de este modo puede ocasionar la explosión de una oftalmía simpática en el otro ojo.

Es muy raro ver al oftalmoscopio un desprendimiento de la coroides en un ojo, cuyos medios son transparentes y cuyas funciones todavía se conservan. Porque, puesto que la coroides desprendida está cubierta por la retina, resulta que el desprendimiento coroideo se presenta bajo la forma del de la retina, en el cual sin embargo pueden reconocerse á través de ésta las ramificaciones vasculares características de la coroides. Cuando falta este último síntoma, es imposible distinguir el desprendimiento coroideo del de la retina. Tales desprendi-

mientos pueden ser ocasionados por hemorragias subcoroideas ó por el desarrollo de un sarcoma en las capas externas de la coroides.

Rotura de la coroides. — Se produce por la acción de una fuerza contundente sobre el bulbo (contusión). De ordinario, inmediatamente después del accidente, la sangre derramada en el cuerpo vítreo impide la inspección minuciosa del interior del ojo Sólo después de la reabsorción de la sangre es cuando se descubre la rotura de la coroides, que se encuentra habitualmente en las inmediaciones de la papila. Ya se observa una sola rotura, ya se observan varias, que aparecen representadas por estrías blanco-amarillentas. Este aspecto es debido á la separación de los bordes de la rotura entre los cuales se ve el color blanco de la esclerótica. Estas estrías toman con frecuencia la forma de un arco cuya concavidad está dirigida hacia la papila; son más anchas en el centro y terminan en punta hacia sus extremidades. Los bordes de las estrías blancas están irregularmente coloreados en negro por la proliferación del pigmento. Respecto á los vasos retinianos, pasan sobre las estrías sin sufrir cambio alguno; signo de que la retina no ha tomado parte en la rotura.

II. — Tumores de la coroides

§ 80. Entre los tumores malignos de la coroides se encuentra el *sarcoma*, que es con frecuencia pigmentado (melanosarcoma). Los síntomas clínicos del sarcoma de la coroides cambian durante el desarrollo del tumor. Así que es preciso distinguir cuatro estadios en la marcha de esta afección.

En el *primer estadio*, cuando el tumor todavía es pequeño, no se traduce á la observación oftalmoscópica sino por el desprendimiento retiniano del punto donde reside. El paciente nota un entorpecimiento en la vista bajo la forma de un vacío en el campo visual, vacío que corresponde al sitio del tumor. Mas tarde llega á ser total el desprendimiento retiniano (*fig. 69, N*), y, por consiguiente, el ojo, que exteriormente parece normal, está atacado de ceguera completa. Desarrollándose el tumor, sobreviene un momento en que estalla repentinamente la hipertonía.

De esta manera entra el sarcoma en el *segundo estadio* de su desarrollo, el de la hipertonía. Exteriormente, el ojo presenta todos los síntomas del glaucoma inflamatorio (§ 83). Hay una fuerte inyección del globo, la córnea está mate y alterada, la cámara anterior poco profunda, el iris decolorado, la pupila dilatada é inmóvil, y la tensión del

ojo sensiblemente aumentada al tacto. Cuando los medios son bastante transparentes, es posible ver, en la profundidad, detrás de la pupila, el reflejo gris de la retina desprendida. Después se altera el cristalino y se observa la imagen del glaucoma absoluto con catarata glaucomatosa. Desde el instante en que estallan los síntomas del glaucoma inflamatorio la afección se hace dolorosa, y muchas veces sólo entonces es cuando el enfermo se apercibe de su mal. Como el cuadro de los síntomas del ojo invadido se parece absolutamente al del glaucoma inflamatorio, es difícil ó aun imposible establecer en este estadio un diagnóstico exacto.

El *tercer estadio* es el en que el tumor aparece al exterior. Los síntomas son diferentes según que perfora la esclerótica en su segmento

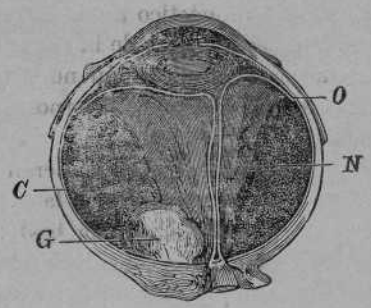

FIGURA 69. — *Sarcoma de la coroides*, según *Leber*. — El tumor *G* se eleva de la coroides *C*, que por todas partes es adherente á la esclerótica. Al contrario, la retina *N* está desprendida y ha tomado la forma de un infundíbulum plegado. Está únicamente reunida á la coroides, detrás de la papila, delante de la *ora serrata O*.

anterior ó posterior. En el primer caso se ven aparecer alrededor de la córnea abolladuras negras y duras cuyo diagnóstico es fácil. Pero cuando, por el contrario, el tumor perfora la esclerótica, primero en el segmento posterior, las nudosidades neoplásicas escapan á la observación directa, y no se traducen después sino por la protrusión gradual del globo ocular: exoftalmía. Desde que el tumor se ha fraguado una amplia vía á través de las envolturas del ojo, de ordinario cesan los dolores, puesto que ya no existe la excesiva tensión del globo ocular que los provocaba. Pero entonces las masas sarcomatosas, fuera del globo y libres de toda presión intraocular, se desarrollan con gran rapidez. Al principio, toda la órbita está ocupada por el tumor; después sale éste de su cavidad y adquiere el tamaño de un puño. De la órbita se propaga el tumor á las partes inmediatas, sobre todo al cerebro.

Respecto á los puntos del tumor que han quedado al descubierto, se ulceran y dan lugar á frecuentes hemorragias.

El *cuarto estadio* es el de la generalización de la neoplasia; en este estadio, los tumores metastáticos se desarrollan en los órganos internos, con frecuencia en el hígado.

Ordinariamente sólo después de cierto número de años es cuando el sarcoma recorre los cuatro estadios descritos. El primero y el segundo son los que más tiempo duran, mientras que, después, el crecimiento del tumor se hace siempre más rápido. El enfermo muere por extenuación á causa de la supuración y de las hemorragias de que el tumor es asiento, ó bien sucumbe á consecuencia de la extensión del mal al cerebro, ó á las metástasis en los órganos internos.

Cuando deja de extirparse el ojo con oportunidad, el *pronóstico* del sarcoma coroideo es malo en absoluto. Pero aun en los casos en que se practica la extirpación, el pronóstico no debe considerarse como absolutamente bueno, abstracción hecha de la circunstancia de que el ojo está perdido; en todo caso, la operación no pone aún á la órbita al abrigo de las recidivas, ni los órganos internos al abrigo de las metástasis.

En efecto; los gérmenes del mal pudieran haber penetrado ya en la economía, aunque en el momento de la extirpación del ojo fuese imposible observarlos, no estando todavía bastante desarrollados. El sarcoma de la coroides debe, pues, considerarse como una de las enfermedades más malignas; en muchos casos, en efecto, la terminación obligada es la muerte. Desde el punto de vista de su marcha y de su terminación, el sarcoma del iris y del cuerpo ciliar evoluciona absolutamente lo mismo que el de la coroides.

El sarcoma de la coroides es una afección rara. Se le encuentra de preferencia entre los cuarenta y los sesenta años. En la infancia no se le observa sino muy rara vez. Es un punto de partida propio para distinguirle de los gliomas que nacen, en los niños, sobre la retina, y cuyos síntomas parecen en parte los del sarcoma, pero que no se encuentran exclusivamente más que en la infancia. De donde resulta que, cuando se encuentra un neoplasma maligno en período evolutivo en el globo ocular, si se trata de un niño, se pensará en un glioma; por el contrario, convendrá tomarle por un sarcoma, si se trata de un adulto.

El tratamiento consiste, en tanto que el neoplasma se limita al bulbo ocular, á practicar la enucleación, que debe hacerse lo antes posible. Es necesario entonces cortar el nervio óptico por detrás tan lejos como pueda alcanzarse, para el caso en que le hubiese invadido ya la degeneración. Cuando el neoplasma ha atacado las partes inmediatas del globo ocular, todos los tejidos enfermos deben extirparse según las reglas de la cirugía. Lo más seguro en estos casos es practicar la

exenteración de la órbita, es decir, la extirpación de todo el contenido de ésta, comprendido el periostio.

Los sarcomas de la coroides son tumores constituídos, ya por células redondeadas, ya por células fusiformes, ya, en fin, de ambas clases de células reunidas. Casi siempre son pigmentadas (melanosarcomas); los sarcomas no pigmentados de la coroides (leucosarcomas) constituyen una rareza. Muy frecuentemente contienen vasos sanguíneos extensos y numerosos.

Los sarcomas nacen en las capas externas de la coroides (en las capas de los vasos gruesos y medianos) y se desarrollan al lado del cuerpo vítreo, empujando delante de sí á la retina. Al principio se aplica ésta por toda la superficie del tumor, de tal modo que al oftalmoscopio se observa un desprendimiento retiniano, de forma abollonada y claramente circunscrito, sobre el cual pueden con frecuencia reconocerse los vasos de la coroides ó del tumor. En este caso, no es difícil establecer el diagnóstico del sarcoma. Sin embargo, después se acumula el líquido entre la retina y la coroides, lo cual es sin duda debido al trastorno circulatorio coroideo producido por el tumor. Á consecuencia de esta circunstancia, la retina se desprende en una extensión mayor que la comprendida por el tumor, lo cual hace que éste se sustraiga á la observación. En fin, el desprendimiento de la retina llega á ser total. En este estadio, como el desprendimiento retiniano ha perdido su aspecto característico, el diagnóstico es incierto. Un signo cierto suministra el estado de tensión del ojo: en el desprendimiento retiniano seroso simple, la presión intraocular está oportunamente disminuída, mientras que en el desprendimiento ocasionado por un tumor es normal al principio, y aumentada después (*v. Graefe*). El sarcoma es todavía probable cuando en uno ó en otro lado las venas ciliares anteriores están sensiblemente distendidas. Esta circunstancia indica el sitio del sarcoma en la coroides. En efecto; el tumor en la región antedicha impide á la sangre del segmento anterior de la úvea pasar á las venas vorticelas, y la obliga á tomar otra vía, cual es la de las venas ciliares anteriores. Finalmente, la hipertonía adquiere un grado tal, que determina el cuadro sintomático del glaucoma inflamatorio. Si entonces no era todavía completo el desprendimiento de la retina, llega á serlo, y el ojo queda ciego. El momento en que sobrevienen los ataques glaucomatosos no depende inmediatamente del volumen intraocular. En efecto; la hipertonía no procede de que el tumor ocupe cierto espacio del contenido del ojo, porque el espacio ocupado de este modo está compensado por una disminución correspondiente del cuerpo vítreo. La hipertonía resulta más bien del éxtasis sanguíneo que el tumor provoca y sostiene en las venas de la coroides, y que produce como resultado aumentar la trasudación de líquido en el in-

terior del globo ocular. Por esto se ve frecuentemente á la hipertonía complicar la presencia de los pequeños tumores, en tanto que otras veces los que ocupan una gran parte del interior del ojo no provocan ningún síntoma glaucomatoso.

Una vez que ha tenido lugar el ataque glaucomatoso, el ojo toma el mismo aspecto que el que está afectado de ceguera por un glaucoma primitivo, y el diagnóstico no podría establecerse con seguridad. Puede sospecharse un sarcoma cuando el enfermo declara que el ojo estaba ya completamente ciego antes de manifestarse la inflamación, porque en el glaucoma primitivo, de ordinario, la ceguera no precede al ataque, al contrario, le sigue. No conviene olvidarse de examinar el otro ojo, porque cuando uno de ellos ha quedado completamente ciego por un glaucoma primitivo, rara vez se encuentra el otro completamente sano.

En algunos casos raros, durante el segundo estadio, el estadio inflamatorio del desarrollo del tumor, no son los síntomas del glaucoma los que se observan, sino más bien los de una violenta iridociclitis plástica. Á consecuencia de esta inflamación, el ojo se reblandece y se arruga en cuanto lo permite el tumor que encierra. El desarrollo del tumor está, pues, comprendido en el interior del ojo, lo cual no impide, sin embargo, crearse después una vía al exterior, y provocar metástasis.

El tumor se presenta al exterior antes de que haya llenado enteramente el interior del bulbo. Esto procede de que las células del tumor se infiltran en la esclerótica, siguiendo habitualmente las vías preformadas. Así es como se ve desarrollarse el tumor á lo largo del nervio óptico y de sus túnicas, ó bien sigue el trayecto de los vasos ciliares anteriores y posteriores ó de las venas vorticelas. Las metástasis en los órganos alejados nacen por embolia. El torrente circulatorio parte de las células al tumor y las lleva á otras partes del cuerpo, donde se desarrollan en tumores idénticos.

En la coroides también, aunque muy rara vez, se han observado carcinomas, así como adenomas, pero solamente como tumores secundarios, de origen metastático, procedentes de carcinomas que existen en otros órganos.

Tuberculosis de la coroides. — Como en el iris, la tuberculosis se encuentra en la coroides bajo las dos formas de tubérculos diseminados y solitarios. El diagnóstico se hace por medio del oftalmoscopio.

a) La tuberculosis *diseminada* ó miliar de la coroides fué descrita primero por *Jäger*. En el fondo del ojo se observan pequeñas manchas

de color blanco rojizo, que se ve aumentar al cabo de poco tiempo — en algunos días — y cuyo número crece constantemente. En esto se distinguen estas manchas de los focos inflamatorios de la coroides, que no cambian sino muy lentamente. Por lo demás, las alteraciones pigmentarias, tan frecuentes en la coroides, faltan en este caso. De ordinario, las manchas no son muy numerosas; á veces, sin embargo, se cuentan de veinte á treinta en un solo ojo. El examen anatómico ha hecho conocer que las manchas pequeñas que al oftalmoscopio se observan corresponden á los tubérculos de un diámetro medio de un milímetro que poseen la estructura típica de las nudosidades tuberculosas (*Manz*).

La tuberculosis miliar de la coroides constituye un fenómeno parcial de la tuberculosis miliar general (*Cohnheim*). Presenta un interés real, puesto que concurre, en los casos dudosos de tuberculosis miliar aguda, á facilitar el diagnóstico. De ordinario no se la observa en la tuberculosis crónica de los pulmones, de los intestinos, etc., etc.

b) El tubérculo *solitario* ó conglobado de la coroides se presenta bajo la forma de una neoplasia. Al oftalmoscopio se observa en la coroides un grueso tumor de un color claro. Convendrá sospechar que es de naturaleza tuberculosa cuando esté rodeado en la coroides de manchas claras más pequeñas (tubérculos). El tumor puede perforar después la esclerótica y aparecer al exterior en el punto donde ésta se destruye. El examen anatómico demuestra que está compuesto de un gran número de pequeños tumores miliares que, reuniéndose, han acabado por formar uno mucho mayor. El centro del tubérculo solitario ha sufrido la degeneración caseosa. La forma conglobada de la tuberculosis de la coroides constituye una enfermedad rara que ataca de preferencia á los individuos jóvenes. Presenta una mancha crónica y acompaña á la tuberculosis de igual naturaleza de los órganos internos, sobre todo del cerebro. Sin embargo, se encuentran casos en que los tubérculos del ojo constituyen las únicas manifestaciones tuberculosas aparentes del organismo. El pronóstico del tubérculo coroideo solitario es malo, puesto que, además de estar siempre perdido el ojo, la vida está con frecuencia amenazada por la presencia de una ú otra afección tuberculosa concomitante. El tratamiento consiste en enuclear el ojo. Esta operación está sobre todo indicada allí donde aparece el tubérculo coroideo como único foco de tuberculosis. El objeto principal de la enucleación, en este caso, es impedir la extensión del virus tuberculoso.

III. — Anomalías congénitas de la coroides

§ 81. Coloboma de la coroides. — Al examen oftalmoscópico, se ve sobre el fondo rojo del ojo una gruesa mancha blanca situada debajo de la papila. La forma es oval ó triangular, de ángulos redondeados, de bordes coloreados en negro por el pigmento. La superficie del coloboma, más profunda que el resto del fondo del ojo, contiene pigmento y algunos vasos (*fig. 70*).

El coloboma de la coroides es un vacío circunscrito de la coroides y de la retina, en cuya extensión la esclerótica está al descubierto y se presenta al oftalmoscopio como una superficie blanca. Frecuentemente al lado del coloboma de la coroides se encuentra uno en el iris, así como otras anomalías congénitas del ojo. Semejantes ojos están con frecuencia menos desarrollados (microftalmos). También se encuentran globos oculares que no tienen sino el volumen de un guisante pequeño ó de un grano de mijo, situados en el fondo de la órbita, y de los cuales no se encuentran señales al examen sobre el individuo vivo. Entonces se toma este estado por el de absoluta ausencia del ojo: anoftalmos. Todavía no se ha resuelto la cuestión de saber si existe en realidad un verdadero anoftalmos, es decir, si hay casos en que, con una órbita completamente desarrollada, falta todo rudimento de globo ocular.

En el coloboma de la coroides la agudeza visual sufre, ante todo, porque al coloboma corresponde un vacío en el campo visual. Además, la agudeza visual propiamente dicha es habitualmente defectuosa, porque el ojo, en su conjunto, ha sufrido alteraciones en su desarrollo. En los grados elevados de microftalmos, la agudeza visual está reducida á la facultad de distinguir el día de la noche.

El coloboma de la coroides es hereditario en alto grado; es una anomalía que frecuentemente está asociada á otras deformidades congénitas del organismo.

Aun los más pequeños colobomas son mucho más extensos que la papila. Respecto á los grandes, son de tal modo extensos, que su borde anterior, situado muy adelante, no es visible al oftalmoscopio. Por otra parte, pueden extenderse tan lejos por detrás que abracen toda la papila. Comúnmente entonces aparece ésta de tal modo cambiada de forma y de aspecto, que no se reconoce su sitio sino por el origen de los vasos retinianos. El fondo del coloboma está más profundamente situado que el resto del fondo del ojo, y con frecuencia se observan también surcos más ó menos pronunciados ó repliegues prominentes. Respecto á los vasos que se extienden sobre el fondo del coloboma, pertenecen en parte á la retina, y con esta membrana pasan sobre el colo-

boma; otros nacen del coloboma mismo. Deben considerarse como vasos ciliares posteriores.

En algunos casos raros se han encontrado grandes manchas blancas y excavadas, no en el borde inferior, sino al lado externo del nervio óptico, en la región de la mácula lútea. Igualmente se han visto deformidades congénitas: colobomas de la mácula.

También se desarrollan colobomas en el nervio óptico. Así que, ó bien se encuentra en su parte inferior una depresión en forma de surco, ó bien la papila está ensanchada en su totalidad, hasta el punto de medir muchas veces su diámetro normal, y los vasos que de ella emergen están como dispersados. Los colobomas del nervio óptico se observan, ó solos, ó acompañados de otros en la coroides.



FIGURA 70. — *Mitad inferior de un ojo afectado de un coloboma congénito del iris, del cuerpo ciliar y de la coroides.* — Sobre el iris, de quien presenta el dibujo la cara posterior, se reconoce la prolongación de la pupila, que se termina en punta muy cerca del borde ciliar inferior. En el sitio correspondiente faltan los procesos ciliares. Los procesos, limitando esta laguna, son más elevados y más largos que los otros, y comprenden una superficie muy pigmentada triangular, divergiendo hacia atrás. Más lejos todavía, hacia atrás, existe en la pared del ojo una excavación profunda de forma oval, cuyos bordes son claros y salientes. En el fondo de la excavación se ve la esclerótica cubierta de una delgada película transparente, en la cual corren algunos vasos. El polo posterior del óvalo, formado por el coloboma de la coroides, se dirige hacia la foseta central *f*.

Respecto á los espacios semilunares congénitos del lado inferior de la papila, que habitualmente coexisten con la ambliopia congénita (véase página 380), debe considerárselos también como colobomas rudimentarios de la papila.

El *examen anatómico* de un ojo atacado de coloboma coroideo presenta ya exteriormente una abolladura escleral situada sobre el lado inferior del nervio óptico. Esta abolladura es la que *Ammon* describió, antes que ningún otro, con el nombre de protuberancia escleral (véase pág. 382). Corresponde al coloboma de las membranas internas

del ojo observado al oftalmoscopio (*fig. 70*). Al nivel del coloboma, al examen microscópico, no se reconoce con frecuencia más que una delgada membrana, restos de la coroides y de la retina confundidas entre sí. La existencia del coloboma debe atribuirse á la lente ocular fetal, que se encuentra en la parte inferior de la vesícula ocular secundaria, y debe servir para la introducción del mesodermo en el interior del ojo (*fig. 57*, véase pág. 326). Después, esta lente se cierra sin dejar señales. Pero si la oclusión ulterior no es sino incompleta, existe un coloboma sólo por este hecho. Entonces los bordes de la lente retiniana no contraen adherencias inmediatas entre sí, y se reúnen por un delgado tejido conjuntivo intermedio. Puesto que la lente retiniana permanece abierta, el desarrollo de la coroides, al nivel de la cara externa de la retina, está también alterado, de modo que en el sitio de la lente faltan la retina y la coroides, y ambas están reemplazadas por tejido conjuntivo. En fin, el desarrollo de la esclerótica, al nivel del coloboma, no sigue de ningún modo la vía normal. En efecto; en este punto es delgada, extensible, y se abomba bajo la influencia de la presión intraocular, y de esta manera se encuentra formada la protuberancia escleral posterior. El coloboma nace, pues, primitivamente en la retina, y se deriva, por consiguiente, de un trastorno en el desarrollo consecutivo de la coroides y de la esclerótica inmediata. La lente ocular fetal se continúa también bajo la forma de surco sobre el pedículo de la vesícula ocular, que más tarde debe llegar á ser el nervio óptico. Á consecuencia de la oclusión imperfecta de este surco se produce el coloboma del nervio óptico.

Puede explicarse el coloboma del iris, por el de la coroides. El iris nace del borde anterior de la coroides, en una época en que la lente ocular fetal está ya cerrada. De donde resulta que el iris no presenta lente en ningún estado de su desarrollo. Pero cuando la coroides sufre una suspensión en el suyo al nivel de la lente retiniana, puede suceder que aun para el iris, en este sitio, no se desarrolle á expensas de la coroides de una manera regular. El iris falta, pues, en este punto: coloboma del iris. Puede persistir aun cuando, después, la lente de la retina y de la coroides se cierre completamente. Existe entonces un coloboma del iris, sin que haya al mismo tiempo uno de la coroides.

En un gran número de casos, la oclusión imperfecta de la lente ocular acarrea consecuencias muy importantes. Así que el tejido intermedio que cierra la lente se abomba bajo la forma de un gran saco adherido al globo ocular, mientras éste se detiene en su desarrollo y queda mucho más pequeño (microftalmos). El tejido de unión entre el globo ocular y el saco puede estirarse, y, por consiguiente, transformarse en un delgado cordón, de modo que se encuentra por último una gran vejiga, en la cual está suspendido, por un largo pedículo, el

globo ocular, reducido al volumen de un pequeño guisante, y aun menos. Así es como se producen los casos de anoftalmos aparente, con formación de un quiste oscuro, translúcido, en el párpado inferior (*Arlt*).

En la explicación del desarrollo del coloboma hay todavía mucho de hipotético y oscuro. Así que aún no se está de acuerdo sobre el motivo por qué no se cierra de un modo regular la lente ocular. ¿Se trata de una simple suspensión de desarrollo, ó de una inflamación en la lente? Tampoco sabemos nada acerca del desarrollo del coloboma en la mácula lútea.

El *albinismo* depende de la falta de pigmento fisiológico. Los albinos tienen los cabellos de un blanco amarillento como de lino, así como las cejas y las pestañas. Su iris es gris claro y aparece rojo, mientras que la pupila da una luz roja viva. Al oftalmoscopio se ven muy bien los vasos sanguíneos de la retina y de la coroides pasar sobre el fondo del ojo casi blanco, sobre el cual la papila contrasta por su color gris-rojizo oscuro. Los ojos albinóticos son fotofóbicos, y ven, por consiguiente, mucho mejor en el crepúsculo. La agudeza visual se encuentra disminuída y están siempre atacados de nistagmus y con frecuencia de miopia ó de estrabismo muy pronunciados. El albinismo es congénito y muchas veces hereditario. En los albinóticos, las células de pigmento de la úvea y de la retina existen como en los ojos normales, pero no contienen pigmento. Entre el albinismo completo y la pigmentación normal existen todos los grados intermedios.

CAPITULO VII

GLAUCOMA

Generalidades.

§ 82. La esencia del glaucoma consiste en el *aumento de la presión intraocular,* á la cual pueden referirse todos los demás síntomas propios de esta afección *(v. Graefe).* Ya se manifiesta la hipertonía sin que pueda encontrarse, para explicarla, ninguna enfermedad ocular anterior : *glaucoma primitivo;* ya la hipertonía es resultado de otra afección del ojo : *glaucoma secundario.*

El primero y más importante síntoma del glaucoma primitivo es, pues, la hipertonía, de donde se derivan todos los demás. Éste es el glaucoma propiamente dicho, el glaucoma sencillamente. En el glaucoma secundario, por el contrario, la hipertonía no es más que una consecuencia de otro estado patológico, es decir, algo accesorio. El cuadro del glaucoma secundario presenta, pues, múltiples variaciones, según las diversas enfermedades que las provocan. En tanto que el glaucoma primitivo ó verdadero ataca, sin excepción, ambos ojos, aunque no siempre simultáneamente, el glaucoma secundario se limita á uno solo que, por su estado patológico, ha dado lugar á la hipertonía.

Cuando la hipertonía dura mucho tiempo, las *consecuencias* constantes son la excavación del nervio óptico, después la disminución y, por último, el agotamiento de la agudeza visual.

La *excavación* del nervio óptico resulta de que la lámina cribosa ha cedido á la presión intraocular. Entendemos por lámina cribosa la parte de la esclerótica que se encuentra en el ojo al nivel de la papila

del nervio óptico, y que, taladrada por numerosas aberturas, da paso á los manojos de fibras del nervio óptico (*fig. 9*). La lámina cribosa es la parte de la envoltura fibrosa del ojo (córneo-esclerótica) menos sólida, que cede, por consiguiente, la primera á la hipertonía, ectasiándose. Pero con la lámina cribosa retroceden, al mismo tiempo, las fibras del nervio óptico que la atraviesan, de modo que la superficie de la papila misma se excava (*fig. 71, B, e*). Al examen oftalmoscópico, la papila, comparada con las partes inmediatas del fondo del ojo, parece vaciada desde luego ligeramente, después de una manera más sensible, hasta el punto de que los bordes están inclinados ó aun algo hundidos en la excavación. Se reconoce principalmente esta disposición en la curvadura ó en el ángulo formado por los vasos sanguíneos en el momento en que salen de la retina, para encorvarse sobre los bordes de la papila é introducirse en la excavación (*fig. 71, A*).

Como los vasos sanguíneos, los manojos nerviosos sufren, en el borde de la papila, un abultamiento redondeado ó anguloso. Esta disposición, lo mismo que la presión elevada que pesa sobre las fibras nerviosas del interior del ojo, determinan la atrofia. De lo cual resulta que, en los estadios ulteriores, vemos la papila, no sólo excavada, sino también más pálida, de un color blanco-azulado, lo cual procede de que las fibras nerviosas han desaparecido y ha quedado al descubierto la lámina cribosa absolutamente blanca. Así que la atrofia de las fibras del nervio óptico es la causa principal de la disminución de la agudeza visual que acompaña á la hipertonía.

La visión directa, lo mismo que la indirecta, están afectadas. La disminución gradual de la agudeza visual central es la que indica que la visión directa sufre; la afección indirecta se manifiesta por la retracción del campo visual. La retracción empieza con frecuencia en el lado nasal, porque el lado temporal de la retina es el primero que se insensibiliza. Finalmente sobreviene una ceguera completa.

El glaucoma primitivo es una enfermedad frecuente, da muy cerca del 1 por 100 del total de afecciones oculares. El conocimiento perfecto del glaucoma es de la mayor importancia práctica para todo médico, puesto que un tratamiento rápido y apropiado puede salvarlo todo, en tanto que un diagnóstico erróneo y una terapéutica inoportuna pueden perderlo todo. Desgraciadamente, vemos todavía muchos casos de glaucoma que fueron desconocidos por el médico y que vinieron á casa del oculista cuando era inútil toda intervención. Algunos casos de glaucoma inflamatorio se confunden con frecuencia con la iritis y la iridociclitis, y se les trata con la atropina, sustancia cuya acción es singularmente perniciosa en este caso.

Los casos de glaucoma simple que no presentan ningún síntoma

inflamatorio se confunden frecuentemente con una catarata incipiente. Se consuela entonces el paciente prediciéndole una madurez próxima.

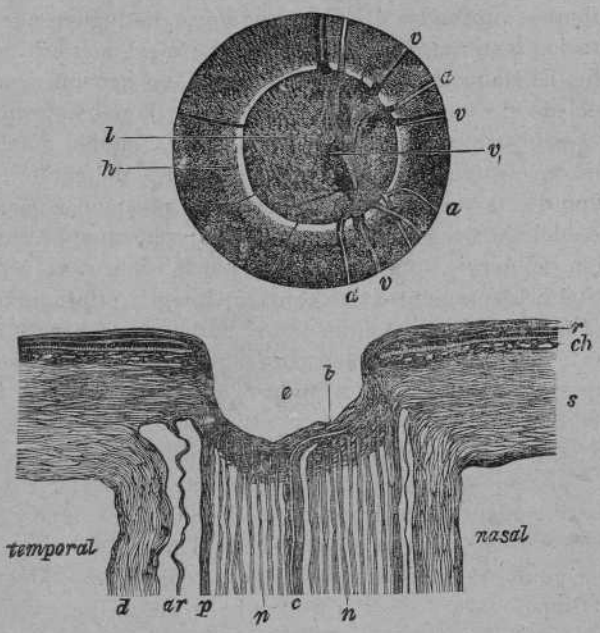

FIGURA 71. — *Excavación glaucomatosa del nervio óptico.* — Aumento 14/1. — Compárese con el nervio óptico normal (fig. 9, pág. 19).

A. *Imagen oftalmoscópica de la papila.* — La papila está limitada por un borde claro, saliente, sobre el cual las arterias *a* y las venas *v* de la retina parecen detenerse por su extremidad encorvada. Su prolongación sobre el fondo de la excavación está algo cambiada lateralmente con relación á la parte que reside en la retina; además, los vasos, al nivel de la excavación, han perdido sus contornos. En la mitad externa de la excavación se nota el punteado gris *l* de la lámina cribosa. La zona *h* del fondo del ojo, rodeando la papila, está decolorada (círculo glaucomatoso).

B. *Corte longitudinal á través de la papila.* — Ésta presenta una excavación profunda *e* en el fondo, de la cual se ven solamente algunos restos de fibras nerviosas *b*. Los vasos centrales *c* suben á lo largo del borde nasal de la excavación hacia la retina *r*, cuya capa más interna (la de las fibras) está considerablemente adelgazada por la atrofia. *Ch*, coroides; *s*, escleró-tica. El volumen del tronco del nervio ha disminuído excesivamente á consecuencia de la atrofia de los manojos nerviosos *u*. Por consiguiente, el intervalo comprendido entre las vainas del nervio óptico, la vaina pial *p*, la aracnoidea *ar* y la dural *d*, se ha ensanchado, sobre todo en el lado temporal.

Este enfermo espera, y llega demasiado tarde para practicar una iridectomía.

El glaucoma es conocido desde hace mucho tiempo. Se trata natu-

ralmente del glaucoma inflamatorio, porque el no inflamatorio sólo puede reconocerse al oftalmoscopio. Esta última afección, lo mismo que todos los demás casos de ceguera debidos á las enfermedades de las membranas profundas del ojo y que no se distinguen por ninguna manifestación externa, se han designado con el nombre común de amaurosis. El glaucoma inflamatorio estaba, en general, considerado como asociado al reumatismo, y por esto se le llamaba oftalmía artrítica. *Mackensie* primero, y, sobre todo, *v. Graefe,* habían notado que la hipertonía constituye el síntoma más importante del glaucoma. *Henri Müller,* uno de los que mayores servicios han prestado á la anatomía patológica del ojo, fué el primero que comprobó anatómicamente la excavación del nervio óptico provocada por la hipertonía (1856). Poco después fué evidentemente reconocida la imagen oftalmoscópica por *Weber* y *Förster.* Dejándose guiar por el hecho de la hipertonía, *Mackensie* trató de curar el glaucoma por las punciones repetidas de la córnea, pero esta práctica no fué seguida de éxito duradero. Á *v. Graefe* debemos el poseer un tratamiento curativo del glaucoma. En 1856 fué el primero que practicó con este objeto la iridectomía, cuya eficacia había comprobado en muy diversas afecciones oculares. Este es uno de los descubrimientos más importantes de la Oftalmología, y que constituirá para *v. Graefe* eterna gloria, si se piensa que en otro tiempo todo glaucomatoso estaba irremisiblemente condenado á la ceguera, y que actualmente, gracias á la iridectomía, se curan la mayor parte de los enfermos. ¡Qué millares de desgraciados, que en otro tiempo estaban condenados á la ceguera, y que por el descubrimiento de *v. Graefe* han podido continuar gozando de la luz!

Por lo que se refiere á la *excavación* del nervio óptico, se observan tres especies: la excavación fisiológica, la excavación atrófica, y la excavación glaucomatosa.

La *excavación fisiológica* (*fig 72, A*) procede de que los manojos de las fibras del nervio óptico comienzan ya á doblarse para penetrar en la retina antes de llegar al nivel del plano de esta membrana. En este caso, la lámina cribosa continúa ocupando su posición normal. La excavación fisiológica es siempre parcial, es decir, que aun cuando es muy grande, jamás ocupa toda la papila; siempre, cerca del borde papilar, debe quedar un filete más ó menos ancho de fibras nerviosas, que pasan á la retina (pág. 16, y *figs. 5* y *9*).

La *excavación atrófica* (*fig. 72, B*) resulta de la desaparición de las fibras nerviosas, que, situadas delante de la lámina cribosa, constituyen la papila; la lámina cribosa queda en su lugar. La excavación atrófica es total, es decir, que ocupa toda la papila, pero queda siempre poco profunda; la mayor profundidad no puede traspasar la diferencia de nivel entre el plano de la lámina cribosa y el de la capa más interna

de la retina. En la excavación atrófica, la papila está al mismo tiempo pálida y decolorada, por la desaparición de las fibras nerviosas. El carácter común de las excavaciones fisiológica y atrófica consiste en que la lámina cribosa no está hundida, y como en ambos casos constituye el fondo, resulta que la excavación nunca es muy notable.

La *excavación glaucomatosa* (*fig. 72, C*) se distingue de las dos precedentes en que está constituída por la depresión de la lámina cribosa, de lo cual resulta que puede adquirir una profundidad mucho más considerable. Esta excavación ocupa toda la papila, que, al principio, todavía conserva el color rojizo de la papila sana. Después, los manojos nerviosos sufren la degeneración atrófica, de modo que la papila se pone blanca, y deja aparecer, en el fondo, la lámina cribosa; de donde resulta que la excavación se ahonda además en todo el espesor de la papila atrofiada.



FIGURA 72. — *Las tres clases de excavación del nervio óptico.* — Figura esquemática.
A. Excavación *fisiológica,* en forma infundibuliforme, parcial; lámina cribosa normal.
B. Excavación *atrófica,* en forma de corte, total; lámina cribosa normal.
C. Excavación *glaucomatosa,* en forma de ampolla, total; lámina cribosa convexa hacia atrás.

Los signos oftalmoscópicos distintivos de las tres especies de excavaciones son, pues, los siguientes: una excavación parcial es de naturaleza fisiológica, en tanto que una excavación total es de naturaleza patológica, ya atrófica, ya glaucomatosa. Es atrófica cuando es poco profunda y la papila está muy blanca. Respecto á la excavación glaucomatosa, puede ser más ó menos profunda, según que exista desde hace más ó menos tiempo. Cuando la excavación glaucomatosa es poco profunda, se encuentra la papila todavía coloreada, lo cual la distingue de la excavación atrófica. Pero cuando es profunda y total no puede corresponder

más que al glaucoma, cualquiera que sea el color de la papila. En la práctica, la distinción entre las diferentes formas de la excavación es á veces excesivamente difícil.

La imagen oftalmoscópica de la excavación glaucomatosa del nervio óptico presenta la papila más pálida, y en los casos avanzados azulada ó verdosa; á lo largo del borde se nota un filete oscuro, en tanto que en el centro de la excavación es mucho más claro. En el fondo de la excavación se ven los puntos grises de la lámina cribosa (*fig. 71, l*). Los vasos penetran en la papila, no por su centro, sino más frecuentemente al nivel de su borde interno. En el punto por donde pasan sobre el borde de la papila forman una acodadura ó, si la excavación es muy profunda, un ángulo. Si el borde de la excavación se hunde en el fondo, la parte de los vasos que se extiende entre el borde y el fondo puede estar enteramente oculta, de tal suerte que los vasos que emergen del centro de la papila parecen detenerse en el borde del disco, para reaparecer en otro sitio en la retina. Sólo por la imagen invertida es posible ver una vez en toda su extensión el trayecto completo de los vasos. Por la imagen directa, los vasos de la papila y los de la retina no se ven jamás al mismo tiempo con claridad porque están situados sobre planos de diferente profundidad, y que, por consiguiente, no poseen la misma refracción. El ojo está acomodado para los vasos de la retina (*fig. 71, a* y *v*); los vasos de la excavación (*fig. 71, v^1*) parecen pálidos, violáceos; é inversamente, los vasos de la excavación poseen, respecto á los de la retina, una refracción miópica y reclaman por este motivo un vidrio cóncavo de una fuerza correspondiente para percibirlos con claridad. Por la diferencia de refracción entre el fondo y el borde de la excavación, puede calcularse el grado de profundidad de esta última (véase pág. 24). Además, si se repite esta experiencia de vez en cuando, puede comprobarse si la excavación es más ó menos profunda. Por la imagen invertida, la diferencia de nivel no se traduce sino por el desplazamiento paraláctico (pág. 24). El calibre de las arterias ha disminuído, mientras que el de las venas que se han hecho tortuosas ha aumentado. En el fondo de la excavación se nota sobre todo á veces un retorcido paquete de vasos sanguíneos. Los cambios del calibre de los vasos se explican fácilmente por la presión que la hipertonía ejerce sobre ellos hasta el punto donde emergen de la papila. Resulta que, por una parte, la entrada de la sangre en las arterias retinianas está entorpecida, y por otra que la sangre sale más difícilmente de las venas. Por consiguiente, las primeras no están bastante llenas, mientras que las segundas están demasiado. Muy frecuentemente puede observarse el pulso venoso, y no es raro ver el pulso arterial (por lo que concierne á la explicación, véase pág. 19). Cuando la excavación glaucomatosa existe desde hace mucho tiempo, se en-

cuentra la papila habitualmente rodeada de un círculo blanco ó amarillo, que constituye la expresión de la atrofia de la coroides alrededor de la papila: círculo glaucomatoso (*fig. 71, h*). En los estadios ulteriores, el resto del fondo del ojo toma con frecuencia un aspecto atigrado (*fig. 68*).

El estado de la agudeza visual no siempre está en razón directa de la profundidad de la excavación. En efecto; no es la depresión de la lámina cribosa quien produce la dificultad en la vista, sino más bien la atrofia de las fibras nerviosas, que es el resultado. Pero esta atrofia está lejos de seguir siempre exactamente los progresos de la excavación. Así es que se observan á veces casos donde existe una excavación profunda, pero, sin embargo, donde la agudeza visual permanece normal y bastante extenso el campo visual. Por otra parte, cuando la hipertonía es muy fuerte — en el glaucoma fulminante — puede suceder que la agudeza visual se agote al cabo de algunas horas á consecuencia de la parálisis de las fibras del nervio óptico, en tanto que falta toda excavación, puesto que el tiempo fué demasiado corto para que hubiese podido formarse. Para juzgar, pues, del estado de la visión es necesario más bien dejarse guiar por el color de la papila y el calibre de las arterias retinianas que por la profundidad de la excavación, porque la atrofia de las fibras nerviosas se reconoce principalmente en la palidez de la papila.

I. — Glaucoma primitivo

§ 83. El glaucoma primitivo, llamado también sencillamente glaucoma, se presenta bajo diversos aspectos. Cuando la presión adquiere repentinamente una altura considerable, provoca síntomas inflamatorios. Por el contrario, estos síntomas faltan en los casos en que la hipertonía se desarrolla gradualmente, así como en los casos en que no adquiere sino un grado muy moderado. Por esto se distingue una forma inflamatoria y otra no inflamatoria del glaucoma: glaucoma inflamatorio y glaucoma simple.

a) Glaucoma inflamatorio.

El glaucoma inflamatorio sigue una marcha típica, principalmente en los casos agudos (glaucoma inflamatorio agudo); por esto damos en primer lugar su descripción. En el curso del glaucoma inflamatorio distinguimos los estadios siguientes:

1.º *Estadio prodrómico.* — El estadio prodrómico que frecuentemente precede al ataque inflamatorio está, ante todo, caracterizado por accesos de alteración visual: *obnubilación.* El paciente dice que ve mucho menos durante estos ataques, que le parece que tiene delante de los ojos una neblina ó una columna de humo que envuelve los objetos. Cuando en la habitación hay una luz, ve alrededor de ella un círculo irisado. Durante el ataque, el enfermo tiene muchas veces la sensación de tensión en el ojo, ó bien sufre una pesada cefalalgia frontal. Si se examina el ojo durante el ataque, el médico encuentra que la córnea está ligeramente mate, difusamente alterada y parecida al vidrio desprovisto de pulimento. La alteración es más notable en el centro, menos sensible hacia la periferia, y en razón de su misma uniformidad, entorpece la vista en alto grado. El mismo trastorno de la córnea es la causa de la aparición de los círculos coloreados alrededor de las llamas. Este fenómeno es el mismo que puede observarse, por ejemplo, durante una noche brumosa de invierno, cuando se miran, á través de los cristales empañados, los focos de gas de la calle. En virtud de la proyección del iris hacia delante, la cámara anterior es algo menos profunda, la pupila es más amplia y perezosa, y está notablemente aumentada la tensión del ojo. Con frecuencia se observa un ligero grado de inyección ciliar.

Semejante ataque dura habitualmente muchas horas, después del cual el ojo vuelve á su estado normal, tanto desde el punto de vista de su aspecto, como de sus funciones. Al principio, los ataques son muy distanciados (desde semanas á meses); después se hacen más frecuentes. Muchas veces es posible indicar la causa: tales son las comidas abundantes, las vigilias, las excitaciones intelectuales (entre otras, el juego de los naipes), etc. En muchos casos los ataques reaparecen periódicamente sin motivo, y esto cada día, hasta el punto de que el paciente dice que todas las mañanas hasta el medio día ve neblinas, y que sólo á partir de este momento es cuando la vista se aclara, ó recíprocamente. Cuando los ataques se manifiestan de noche, cesan en el momento en que se duerme. Aun durante el día el sueño puede cortar un ataque.

Durante los intervalos entre los accesos prodrómicos, la agudeza visual es normal; sin embargo, el paciente se queja de que, para ver de cerca, necesita servirse de vidrios cada vez más fuertes: aumento rápido de la presbiopia por disminución del poder acomodador (véase § 142).

El estadio prodrómico no dura sino algunas semanas, ó meses y aun años en algunas ocasiones. En el último caso, el ojo sufre insensiblemente alteraciones definitivas que hacen que, aun en los intervalos que separan los ataques, no esté ya normal. El ojo toma entonces exteriormente el hábito glaucomatoso, y además, á consecuencia de las fre-

cuentes reapariciones de la hipertonía, se forma una excavación. De donde resulta que, aun durante el tiempo en que el ojo está libre de todo ataque, la agudeza visual no está íntegra (paso al glaucoma inflamatorio crónico).

2.º El segundo estadio es el del *glaucoma desarrollado* que comienza por un ataque *agudo de glaucoma*. Éste estalla bruscamente después de una duración más ó menos larga del estadio prodrómico. La causa del ataque agudo — cuando puede encontrarse alguna — es la misma que explica el ataque prodrómico. Es necesario mencionar sobre todo los éxtasis en el sistema venoso, singularmente á consecuencia de la debilidad de la actividad cardiaca; en seguida las fuertes sacudidas morales, principalmente de naturaleza deprimente; en fin, la dilatación de la pupila. Por este último motivo es por lo que una sola gota de atropina instilada en un ojo predispuesto puede hacer estallar un ataque de glaucoma.

El ataque agudo se anuncia por violentos dolores que del ojo se irradian á lo largo de la primera y segunda rama del trigémino. El paciente se queja de cefalalgia, de otalgia y de odontalgia, que pueden alcanzar un grado de intensidad insoportable. Los dolores le roban el apetito y el sueño; no es raro que se presenten vómitos y fiebre. Al mismo tiempo que se manifiestan los dolores, la agudeza visual baja rápidamente, de modo que sólo los objetos de grandes dimensiones — por ejemplo, el movimiento de la mano delante del ojo — pueden reconocerse. Respecto al campo visual, está con frecuencia muy reducido del lado nasal. El examen objetivo presenta los fenómenos de una violenta inflamación exterior: así que hay edema palpebral, edema y aun quemosis de la conjuntiva, que está excesivamente inyectada. Á causa de su carácter venoso predominante, la inyección toma un color rojo oscuro. La córnea está achagrenada, mate y poco ó nada sensible al tacto. La cámara anterior es menos profunda, el iris aparece decolorado y retraído. De donde resulta que la pupila es más amplia, muy frecuentemente es también oval y excéntrica, porque la retracción del iris es muy fuerte, sobre todo en ciertos puntos, con más frecuencia hacia arriba. La reacción del iris está perdida. La pupila da un reflejo verde grisáceo (1). Á causa de la excesiva opacidad de la córnea, es imposible

(1) De aquí el nombre de *catarata verde;* en griego γλαῦκος, verde de mar, de donde procede glaucoma. Por otra parte, este reflejo no es de ningún modo característico para el glaucoma. Se le observa en todos los casos en que la pupila está dilatada y cuando al mismo tiempo los medios no están completamente transparentes.

el examen oftalmoscópico. La tensión del ojo está notablemente aumentada.

Como puede verse, los síntomas del ataque agudo son los mismos que los del ataque prodrómico; no difieren sino porque son mucho más intensos y porque van acompañados de síntomas inflamatorios (inyección, edema de los párpados y de la conjuntiva, dolores). Pueden considerarse los ataques prodrómicos como glaucomatosos abortados, que se disipan antes de haber alcanzado toda su intensidad. Finalmente, uno de estos ataques adquiere su desarrollo completo y llega á la altura de uno agudo, después del cual ya no es posible que el ojo vuelva de nuevo á su estado normal. La hipertonía es permanente y el ojo conserva el aspecto glaucomatoso.

La *marcha* del ataque glaucomatoso inflamatorio es tal, que después de algunos días ó de algunas semanas — según la gravedad que reviste — se produce un alivio y aun una curación aparente. Al cabo de algunos días los dolores pierden su intensidad y cesan después por completo. El ojo se pone pálido, la córnea se aclara y la agudeza visual se restablece. Si ésta era normal antes del ataque, puede aliviarse de tal modo que el paciente se halle todavía en condiciones de leer y de escribir. Por el contrario, cuanto más entorpecida estuviese la agudeza visual antes del ataque, á consecuencia de un largo estadio prodrómico, menos sensible será el alivio después de la terminación del mismo. Por regla general, puede afirmarse que después de un ataque la vista no conserva jamás la agudeza que poseía antes de él. Determina también en el ojo modificaciones objetivas que denotan á primera vista la naturaleza de la enfermedad. La turgencia de las venas ciliares anteriores no desaparece; la cámara anterior queda más baja; el iris más retraído, de color plomizo, de reacción lenta ó nula; la hipertonía persiste. Se dice entonces qne el ojo presenta el hábito glaucomatoso. El examen oftalmoscópico, posible ya á consecuencia de haberse aclarado la córnea, hace ver, al nivel de la papila, los signos de una hiperhemia, que no es más que un epifenómeno de la general del ojo durante el ataque inflamatorio. Inmediatamente después, no existe todavía excavación del nervio óptico, porque para que se forme debe durar siempre mucho más tiempo la hipertonía; sólo después es cuando se desarrolla. Sin embargo, en los casos en que el ataque agudo va precedido de un largo estadio prodrómico, la excavación existe ya durante este ataque. Cuando ha terminado, el ojo queda durante mucho tiempo en reposo, y el paciente se abandona en la esperanza de que la curación será definitiva. Pero he aquí que estalla uno nuevo que, desde el punto de vista de los síntomas inflamatorios y de los dolores, es generalmente menos intenso que el primero, pero que tiene como inmediata consecuencia una disminución más notable de la fun-

ción visual. Y como después de intervalos más ó menos largos, estallan siempre nuevos ataques, la agudeza visual acaba por perderse en absoluto. La afección entra de este modo en su

3.º Tercer estadio, el del *glaucoma absoluto*. Entonces el ojo está afectado de ceguera completa y presenta la imagen siguiente: sobre la esclerótica, de color blanco azulado como la porcelana, forman prominencia las venas ciliares anteriores llenas de sangre. Estas venas se reúnen alrededor de la córnea y forman en este punto un anillo de vasos dilatados de color azul rojizo. La córnea está brillante, transparente, pero insensible; la cámara anterior es muy poco profunda. El iris reducido á un delgado filete gris que, por placas, se oculta casi enteramente detrás del limbo, y que, al nivel del borde pupilar, está abrazado por un amplio filete negro. La pupila, que está dilatada é inmóvil, parece verdosa ó de un gris sucio. La papila profundamente excavada y el ojo duro como una piedra.

En los períodos ulteriores de la marcha de la afección, el ojo ciego sufre modificaciones degeneratrices, que se conocen con el nombre de *degeneración glaucomotosa*. Entonces llega á alterarse la córnea y se cubre de un depósito particular de aspecto vítreo. Sobre la esclerótica se observan abolladuras ectásicas negras, con más frecuencia en la región del ecuador (estafilomas ecuatoriales); el cristalino se torna opaco: catarata glaucomatosa. Aunque el ojo esté ya ciego desde hace mucho tiempo, el paciente siempre cree ver todavía luz, sobre todo bajo la forma de neblina luminosa, unas veces más densa y otras más ligera. Estos fenómenos luminosos subjetivos sostienen al enfermo durante mucho tiempo en la ilusión de que acabará por adquirir la vista. Además, el ojo ciego es, de vez en cuando, asiento de nuevos dolores.

La terminación del glaucoma es habitualmente la atrofia del globo ocular. Después que el ojo ha estado duro durante algunos años, se pone por último más blando, más pequeño y atrófico. En otros casos se produce un absceso con perforación de la córnea é iridociclitis consecutiva, ó también una panoftalmitis con tisis del globo ocular. Sólo cuando el ojo está atrofiado, deja tranquilo á su desgraciado poseedor.

La marcha del glaucoma con violentos ataques inflamatorios, tal y como acabamos de describir, corresponde á la forma que se designa con el nombre de glaucoma inflamatorio *agudo*. En los casos graves, que *Graefe* ha descrito con el nombre de glaucoma *fulminante*, puede sobrevenir, bajo la acción de violentos síntomas inflamatorios, una ceguera incurable en algunas horas. Pero felizmente estos casos son raros, y mucho más frecuentemente sucede observar aquellos cuya marcha es menos aguda y menos típica que la que corresponde propiamente al glaucoma agudo. Estos últimos casos se designan con el

nombre de glaucoma inflamatorio *crónico*. Aquí no se presentan ataques inflamatorios evidentes; el estadio prodrómico pasa más mucho insensiblemente al de la inflamación, en el sentido de que el ojo se pone gradualmente rojo é insensible, la córnea mate y el iris atrófico. Los dolores no son ni tan violentos ni tan continuos como en el glaucoma agudo. Frecuentemente la afección no llega á hacerse crónica sino después del primer ataque inflamatorio, cuyos síntomas no desaparecen por completo. Respecto á la terminación final, es la misma que la del glaucoma inflamatorio agudo; no hay, en general, límites bien definidos entre ambas formas.

El glaucoma ataca casi constantemente ambos ojos. Empero rara vez enferman al mismo tiempo; es mucho más frecuente que el segundo ojo se afecte meses y aun años después que el primero. Por consiguiente, en estos casos, el médico algo experimentado no dejará de descubrir con frecuencia en ojos todavía perfectamente sanos cierta predisposición al glaucoma. Éste se traduce por una cámara anterior baja, por una pupila algo más amplia y más perezosa y por una tensión relativamente elevada, pero no patológica todavía. Al lado de estos síntomas existen habitualmente hipermetropia y cierta disminución de amplitud en la acomodación.

El glaucoma inflamatorio es una afección de la edad avanzada; se la encuentra con frecuencia entre los cincuenta y los setenta años. No se la observa en la infancia ni en la juventud. Las mujeres la padecen mucho más que los hombres, sobre todo las mujeres de menopausia anticipada. Parece que los ojos hipermétropes están particularmente *predispuestos* al glaucoma inflamatorio, mientras que puede decirse que los ojos muy míopes gozan de una inmunidad casi absoluta contra esta afección. Como causas predisponentes al glaucoma inflamatorio es preciso citar la rigidez de las paredes vasculares (arterio-esclerosis), el extreñimiento habitual, la cesación prematura de la menstruación. El glaucoma es también mucho más frecuente entre los judíos que entre los cristianos. En fin, nay muchas familias en las cuales el glaucoma es hereditario.

Un rasgo característico del glaucoma es la frecuencia de las *alternancias periódicas* que la afección presenta en su marcha. Durante el estadio prodrómico son producidas por obnubilaciones pasajeras; durante el estadio inflamatorio, por ataques de esta misma naturaleza, que se repiten á intervalos. Aun cuando la ceguera ha llegado á ser completa, no por eso dejan de presentarse días en que se percibe más claridad, alternando con otros más oscuros, según la sensibilidad subjetiva del paciente á la luz.

Lo que tiene considerable influencia sobre los fenómenos observados en el glaucoma es el estado de la *pupila*. Así que la contracción

pupilar posee una influencia favorable, puesto que disminuye la tensión glaucomatosa; la dilatación pupilar, por el contrario, la aumenta. Los mióticos tienen, pues, por efecto cortar los ataques prodrómicos y moderar la intensidad de los síntomas durante los ataques inflamatorios. El hecho de que el sueño evita los ataques prodrómicos debe probablemente atribuirse á la fuerte contracción que sufre la pupila durante el sueño. En cambio, los midriáticos pueden provocar la explosión de un ataque inflamatorio en los ojos predispuestos, y no son solamente los midriáticos fuertes, como la atropina, los que gozan esta propiedad, sino que también pueden acarrear análogos resultados la homatropina y la cocaína. Es indispensable, pues, averiguar bien si hay ó no sospecha de glaucoma, antes de administrar un midriático á un hombre de edad. Si se ha tenido la desgracia de provocar la explosión de un ataque glaucomatoso, puede suceder que, por la instilación inmediata y enérgica de la eserina, se logre hacerle desaparecer, y quizá para siempre. Un hecho frecuentemente observado es que la iridectomía practicada en un ojo glaucomatoso puede hacer estallar un ataque inflamatorio en el ojo hasta entonces sano, siempre que haya predisposiciones glaucomatosas. Sin embargo, no es la operación *per se* quien da origen al ataque, sino más bien, como en otras muchas circunstancias ocurre, la depresión moral y física que resulta. Para hacer estallar este ataque no es de ningún modo necesaria la operación. Un día vino á consultarme una señora que padecía un ataque inflamatorio reciente en ambos ojos. Algunos días antes tuvo un primer ataque de glaucoma, y fué á buscar al profesor *Arlt*. Desde el instante en que éste declaró que era necesaria una operación, se sorprendió de tal modo que, ya en el coche en que volvía á su casa, sintió un ataque inflamatorio en el otro ojo. Es probable que, con motivo de una fuerte emoción moral, obren asociados dos factores: el desorden circulatorio y la dilatación refleja consecutiva de la pupila. Con el objeto de prevenir, con motivo de una operación en un ojo glaucomatoso, la explosión de la enfermedad en el otro, se instilan en éste previamente pilocarpina ó eserina. Sin embargo, esta medida profiláctica no da, naturalmente, seguridad completa.

En los *ataques inflamatorios agudos*, los dolores se irradian por toda la mitad correspondiente de la cabeza, de suerte que los enfermos, no sabiendo que tienen su origen en el ojo, se quejan solamente de dolores cefálicos, reumáticos, violentos. Si el ataque va acompañado de fuerte turgencia palpebral, se le atribuye á una erisipela. No conviene dejarse inducir á error por estas declaraciones, sino guiarse en sus juicios por los resultados del examen objetivo. Así es que se observa la matidez característica y el aspecto uniformemente alterado de la córnea. Otras veces se ha colocado la alteración, por lo menos parcial-

mente, en el humor acuoso, así como en el cuerpo vítreo. Por lo que concierne á la alteración de transparencia del cuerpo vítreo, no hay ninguna prueba que pueda consentirlo. La alteración del humor acuoso parece probada por el hecho de que no es raro que después del derrame de este líquido (practicando la iridectomía) la pupila adquiera un color más negro. Sin embargo, lo cierto es que la córnea es siempre el asiento principal de la alteración de transparencia. Otro síntoma importante del glaucoma es la dilatación é inmovilidad de la pupila, que hace que no pueda confundírsela con una iritis ó una iridociclitis, en cuyas afecciones está contraída.

En el estadio de *degeneración glaucomatosa* se observan en la córnea diversos cambios: *a*) frecuentemente, al lado de una densa opacidad del parénquima de la córnea, se encuentran sobre la superficie de este órgano depósitos de aspecto gelatinoso ó vítreo; *b*) el epitelio, ya solo, ya al mismo tiempo que el depósito de neoformación, está levantado y separado del tejido subyacente por un derrame seroso; sobre la córnea se desarrollan burbujas; queratitis vesiculosa y vellosa (pág. 208); *c*) se encuentran opacidades córneas fasciculares (pág. 232); *d*) se observan úlceras y abscesos de la córnea, muy frecuentemente seguidos de perforación (pág. 188). En el momento en que sobreviene la perforación pueden producirse violentas hemorragias en el interior del ojo, ó también inflamaciones supurativas graves seguidas de la atrofia del globo ocular. Esta gran variedad de afecciones de la córnea debe atribuirse en parte á las alteraciones ocurridas en la nutrición á consecuencia del desorden de la circulación linfática, en parte también á la parálisis de los nervios de la córnea, que se manifiesta por la perfecta insensibilidad al tacto de la superficie de esta membrana. Á consecuencia de estas alteraciones, la córnea resiste menos las influencias de los agentes exteriores.

En el curso de la degeneración glaucomatosa, el *cristalino* jamás deja de ponerse opaco: catarata glaucomatosa. Es necesario distinguir la opacidad del cristalino producida por el proceso glaucomatoso, de la catarata que accidentalmente se encuentra en un ojo glaucomatoso, y que debe designarse con la expresión de: *catarata en un ojo glaucomatoso.* En efecto; en un ojo afecto de glaucoma puede encontrarse una catarata simplemente senil, traumática, etc., etc. La glaucomatosa se distingue de la ya existente en un ojo que padece esta enfermedad, por el aspecto de la catarata y por el examen de la agudeza visual. La catarata glaucomatosa se caracteriza por una turgencia excesiva, un color blanco azulado, un reflejo sedoso muy vivo de la superficie, en tanto que la catarata en un ojo glaucomatoso presenta un aspecto en relación con su origen y su naturaleza. En el primer caso, el ojo está completamente ciego á consecuencia del proceso glau-

comatoso, y la operación de esta catarata sería inútil. En el último caso, por el contrario, es decir, cuando el glaucoma no está todavía muy avanzado, puede existir aún algo de vista (sensibilidad á la luz), de tal modo que puede alcanzarse cierto éxito en la operación. Sin embargo, no conviene proceder inmediatamente á la extracción de la catarata; debe empezarse por disminuir la hipertonía, por medio de una iridectomía, y se opera la catarata cuatro semanas después. Porque si, en un ojo que padece glaucoma, se procediese inmediatamente á la extracción del cristalino, se correría el riesgo de producir una hemorragia abundante y la pérdida del ojo (véase pág. 177).

b) Glaucoma simple.

§ 84. En el glaucoma simple se desarrolla la hipertonía gradualmente sin que se produzcan síntomas inflamatorios. El ojo aparece normal al exterior, ó la afección se traduce por la prominencia más sensible de las venas ciliares anteriores turgentes, así como por una pupila algo más dilatada y más lenta en reaccionar. Al tacto se percibe que la tensión ocular está aumentada, pero en un grado poco acentuado. Muchas veces no se manifiesta hipertonía alguna al primer examen; sólo cuando éste se repite, sobre todo en diferentes horas del día, es cuando se logra demostrar el aumento de la tensión. En estos momentos se observa también algunas veces cierta alteración en la transparencia de la córnea, tal y como se ve en los ataques prodrómicos del glaucoma inflamatorio. En fin, se encuentran casos de glaucoma sencillo en que jamás ha podido comprobarse manifiestamente la hipertonía.

Cuando el glaucoma simple no se manifiesta por ningún síntoma externo, ni aun por hipertonía sensible, el diagnóstico se establece por el examen oftalmoscópico. De este modo se observa una excavación total del nervio óptico, cuya profundidad corresponde á la duración del proceso glaucomatoso.

Puesto que los dolores y los ataques inflamatorios faltan, el trastorno visual constituye casi el único síntoma subjetivo del glaucoma simple. La alteración de la vista se manifiesta por la disminución gradual de la agudeza visual, otras veces por la aparición intermitente de neblinas tales como las que se observan en el estadio prodrómico del glaucoma inflamatorio. La disminución de la vista se traduce por la retracción del campo visual, así como por la disminución de la agudeza visual central. Este último síntoma se manifiesta tarde con frecuencia, cuando el campo visual está ya muy reducido, de tal suerte que el paciente todavía puede leer ó ejecutar trabajos delicados, en tanto

que apenas puede conducirse solo (véase pág. 28). Antes de este momento pasa con frecuencia un largo intervalo (muchos años á veces), puesto que la debilitación de la agudeza visual se produce lenta y gradualmente. Por este motivo, el enfermo mismo no se apercibe de su afección sino muy tarde. El ojo ciego puede permanecer normal exteriormente, ó bien se presentan — con frecuencia antes de la ceguera completa — ataques inflamatorios que son característicos para el glaucoma inflamatorio. Así que no es raro que el glaucoma simple se transforme en glaucoma inflamatorio. El simple ataca siempre ambos ojos. Al contrario de lo que sucede para el inflamatorio, se desarrolla á veces en los individuos jóvenes, y ataca al hombre con tanta frecuencia como á la mujer. Se le encuentra también en los míopes, que poseen sin embargo una especie de inmunidad contra el glaucoma inflamatorio.

Hidroftalmos. — El hidroftalmos es una enfermedad de la infancia. El ojo está extraordinariamente abultado (por este motivo se llama también buftalmos, ojo de buey) (véase pág. 280). La esclerótica es delgada y azulada á causa del pigmento uveal que se transparenta; la córnea está más desarrollada y excesivamente abombada (queratoglobo), clara y brillante, ó, como en el glaucoma inflamatorio, mate y difusamente alterada. La cámara anterior es extraordinariamente profunda, el iris trémulo, la papila profundamente excavada si el proceso dura desde hace algún tiempo. La tensión del ojo está notablemente aumentada.

La enfermedad puede detenerse espontáneamente ó acabar determinando la ceguera. En el primer caso, al cabo de algún tiempo desaparece la hipertonía, el aumento de volumen del globo persiste, es cierto, pero no progresa más, y el ojo conserva una mediana agudeza visual dependiente particularmente del estado del nervio óptico. En el segundo caso, el desarrollo exagerado del ojo va más lejos, á veces alcanza dimensiones absolutamente extraordinarias mientras se manifiesta la ceguera completa.

La enfermedad es congénita, ó bien se desarrolla en la infancia y con frecuencia en ambos ojos. En esta afección, la herencia desempeña un importante papel. Todavía no se conoce exactamente su naturaleza; pero es lo cierto que la hipertonía es el síntoma más grave, puesto que, por una parte, determina el aumento de volumen del ojo, y por otra, la ceguera por excavación del nervio óptico. Por esto se ha designado el hidroftalmos con el nombre de glaucoma de la infancia. La diferencia con el glaucoma de los adultos, desde el punto de vista de los síntomas exteriores, se explica sobre todo por las propiedades fisiológicas del ojo del niño. La extensibilidad de la esclerótica del niño hace que

la hipertonía tenga como consecuencia el aumento de volumen del ojo en su totalidad. En el del adulto, por el contrario, la rigidez de la esclerótica hace que la distensión de esta membrana por aumento de la presión intraocular no se produzca sino en el punto más débil, es decir, en la lámina cribosa.

En el hidroftalmos, la distensión de las envolturas oculares depende del aumento de presión sobre la superficie interna. Se comprende, pues, que el *cristalino* no tome parte alguna en este aumento de volumen, porque está comprimido por toda su superficie. Por este motivo el cristalino es el único órgano del globo hidroftálmico que conserva sus dimensiones normales y aun con frecuencia bastante menores. De donde resulta que, en proporción de las partes inmediatas, el cristalino es demasiado pequeño y el espacio que separa el borde del cristalino de los procesos ciliares no deja de ensancharse. De esta manera la zónula de *Zinn* está en tracción, lo cual determina la atrofia parcial. Por esto, en el hidroftalmos algo acentuado es siempre defectuosa la fijación del cristalino. Este estado se reconoce en la tremulación de la lente cristalina y del iris, y no es raro que después dé lugar á luxaciones del cristalino con sus molestas y perniciosas consecuencias.

La *conexión* entre el *glaucoma simple* y el *glaucoma inflamatorio* ha sido objeto de muchas discusiones. Como el glaucoma simple, por la falta de síntomas inflamatorios, es completamente diferente del glaucoma inflamatorio, antes del descubrimiento del oftalmoscopio no se le consideraba como un glaucoma. Por esta razón *Graefe* no consideraba entonces el glaucoma simple como una afección glaucomatosa, sino que la juzgaba una amaurosis con excavación del nervio óptico. *Jäger* participó de esta opinión hasta estos últimos tiempos, puesto que creía al glaucoma simple como una afección *sui generis* del nervio óptico, «una afección glaucomatosa del nervio óptico». En la actualidad, la mayor parte de los oftalmólogos consideran al glaucoma simple como un verdadero glaucoma, puesto que presenta el síntoma esencial y común: la hipertonía.

La identidad de naturaleza del glaucoma simple y del inflamatorio se demuestra también por la existencia de numerosas formas intermedias, que constituyen una transición no interrumpida del simple al inflamatorio, de tal modo, que entre ambas formas no pueden señalarse límites precisos. Así que, por ejemplo, pertenecen á las formas de transición los casos de glaucoma simple con obnubilaciones periódicas acompañadas de alteraciones pasajeras de la córnea, y muchas veces de pesada cefalalgia. Aun en los casos de glaucoma simple, puro, hay á veces cefalalgia constante, cuyo origen es evidentemente debido al

proceso glaucomatoso, puesto que desaparece por la iridectomía. Por otra parte, no es raro que el glaucoma simple, llegado cierto momento de su evolución, se transforme en glaucoma inflamatorio agudo ó crónico. También se observan con frecuencia casos en que, en el ojo primeramente enfermo, se ve un glaucoma inflamatorio, en tanto que el segundo está afectado de glaucoma simple.

La identidad de naturaleza entre las dos formas de glaucoma, identidad demostrada por lo que acaba de decirse, todavía ha sido puesta en duda por el motivo de que, en muchos casos de glaucoma simple, jamás se ha comprobado evidente hipertonía. Debemos admitir en estos casos que la lámina cribosa está dotada de una extensibilidad particular que hace que se deje empujar por una presión que no pasa sensiblemente los límites normales. Por otra parte, estos casos no pueden distinguirse siempre de la simple atrofia del nervio óptico con excavación atrófica extraordinariamente profunda. En los casos dudosos, el examen del sentido de los colores puede á veces proporcionar un punto de partida para establecer el diagnóstico. En la atrofia del nervio óptico la ceguera de los colores se declara oportunamente, en tanto que en el glaucoma la facultad de distinguir los colores se conserva relatimente durante más tiempo.

TEORÍAS DEL GLAUCOMA

§ 85. Todos los síntomas esenciales del glaucoma se explican como consecuencias de la hipertonía. El conocimiento de este hecho, adquirido por *Mackensie,* y sobre todo por *v. Graefe,* constituye el paso más importante en el estudio del glaucoma.

El aumento de la presión intraocular tiene ante todo por resultado un trastorno circulatorio en el ojo, trastorno cuyo carácter esencial es un *éxtasis venoso.* La hipertonía ejerce principalmente una compresión sobre las venas del interior del ojo, sobre todo las venas vorticelas, que, á causa de su trayecto oblicuo á través de la esclerótica, están particularmente sometidas á la presión ocular. De lo cual resulta que la sangre venosa de la úvea está obligada, en su mayor parte, á tomar la vía de las venas ciliares anteriores. De aquí procede un ensanchamiento de estas venas que, en los casos de glaucoma antiguo, forman alrededor de la córnea una corona de vasos. En el glaucoma simple, los síntomas de la dificultad circulatoria se limitan á la dilatación de las venas ciliares anteriores y las venas retinianas visibles al oftalmoscopio. Por el contrario, en el glaucoma inflamatorio, donde la hipertonía y con ella la dificultad circulatoria se desarrollan simultánea-

mente, sobrevienen los síntomas del *edema inflamatorio*, absolutamente lo mismo, por ejemplo, que la estrangulación de una hernia provoca un edema inflamatorio del asa intestinal herniada. El edema inflamatorio se distingue por la hiperhemia y por la violenta turgencia de los tejidos infiltrados de serosidad, mientras que — á diferencia de la inflamación plástica — faltan los exudados y adherencias que de ésta resultan. De lo cual se deduce que los síntomas del glaucoma inflamatorio agudo, por lo que concierne al menos, por ejemplo, á la úvea, se separan notablemente de los de la iridociclitis. En efecto; en el glaucoma sólo excepcionalmente se observan sinequias posteriores, y jamás se encuentran exudados importantes, tales como el hipopión, membranas pupilares, etc., etc. Es, pues, la falta de exudado, á despecho de los violentos síntomas inflamatorios exteriores, quien caracteriza el edema inflamatorio, que se manifiesta de distinto modo en las diversas partes del ojo.

1.° *La opacidad glaucomatosa de la córnea* es de naturaleza edematosa, conforme demuestra el examen anatómico. Así se comprende por qué aparece súbitamente y por qué desaparece lo mismo desde que disminuye la presión, por ejemplo, por la punción de la córnea ó por la iridectomía. Si se tratase, en efecto, de una infiltración inflamatoria de la córnea, es decir, de una verdadera queratitis, sería imposible que desapareciera al cabo de algunas horas.

2.° El edema inflamatorio del *iris* se manifiesta sobre todo por la pérdida de su color y la claridad de su estructura. La cámara anterior es menos profunda, porque, á consecuencia del aumento de la presión en el cuerpo vítreo, el cristalino, lo mismo que el iris, están empujados hacia delante. La cámara disminuye también por un cambio de lugar de la inserción del iris hacia delante. En efecto; los procesos ciliares, excesivamente inflamados, empujan la raíz del iris hacia delante, de tal modo que viene á tocar la parte anterior de la esclerótica y aun de la córnea (*fig. 73*). Por esta circunstancia, el iris parece insertarse más adelante (*figs. 73 y 74*). Á consecuencia de la hipertonía, los nervios ciliares están comprimidos y paralizados, lo cual determina la insensibilidad de la córnea, la parálisis del iris (iridoplegia), con pérdida de la reacción y dilatación de la pupila. Esta dilatación se exagera aún después á causa de la atrofia del iris que se desarrolla bajo la influencia de la presión que sobre sí tiene.

3.° La inyección y el aspecto violado de la *papila* durante el ataque inflamatorio se producen por la hiperhemia con algo de edema; la excavación que después se desarrolla es una consecuencia inmediata del aumento de presión.

4.° Los *dolores* violentos en el glaucoma inflamatorio se explican

por la compresión de los nervios muy numerosos del cuerpo ciliar y del iris.

Todos los síntomas objetivos del glaucoma se explican, pues, por el hecho de la hipertonía. La *misma alteración de la vista* es la consecuencia del aumento de la presión. Este trastorno se produce de diferente manera, según que se trate de un glaucoma inflamatorio ó de un glaucoma simple. En el *inflamatorio* la vista está alterada:

a) Por la opacidad glaucomatosa de la córnea, que ataca sobre todo á la visión central, y que, por su uniformidad, dificulta considerablemente la vista.

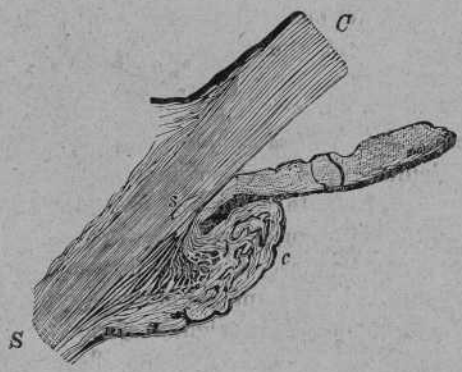

FIGURA 73. — *Iris y cuerpo ciliar en un glaucoma inflamatorio reciente.* — Aumento 9/1. — El proceso ciliar *c* está de tal modo abultado que empuja la raíz del iris hacia delante y la comprime contra la esclerótica *S* y la córnea *C*. El ángulo de la cámara anterior, que debía estar un poco detrás del conducto de *Schlemm s*, está, por consiguiente, cerrado. El músculo ciliar demuestra el poderoso desarrollo de sus manojos circulares (porción de *Müller)*, que es característico para el ojo hipermétrope.

b) Por la isquemia de la retina, consecuencia de la compresión de las arterias retinianas, lo cual reduce el campo visual.

La compresión manifiesta desde luego su efecto sobre las partes de los vasos arteriales, donde la tensión sanguínea intravascular es más débil. Y puesto que esta tensión se debilita á medida que se aleja del corazón, resulta que las terminaciones de las arterias retinianas en la periferia son las que primero sufren la compresión.

Por este motivo la periferia de la retina es la primera insensible á la luz, lo cual se traduce por la reducción del campo visual. En seguida aparece la isquemia que no se manifiesta en todas las partes de la periferia retiniana, ni al mismo tiempo, ni con el mismo grado de inten-

sidad. En efecto; puesto que la pupila, y con ella el punto de entrada de los vasos retinianos, están situados al lado interno del polo posterior del ojo, estos vasos, para terminar en el borde retiniano temporal, tienen que recorrer un trayecto más largo que para alcanzar el borde nasal. De lo cual resulta que el borde temporal se isquemia más pronto, de modo que la reducción empieza en general en el borde nasal del campo visual. La alteración de transparencia de la córnea, lo mismo que la isquemia aguda de la retina, corresponden exclusivamente al glaucoma inflamatorio. Estos son los síntomas que, ante todo, determinan un alto grado de debilidad de la vista durante los ataques

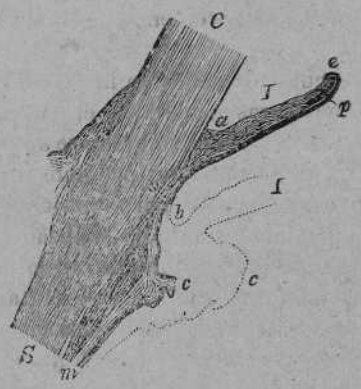

FIGURA 74. — *Iris y cuerpo ciliar en el glaucoma inflamatorio más antiguo.* — Aumento 9/1. — La línea punteada indica los contornos del iris I_1 y del cuerpo ciliar c_1 en el estado normal. La raiz del iris está soldada á la esclerótica *S* y á la córnea *C* en toda la extensión en que les está unida. Resulta que al presente la inserción del iris está desplazada hacia delante y situada por delante del conducto de *Schlemm s.* También el ángulo de la cámara acuosa está llevado de *b* en *a*. Allí donde está unido, el iris está adelgazado por atrofia, de suerte que, por placas, en *b* se reduce casi á la capa pigmentaria. Pero la porción libre del iris *I* parece también más delgada que normalmente I_1 á causa de su atrofia. En el borde pupilar, la capa de pigmento retiniano se refleja más lejos que de costumbre hacia delante, y el esfínter pupilar *p* toma parte en esta incurvación. El cuerpo ciliar, á causa de su atrofia, está de nuevo alejado del iris, y mucho más que en el estado normal, de suerte que un amplio intervalo le separa del iris. La atrofia interesa tanto al músculo *m* como á los procesos ciliares *c*.

glaucomatosos. Son pasajeros, porque desaparecen al mismo tiempo que la hipertonía. Entonces se produce simultáneamente una elevación de la agudeza visual central y una amplitud del campo visual.

c) En tercer lugar, la agudeza visual disminuye directamente á consecuencia de la presión ejercida sobre las fibras nerviosas y por la atrofia consecutiva tal y como se desarrolla durante la formación de la

excavación glaucomatosa. El trastorno visual producido de este modo es permanente y no susceptible de desaparecer.

En el glaucoma *simple* faltan los dos primeros factores; el desorden visual depende únicamente de la excavación con atrofia concomitante de la papila.

Explicación de la hipertonía. — Así como es muy fácil hacer derivar de la hipertonía todos los síntomas del glaucoma, es difícil explicar el desarrollo de ésta, y por consiguiente la esencia misma del glaucoma. De entre todas las teorías expuestas hasta hoy no hay ninguna que satisfaga en todos los casos. Presentaremos las más importantes, sobre todo para hacer ver en qué condiciones se desarrolla la hipertonía.

La presión intraocular depende de la relación que existe entre la capacidad de las envolturas oculares y el volumen de su contenido. Si la capacidad disminuye ó si el volumen se aumenta, se eleva la tensión. Para explicar la hipertonía no podemos invocar un cambio de capacidad de la envoltura ocular, permaneciendo ésta absolutamente invariable. Sin duda, en una edad muy avanzada, la esclerótica no sólo se pone más rígida, sino que también se retrae algo; sin embargo, la disminución de volumen que resulta es absolutamente insignificante. De donde se deduce que es necesario buscar la causa de la hipertonía en el hecho de que el contenido del globo aumenta en tanto que, al mismo tiempo, las envolturas bulbares poseen muy poca elasticidad para distenderse y adaptarse á un contenido más voluminoso. La cantidad del contenido del ojo depende, por una parte, de la de los líquidos que abandonan el ojo por las vías linfáticas, y, por consiguiente, de la relación entre la entrada y la salida, entre la secreción y la excreción. Para que exista, pues, un aumento permanente del contenido bulbar, es necesario que esta relación se altere. Así que el aflujo del líquido puede exagerarse sin aumento proporcional de la descarga, ó bien, recíprocamente, la descarga puede ser más fuerte sin aumento correspondiente del aflujo; en fin, pueden aumentarse al mismo tiempo el aflujo y la descarga. El mayor número de teorías antiguas del glaucoma le hacen depender del aumento del aflujo.

1.ª *Von Graefe* admitía el aumento de secreción de líquido por los vasos de la coroides inflamada. Pero como en el glaucoma no se observa generalmente ningún síntoma oftalmoscópico de coroiditis, *v. Graefe* invocó en su ayuda la hipótesis de una pretendida coroiditis serosa, que se traduciría por una simple trasudación serosa sin modificaciones anatómicas apreciables.

2.ª *Donders* atribuyó el aumento de la secreción, por parte de la

coroides, á la influencia de los nervios ciliares. Consideró al glaucoma simple como el tipo del glaucoma, puesto que no está complicado con la inflamación. De aquí se deduce lógicamente que le era imposible buscar, en la inflamación de la coroides, la causa del aumento de secreción de líquidos. Según él, esto depende más bien de una irritación de los nervios de la coroides. Es una especie de neurosis secretoria, como en los casos en que, por ejemplo, á consecuencia de la excitación de ciertos nervios, aumenta la secreción en las glándulas.

3.ª Para *Stellwag*, la hipertonía no depende de la exageración de las secreciones, sino más directamente del aumento de la tensión sanguínea en los vasos del ojo. La presión que la sangre ejerce sobre las paredes vasculares se transmite á los tejidos circunvecinos, es decir, de un lado, á los medios refringentes (sobre todo al cuerpo vítreo), y de otro, á la esclerótica. La presión vascular constituye, por consiguiente, un factor importante de la totalidad de la presión intraocular, de modo que aumentando ésta acarrea inmediatamente el de la presión intraocular en su conjunto. Los vasos que entran aquí más en consideración corresponden principalmente á la úvea, que es la parte más vascularizada del ojo. Así, pues, según *Stellwag*, el aumento de tensión de la sangre en los vasos es la causa inmediata del glaucoma, que se desarrolla á consecuencia de una dificultad circulatoria. Esta dificultad afecta particularmente al dominio de las venas vorticelas, y se produce por la disminución de la elasticidad y la retracción de la esclerótica Las venas vorticelas son las que más oblicuamente atraviesan la esclerótica y las que, en la retracción escleral, están más expuestas á la compresión.

Ante todo debe objetarse á estas teorías que el aumento del aflujo ó la turgencia de los vasos sanguíneos por sí solos no pueden explicar el desarrollo de la hipertonía, puesto que, en condiciones normales, el aumento del contenido del bulbo es inmediatamente compensado por el correspondiente de la excreción. En efecto; cuando en un ojo vivo y sano se inyectan algunas gotas de líquido y se provoca de este modo un aumento de la presión intraocular, al cabo de poco tiempo se restablece la presión normal, porque hay tanto líquido como se escapa por las vías linfáticas. Para explicar, pues, la hipertonía, es necesario ante todo inclinarse á admitir una dificultad de las vías de excreción que determine como resultado la retención de mayor cantidad de líquido en el ojo. La teoría glaucomatosa más importante, fundándose en la dificultad del derrame de los líquidos del ojo, es la de

4.ª *Knies* y *Weber*. — Á consecuencia de un éxtasis venoso, los procesos ciliares se tumefactan de tal modo que vienen, por su extremo, á comprimirse contra la cara posterior del iris (*fig. 73*). De esta manera la parte marginal del iris es rechazada tan lejos que viene á tocar

la parte anterior de la esclerótica y el borde de la córnea, con los cuales acaba por contraer adherencias. Estas alteraciones se traducen por el cambio de lugar muy visible hacia delante de la inserción del iris. El ángulo normal (*fig. 74, b*) de la cámara anterior no existe ya: *desaparición del ángulo de la cámara anterior*. El iris viene á ponerse en contacto con la cara interna del ligamento pectíneo, y, comprimiendo el tejido de mallas laxas, le hace más denso y fibroso. De esta manera se cierra la vía más importante del derrame de los líquidos oculares, que les conduce al conducto de *Schlemm*, atravesando el ligamento pectíneo (véase pág. 307). Resulta, pues, que los líquidos están retenidos en mayor cantidad en el ojo. Pero aun esta teoría, que quizás cuente hoy con el mayor número de partidarios, no está al abrigo de ciertas objeciones. La más importante es ésta: en muchos casos de glaucoma simple y en algunos más raros de glaucoma inflamatorio, la adherencia entre el iris, por una parte, la esclerótica y la córnea por otra, impiden que el ángulo de la cámara esté normalmente conformado.

Hasta hoy no tenemos, pues, explicación del glaucoma que satisfaga desde todos los puntos de vista. Esto sucede, sin duda, porque no todos los casos de glaucoma se desarrollan bajo la misma influencia, de modo que no puede convenir á todos una explicación única. Acaso fuera posible atribuir á distintas causas el glaucoma simple y el glaucoma inflamatorio.

Anatomía del glaucoma. — En la *córnea*, el edema es la causa de la opacidad. Las láminas más anteriores del estroma de la córnea están separadas entre sí por un líquido; por esto se encuentra la serosidad bajo la forma de pequeñas gotitas entre la membrana de *Bowmann* y el epitelio, de igual manera que entre las células epiteliales. De este modo están separadas entre sí, y levantadas de suerte que la superficie de la córnea toma un aspecto ligeramente desigual, mate y con frecuencia achagrenado. Si la elevación del epitelio tiene lugar en una gran extensión, se desarrollan pequeñas vesículas sobre la superficie de la córnea.

Respecto á la *esclerótica*, se la ha encontrado más densa. También se ha observado que sus fibras habían sufrido la degeneración grasienta; parecen entonces como salpicadas de granulaciones grasas. El humor acuoso es más rico en albúmina, y se coagula rápidamente al contacto del aire, así como en los líquidos de endurecimiento.

Las alteraciones más importantes conciernen á la *úvea*. En los casos de inflamación reciente, la úvea presenta los síntomas del edema inflamatorio, es decir, una infiltración de los tejidos por abundante

cantidad de líquido y fácilmente coagulable, en tanto que no se encuentra sino un limitado número de glóbulos blancos emigrados de la sangre. Pero lo principalmente notable es la turgencia de todas las venas, la cual ha provocado extravasaciones sanguíneas en muchos puntos. Á consecuencia de la obstrucción de los vasos, los procesos ciliares, que de todos los tejidos del ojo son los más vascularizados, están muy excesivamente dilatados. Comprimidos entre la esclerótica y el borde del cristalino, los procesos ciliares están empujados hacia delante y comprimen la raíz del iris contra la esclerótica y la córnea (*Weber*). Por simple adherencia (según *Knies*, por infiltración adhesiva) la periferia del iris queda unida de una manera permanente á la esclerótica y á la córnea (sinequia periférica anterior), aun cuando después se separen de nuevo del iris los procesos ciliares (*fig. 74*). Esta separación tiene lugar á consecuencia de la atrofia que se desarrolla en todas las partes de la úvea después de disiparse los fenómenos inflamatorios recientes. La atrofia del iris se manifiesta por la retracción y adelgazamiento del órgano. En lugar del delicado dibujo constituído por las células anastomosadas, se ha desarrollado un tejido conjuntivo apretado cuyos vasos han desaparecido en su mayor parte. Respecto á los que todavía persisten, sus paredes han engruesado, y por consiguiente su calibre ha disminuído en relación ó aun está enteramente obliterado (*Ulrich*). Los manojos musculares del mismo esfínter pupilar están también atrofiados. Lo que mejor se conserva es la capa pigmentaria retiniana que, á consecuencia de la excesiva retracción de las capas anteriores del iris, es cada vez más arrastrada hacia delante por encima del borde pupilar (ectropión de la hoja pigmentaria, (*fig. 74, e*). Por este motivo se ve á la inspección el borde de la pupila rodeado por un filete negro extraordinariamente ancho, que cubre á veces la mitad y aún más de la superficie del iris. La atrofia llega á su mayor grado al nivel de la raíz del iris, es decir, de los puntos que han contraído adherencias con la esclerótica y la córnea (*fig. 74, b*). En los casos antiguos, todo lo que aun queda del iris se reduce á las capas pigmentarias y á algunos gruesos troncos vasculares. Estos restos están íntimamente adheridos á la pared ocular el ligamento pectíneo se ha transformado en un tejido denso y fibroso; por último, el mismo conducto de *Schlemm* desaparece.

El cuerpo ciliar disminuye de volumen por atrofia, de modo que ya no está en contacto con el iris, y después se aplana cada vez más hasta que, por último, apenas presenta una ligera prominencia (*fig. 74, c*). La atrofia alcanza, tanto al músculo ciliar, como á los procesos del mismo nombre.

En la coroides la atrofia se evidencia por la obliteración de los vasos sanguíneos y por la rarefacción del pigmento, de modo que en

ciertos sitios la coroides está, por último, reducida á una membrana delgada y transparente. Esta atrofia ataca sobre todo á la coroides en la inmediación de la papila, lo cual produce el círculo glaucomatoso visible al oftalmoscopio (*fig. 71, A, h*). En los puntos en que las venas vorticelas pasan de la coroides á la esclerótica, alcanza también la atrofia un grado elevado. En estos puntos, la coroides contrae sólidas adherencias con la esclerótica que se adelgaza y se pone ectásica al mismo tiempo que la coroides bajo la forma de estafilomas ecuatoriales. En el interior de las venas vorticelas se encuentra una hiperplasia del endotelio que produce la retracción y aun la obstrucción de las venas (*Czermak* y *Birnbacher*).

Según las investigaciones de *Priestley Smith*, en el glaucoma, el cristalino sería demasiado grande en comparación con las partes próximas, en primer lugar porque en general crece con la edad; después, porque el glaucoma ataca sobre todo á los ojos hipermétropes, cuyas dimensiones generales son algo más pequeñas. En virtud de esta desproporción, el borde del cristalino estaría muy aproximado á los procesos ciliares, de suerte que, si éstos se obstruyen, están obligados á huir hacia delante y venir á comprimir el iris. Al nivel *de la papila*, lo que sorprende principalmente es la propulsión de la lámina cribiforme. Ésta se hace más compacta por la compresión de sus diversas capas, es también rechazada de manera que no es raro que forme prominencia por encima de las capas más externas de la esclerótica (*fig. 71, e*). La excavación de la papila tiene, pues, sobre su fondo fibras nerviosas atrofiadas y algo de tejido conjuntivo (*fig. 71, b*). Los bordes de las extensas excavaciones se hunden en el fondo (las excavaciones adquieren la forma de ampolla) porque el pequeño conducto de la esclerótica destinado al paso del nervio óptico y que está al descubierto por la excavación, es más ancho por detrás que por delante (véase *fig. 9*). Á consecuencia de la destrucción de la papila, la retina, lo mismo que el tronco del nervio óptico, se atrofian. Este último se adelgaza en su totalidad y presenta un desarrollo de sus trabéculas conjuntivas en detrimento de sus manojos nerviosos (*fig. 71, n*).

Aunque las modificaciones anatómicas, descritas más arriba, y otras, son bien conocidas, es necesario, sin embargo, ser muy prudente cuando se trata de interpretarlas y de encontrar la causa anatómica del glaucoma. En efecto; el mayor número de estas alteraciones, si no todas, son más bien resultado de la hipertonía, como sucede ciertamente en lo que concierne, por ejemplo, á la atrofia de los tejidos y á la excavación del nervio óptico. Para saber cuáles son las alteraciones que producen la hipertonía, convendría poder examinar el ojo en los primeros estadios del glaucoma, y hasta hoy muy rara vez se ha presentado ocasión de hacerlo. El mayor número de ojos glaucomatosos

sometidos á observación son los que deben enuclearse, en el estadio del glaucoma absoluto, á causa de los dolores que ocasionan.

TRATAMIENTO DEL GLAUCOMA PRIMITIVO

a) Tratamiento operatorio.

§ 86. El glaucoma pasaba por una enfermedad incurable hasta el momento en que *v. Graefe* descubrió la acción curativa de la iridectomía. Después se han imaginado otros métodos operatorios del glaucoma, pero ninguno ha podido reemplazar á la iridectomía.

1.º La *iridectomía*, cuya técnica expondremos (§ 156) en el capítulo á las operaciones consagrado, debe satisfacer ciertas condiciones si se quiere que sea eficaz contra el glaucoma. La incisión debe practicarse en la esclerótica y no en la córnea, y el iris debe excindirse hasta el borde ciliar y tan ampliamente como sea posible. Si el iris estuviese enclavado en la herida después de la operación, convendría reducirle cuidadosamente. Cuando es posible, la iridectomía se practica por arriba con el fin de que el coloboma quede cubierto por el párpado superior y que la vista no se entorpezca por el exceso de luz. Frecuentemente sucede que el iris está atrofiado en la parte superior, y en este caso, no sólo es difícil la operación, sino que también ha demostrado la experiencia que es mucho menos eficaz. Entonces se está obligado á elegir otro sitio para practicar el coloboma. La ejecución de la iridectomía es fácil en el glaucoma simple, pero en el glaucoma inflamatorio ofrece con frecuencia grandes dificultades á causa de la opacidad de la córnea, de la poca profundidad de la cámara anterior, de la fragilidad del iris y de los violentos dolores que la operación provoca. En lo que concierne al *momento* en que debe practicarse la *iridectomía*, prefiero operar lo más pronto posible. En el glaucoma inflamatorio debe operarse durante el estadio prodrómico si el paciente quiere decidirse á ello. Si se espera la explosión del ataque inflamatorio, se ignora cuál será su violencia, y, por consiguiente, nunca se practica la operación en tan buenas condiciones. Jamás conviene vacilar para practicar la iridectomía durante el estadio prodrómico cuando ya se ha perdido el otro ojo á consecuencia del glaucoma. Por lo demás, en este caso, el paciente se deja convencer con facilidad. Si un ojo está ya ciego á consecuencia de un glaucoma, no es posible devolverle la vista con la operación; empero se practica también con frecuencia para librar al enfermo de los dolores de que es asiento el ojo ó para prevenir la degeneración glaucomatosa. En el glaucoma simple no hay peligro en la demora, como en el glau-

coma inflamatorio, y algunos días ó algunas semanas no prejuzgan para nada la cuestión. Por consiguiente, conviene no retardar mucho tiempo la operación, porque cuanto más oportunamente se opere, más asegurado está el éxito.

Desde el punto de vista de la agudeza visual, puede de antemano predecirse cuáles serán las *consecuencias* de la operación cuando se tienen en cuenta las alteraciones patológicas que puede combatir y aquellas contra las cuales es impotente. Así que la iridectomía restablece la presión intraocular á su grado normal. Por consiguiente, la opacidad glaucomotosa de la córnea desaparece, y con ella la alteración visual que es su resultado. Otro trastorno de la vista, el que depende de la compresión de los vasos retinianos, desaparece también en seguida. Por el contrario, la disminución de la presión intraocular no es susceptible, ó al menos no lo es sino en una medida inapreciable, de borrar la excavación del nervio óptico, ni de suspender la atrofia de las fibras que resulta, de modo que el trastorno visual, en tanto que de esto depende, subsiste.

De estos hechos resulta que el éxito de la iridectomía no es seguro sino en ciertas formas del glaucoma:

a) En el glaucoma inflamatorio la eficacia de la operación es mucha en los casos agudos recientes. Los dolores que acompañan al ataque glaucomatoso cesan algunas horas después de la operación; al cabo de algunas horas ó de algunos días, la córnea se torna de nuevo transparente y sensible. Respecto á los demás síntomas inflamatorios, desaparecen con la misma rapidez. La vista, cuya agudeza durante el ataque descendió considerablemente á consecuencia de la opacidad de la córnea y la compresión de los vasos retinianos, se eleva muy pronto desde que dejan de obrar estas dos causas. Si la agudeza visual era todavía normal antes del ataque, lo será casi de nuevo después de la operación. Al contrario, si el ataque fué precedido de un estadio prodrómico de larga duración con formación previa de la excavación, la agudeza visual directa y el campo visual no eran ya normales y, por consiguiente, no quedarán absolutamente intactos después de la operación. De donde resulta que, en lo que concierne al glaucoma inflamatorio agudo, puede establecerse, como regla, que por la iridectomía se obtiene *una agudeza visual que es muy poco menor que la que tenía el paciente antes del último ataque inflamatorio.* Sin embargo, en algunos casos aislados, el resultado de la operación es menos favorable; en efecto, aunque ésta se haya practicado con todas las reglas técnicas, la hipertonía persiste ó recidiva. En estos casos se logra más recurriendo á una segunda operación (iridectomía ó esclerotomía). En fin, en algunos, á despecho de todo tratamiento, se desarrolla una ceguera

completa. Estos casos desgraciados son, empero, muy raros en el glaucoma agudo, de modo que puede contarse generalmente con un resultado operatorio feliz y duradero.

En el glaucoma inflamatorio crónico, para fundar el pronóstico de la operación, es necesario establecer cuál es, en el trastorno visual existente, la parte que corresponde á la opacidad de los medios y cuál la que puede atribuirse á la excavación y á la atrofia de la papila. La primera causa desaparece con la operación, en tanto que la última subsiste.

b) En el glaucoma simple, la eficacia de la iridectomía es menos positiva y menos duradera que en el glaucoma inflamatorio. En efecto; en el glaucoma simple, donde los medios son transparentes, el trastorno visual resulta únicamente de las alteraciones de la papila. Por consiguiente, puesto que la operación no es capaz de hacer desaparecer estas alteraciones, tampoco lo es para devolver la agudeza visual normal. El único resultado de la operación es hacer desaparecer la hipertonía y, por consiguiente, suspender los progresos del proceso morboso.

La iridectomía promete, pues, un éxito tanto más rápido y tanto más duradero cuanto más evidente es la hipertonía. De ordinario, por la operación, *la agudeza visual se mantiene en el statu quo*, ó todo lo más se alivia muy ligeramente. En muchos casos, para lograr este objeto, se está obligado á repetir la iridectomía, y á veces la disminución de la vista no deja de hacer nuevos progresos. Esta falta de resultado puede también observarse, aunque, después de la iridectomía, la presión intraocular llegue á ser normal de una manera permanente. Para explicar este hecho, se admite que, una vez iniciada la atrofia de las fibras nerviosas, no se detiene, aun cuando disminuya la presión intraocular. Los casos más desgraciados son aquellos en que la iridectomía ejerce más bien desfavorable influencia sobre la visión. Ésta baja entonces rápidamente después de la operación, de modo que la ceguera se produce más pronto que si no se hubiese practicado la iridectomía. Á veces, después de la operación se presentan también síntomas inflamatorios y dolores que antes de ella no existían. Entonces, inmediatamente después de la operación, el ojo esta duro, la cámara anterior no se restablece y la vista se pierde rápidamente en medio de violentos dolores. Estos casos, que son muy raros, se designan con el nombre de *glaucoma maligno*.

El *pronóstico* de la iridectomía en el glaucoma es, pues, el siguiente: en el glaucoma inflamatorio la operación obra favorablemente sobre la inflamación y sobre la agudeza visual, y el éxito persiste; de donde resulta que está indicada sin reservas ni vacilaciones. En el glaucoma

simple, por el contrario, debe únicamente contarse con el mantenimiento del *statu quo;* en cierto número de casos la operación es inútil ó aun perjudicial. Pero como el ojo se pierde infaliblemente si no se opera, la iridectomía está indicada aun en el glaucoma simple, al menos en los casos en que puede observarse la hipertonía. Debe tratarse de practicar la operación lo más pronto posible, porque cuanto más avanzada está la afección, menos seguro es el éxito.

No se *explica* por qué la iridectomía tiene por efecto disminuir la hipertonía, puesto que todavía no conocemos la causa de este fenómeno. En un ojo cuya tensión es normal, ésta no disminuye por la iridectomía. Así que cuando se practica esta operación por causa de opacidad de la córnea, el ojo no se ablanda de una manera permanente. Sólo, pues, rebaja la iridectomía la presión patológicamente aumentada. Entre las muchas explicaciones que se han dado sobre el mecanismo por el cual determina esta operación el descenso de la presión intraocular, no quiero citar más que una, porque ha sido el punto de partida de un nuevo ensayo operatorio. *Wecker* fué el primero que expresó la idea de que lo provechoso de la iridectomía no consiste tanto en la excisión del iris, como en la sección de la esclerótica. Para él, la significación de la incisión de la esclerótica consiste en la formación de una cicatriz que deja filtrar la serosidad, lo cual no hace la esclerótica normal. Esta cicatriz *filtrante* ó *filtradora* reemplazaría al ligamento pectíneo obliterado. De esta idea que la iridectomía debe su eficacia á la sección de la esclerótica nació la esclerotomía.

2.° La *esclerotomía* consiste en una sección de la esclerótica, que se practica tan cerca como sea posible de la periferia de la cámara anterior, sin excindir ningún colgajo del iris (para la técnica, véase § 155).

No hay duda de que la esclerotomía, que se ha practicado con frecuencia durante cierto tiempo, ha curado también definitivamente muchos casos. Sin embargo, en general, la curación no ha sido definitiva, de modo que ulteriormente hubo que recurrir á la iridectomía. La mayor parte de los operadores no practican la esclerotomía sino en los casos en que es técnicamente impracticable la iridectomía, ó bien en aquellos casos en que ya se ha ejecutado sin éxito.

3.° La *enucleación* está indicada cuando un ojo completamente ciego á consecuencia de un glaucoma es asiento constante de dolores, y cuando técnicamente es imposible practicar la iridectomía ó que se ha practicado ya sin éxito. El objeto de la enucleación en este caso es hacer desaparecer los dolores; también puede eventualmente reemplazarse por la neurotomía óptico-ciliar (véase § 167).

b) Tratamiento médico.

Los mióticos, eserina y pilocarpina, constituyen los medios poderosos para combatir la hipertonía. Pero no son activos sino cuando el iris es capaz de contraerse convenientemente. De donde resulta que son inútiles en los antiguos casos de glaucoma en que el iris está completamente atrofiado. Así se explica su eficacia: contrayendo la pupila, tienden el iris en dirección radiada, y de este modo le separan de las paredes oculares á que está adosado, y así también el ángulo de la cámara llega á estar libre. Desgraciadamente, su efecto sobre la presión intraocular no se sostiene sino en tanto que persiste la miosis. Los mióticos no tienen, pues, por efecto curar definitivamente el glaucoma y hacer inútil la iridectomía; sin embargo, proporcionan un precioso medio secundario en el tratamiento de esta enfermedad.

En el estadio prodrómico de esta afección se emplean los mióticos para cortar los ataques iniciales. En efecto; cuando el paciente instila un miótico, en el momento en que estalla el ataque, éste cesa al cabo de media hora. De esta manera es como puede impedirse durante mucho tiempo que un ataque prodrómico se transforme en uno inflamatorio agudo. Sin embargo, tampoco conviene sostener así mucho tiempo el estadio prodrómico, por temor de que se desarrolle una excavación del nervio óptico con lesión permanente de la agudeza visual. Desde que se manifiesta semejante peligro, es indispensable proceder á la iridectomía.

Durante el ataque inflamatorio agudo, los mióticos disminuyen algo la hipertonía, calman por esto mismo el dolor y favorecen la desaparición de la opacidad glaucomatosa de la córnea. De esta manera es posible, cuando las circunstancias lo permiten, retardar la operación por algunos días. Además, la operación se hace técnicamente más fácil, puesto que el iris, que estaba primero muy contraído, se dilata de nuevo por la contracción de la pupila. En el glaucoma simple, la eficacia de los mióticos es dudosa, y lo es tanto menos, cuanto menos sensible es la hipertonía.

Tan útiles como son los mióticos en el glaucoma, son de funestos los midriáticos. Todos los demás medicamentos, excesivamente numerosos, empleados en otro tiempo contra el glaucoma, están hoy abandonados. Es preciso evitar las emociones morales y la constipación.

En el glaucoma inflamatorio, la iridectomía presenta con frecuencia grandes dificultades para su ejecución, de modo que la excisión del iris no siempre se hace correctamente. Por fortuna, en el glaucoma inflamatorio es donde una iridectomía basta habitualmente para obtener el efecto apetecido. Conviene ante todo evitar el herir la cápsula

cristaliniana, porque fácilmente podría llegar á ser causa de la estrechez del iris y disminuir la profundidad de la cámara anterior. Si se produce este accidente, el ojo está infaliblemente perdido, porque el cristalino, herido, se tumefacta, y por consiguiente constituye una nueva causa de hipertonía.

La iridectomía en el glaucoma inflamatorio va generalmente seguida de hemorragia en la cámara anterior, así como en la retina. Esto depende de la disminución súbita de la presión, así como de la circunstancia de que el ojo sobre que se opera está muy hiperhemiado; en fin, del estado de degeneración de las paredes vasculares. La sangre derramada en la cámara anterior se reabsorbe á veces con gran lentitud, lo cual es debido á la obstrucción de las vías normales de excreción. Las hemorragias retinianas no acarrean notables inconvenientes cuando no se verifican en el sitio de la mancha amarilla. En virtud de la tensión más elevada del ojo glaucomatoso, los bordes de la herida, después de la iridectomía, no se cierran tan fácilmente como después de otras iridectomías practicadas, por ejemplo, con un objeto óptico. Resulta que en estos casos se obtiene, más frecuentemente que en otros, en vez de una reunión por primera intención, una cicatriz con interposición, entre los labios de la herida, de un tejido intermedio, lo cual hace que se desarrolle fácilmente una cicatriz ectásica ó cistoide.

En el glaucoma simple se ve á veces que la iridectomía va inmediatamente seguida de un considerable descenso de la agudeza visual. Este resultado es de temer en los casos en que antes de la operación el campo visual estaba de tal manera reducido que los límites no llegaron á un punto próximo al de fijación. Cuando la reducción de los límites del campo visual llegan más allá del punto de fijación, puede acontecer que se pierda la visión central. De aquí procede que se aconseje practicar la iridectomía lo más pronto posible, cuando todavía es extenso el campo visual.

En lo que concierne á la eficacia de la iridectomía en el glaucoma simple, difieren las opiniones. *Von Graefe* estimaba que más de la mitad de los casos operados iban seguidos de una curación definitiva. En una cuarta parte de casos sobreviene la recidiva, pero una segunda iridectomía logra curarla; el resto continúa su marcha progresiva hacia la ceguera á despecho de la operación. Sólo en el 2 por 100 de la totalidad ha sido absolutamente perjudicial la operación. Desde esta época, muchos autores han publicado estadísticas sobre la eficacia de la iridectomía en el glaucoma simple, tales son: *Hirschberg, Sulzer, Nettleship, Stedman, Bull, Gruening*, etc., etc. La mayor parte de ellas están de acuerdo con la opinión de *v. Graefe;* en poco más de la mitad de los casos, la operación ha detenido los progresos de la enfermedad. El

Dr. *Laska* ha compulsado mis propias observaciones sobre el mismo asunto; he aquí los resultados de su trabajo: de 39 casos, en 19, es decir, casi en la mitad, la iridectomía tuvo un resultado favorable, la agudeza visual se mantuvo estacionaria ó aun mejoró. En cambio, en 20 casos, á despecho de la operación, la vista bajó, ya por la hipertonía ulterior, ya por otros motivos. El valor de esta estadística, pequeña en verdad, se apoya en el hecho de que la constituyen solamente los casos que hubo ocasión de observar durante mucho tiempo. El tiempo medio de observación de los 19 curados fué de cinco años; muchos de ellos se observaron durante más de diez años.

En el hidroftalmos, la iridectomía es más peligrosa que en el glaucoma de los adultos, sobre todo á causa del estado defectuoso de la zónula. En efecto; después de la evacuación del humor acuoso excesivamente abundante, el cristalino queda rechazado hacia delante y la zónula puede romperse con facilidad y el cuerpo vítreo escaparse por la herida. Otro peligro resulta de la circunstancia de que, tratándose de niños, sería temerario pretender que tuviesen tranquilidad después de la operación. Á pesar de esto, se ha citado una serie de resultados felices, en que, por la iridectomía, quedó estacionario el hidroftalmos.

II. — Glaucoma secundario

§ 87. Bajo el nombre de glaucoma secundario comprendemos la hipertonía que sobreviene en el curso, y como consecuencia, de otra afección La nipertonía constituye, pues, en este caso una complicación de una enfermedad preexistente, en la cual ocasiona, como en el glaucoma primitivo, las consecuencias que le son propias. Si el aumento de la presión intraocular se desarrolla en medio de síntomas inflamatorios, provoca en la córnea, en el iris, etc , las alteraciones que al glaucoma inflamatorio corresponden. En otros casos, la hipertonía se manifiesta sencillamente por la palpación del ojo, así como por el desarrollo de la excavación del nervio óptico, con las alteraciones visuales que resultan, es decir, la reducción del campo visual y la disminución de la visión directa. La terminación es también la del glaucoma primitivo, es decir, la ceguera y la degeneración del globo ocular. Los síntomas del glaucoma secundario difieren según la enfermedad que los determina. Las afecciones que provocan la hipertonía son las siguientes:

1.º Las *ectasias* de la córnea y de la esclerótica. Entre las ectasias de la córnea, las complicadas con enclavamiento del iris, los estafilo-

mas, son casi regularmente las que van seguidas de hipertonía. Sólo excepcionalmente dan lugar á la presentación de este fenómeno las ectasias sin enclavamiento del iris, tales como la queratectasia seguida de úlcera, de *pannus* ó de queratitis parenquimatosa. Entre los estafilomas de la esclerótica, los que sobrevienen después de una rotura escleral, así como las ectasias que se desarrollan después de una esclerotítis, pueden determinar la hipertonía. Sin embargo, la mayoría inmensa de las ectasias esclerales son las consecuencias y no la causa de la hipertonía.

2.º Una *fístula* de la córnea cuando se cierra después de haber persistido mucho tiempo.

3.º La *iridociclitis* puede aumentar la presión á consecuencia del abundante exudado que vierte en el interior del ojo.

4.º La *seclusión pupilar*, ya sea debida á la adherencia de todo el contorno pupilar á la cristaloide, ó al enclavamiento del iris en una herida de la córnea. Este estado tiene como consecuencia la acumulación del humor acuoso en la cámara posterior y por consiguiente la protrusión del iris, lo cual engendra la hipertonía.

5.º El *cristalino* puede provocar el glaucoma secundario de dos maneras: ya por luxación, ya por tumefacción. Todas las formas de luxación pueden tener este resultado, pero las más peligrosas son aquellas en que el cristalino está enclavado en la pupila ó situado completamente en la cámara anterior. La tumefacción súbita del cristalino, después de una lesión traumática ó de una operación, puede igualmente determinar el aumento de la tensión ocular, sobre todo cuando se trata de individuos de cierta edad cuya esclerótica está rígida.

6.º Los *tumores intraoculares* tales como el sarcoma y el glioma, provocan en cierto estadio de su desarrollo, los síntomas del glaucoma secundario.

7.º Las *hemorragias* de la retina son la expresión de ciertas alteraciones que sobrevienen en las paredes vasculares ó de trastornos circulatorios que á veces conducen á la hipertonía. Estas hemorragias se presentan con más frecuencia en los viejos atacados de arterioesclerosis; entonces la hipertonía se desarrolla habitualmente bajo la forma de glaucoma inflamatorio, de glaucoma hemorrágico.

8.º La *coroiditis* y la *miopia* acentuada determinan á veces la hipertonía, bajo la forma de glaucoma simple.

El *tratamiento* debe ante todo dirigirse contra la afección origen de la hipertonía. Así, por ejemplo, en la seclusión pupilar procúrese restablecer, por una iridectomía, la comunicación entre ambas cámaras. Si el cristalino está tumefacto ó luxado, se le extraerá, si es posible,

etcétera. Como tratamiento sintomático de la hipertonía, tenemos á nuestra disposición, ya la punción de la córnea, ya la iridectomía. La primera disminuye la presión intraocular evacuando el humor acuoso, pero, no siendo más que pasajero este efecto, esta operación no conviene sino para los casos en que puede preverse que la hipertonía será de corta duración, por ejemplo, cuando se ha desarrollado á consecuencia de una hinchazón del cristalino ó de una iridectomía. La punción puede, según las necesidades, repetirse muchas veces. Una hipertonía permanente no puede combatirse sino por la iridectomía. El glaucoma hemorrágico es de muy desfavorable pronóstico. En este caso no puede contarse con la iridectomía de una manera absoluta, yendo esta operación, á veces casi inmediatamente, seguida de ceguera súbita acompañada de violentos dolores. Respecto á los ojos que tienen una neoplasia ó que están ciegos ó dolorosos, exigen la enucleación.

Disminución de la presión intraocular (hipotonía). — Se encuentra en las afecciones más diversas del globo del ojo. Su presencia indica siempre que ha disminuído de volumen el contenido del globo ocular. De donde resulta que se observan altos grados de hipotonía cuando después de la perforación del globo se han derramado el humor acuoso, el cristalino ó el cuerpo vítreo. Esto puede tener lugar después de una herida ó de la perforación espontánea de una úlcera. Cuando la perforación se cura con persistencia de una fístula ó de una cicatriz cistoide, que es el asiento de una fluxión constante de humor acuoso, la blandura del ojo puede continuar durante mucho tiempo (á veces muchos años). Después de la aplicación de un vendaje muy apretado, el ojo queda más blando durante cierto tiempo, porque, bajo la influencia de la presión producida de este modo, se activa la eliminación de los líquidos oculares. El ojo llega á ponerse también muy blando cuando el cuerpo vítreo disminuye de volumen por la retracción de los exudados, como en los casos en que, después de una iridociclitis, se atrofia el globo. El aumento progresivo de la blandura del ojo en el curso de una iridociclitis es, pues, un síntoma de mal augurio. Muchas inflamaciones de la córnea, tanto supurativas como no supurativas, van acompañadas de un ligero grado de hipotonía. Ésta se observa también con bastante frecuencia después de las lesiones traumáticas ligeras (erosiones), sobre todo cuando están asociadas á una contusión. De las afecciones profundas, la que va más frecuentemente acompañada de hipotonía es el desprendimiento de la retina. En fin, se encuentra un ligero grado de hipotonía en la parálisis del gran simpático ó después de la instilación de la cocaína.

Hay casos que se designan con el nombre de *oftalmomalacia* ó de tisis esencial, en los cuales la hipotonía se desarrolla espontáneamen-

te, sin causa conocida. El ojo se pone repentinamente muy blando, más pequeño, inyectado, y no es raro que al mismo tiempo exista una fuerte fotofobia y dolores neurálgicos. Este estado puede durar horas y aun muchos días, para dar lugar de nuevo á una situación normal. En muchos casos, esta clase de ataques reaparece periódicamente (oftalmomalacia intermitente). Frecuentemente es desconocida la causa de esta rara afección; otras veces va precedida de una lesión traumática. El pronóstico es bueno, en el sentido de que la oftalmomalacia no acarrea habitualmente ninguna consecuencia permanente.

FIN DEL TOMO I

INDICE DE FIGURAS

Páginas.

INDICE DE MATERIAS

PRIMERA PARTE

Examen del ojo.

SEGUNDA PARTE

Enfermedades del ojo.

Páginas.

PRINCIPALES TRABAJOS CIENTIFICOS

ORIGINALES DEL SEÑOR CEBRIÁN

1.° *Patogenia de la glucosuria en sus relaciones con la terapéutica.* Folleto de 84 páginas en 4.°. Madrid, 1881.

2.° *Un caso extraordinario de erisipela facial periódica durante el embarazo.* — *(Jurado Médico-Farmacéutico)*, 1881.

3.° *Del quebracho aspidosperma.* — (Idem íd.), 1882.

4.° *Estudios sobre la medicación sudorífica.* — Colección de artículos publicados en *La Medicina Contemporánea*, 1884.

5.° *Del pronóstico.* — (Idem íd.), 1884.

6.° *El clorhidrato de cocaína contra la neuralgia facial.* — *(Boletín de Medicina y Cirugía)*, 1886.

7.° *De la viruela hemorrágica.* — *(Revista especial de Dermatología*, etc.). Madrid, 1888.

8.° *El delirio en la viruela.* — (Idem íd.), 1888.

9.° *Un caso notable de esclerodermia difusa de forma progresiva.* — (Idem íd.), 1888.

10. *El histerismo y las duchas (Baños Árabes)*, 1888.

11. *La caquexia palúdica y las duchas.* — (Idem íd.), 1889.

12. *De la aeroterapia en la tisis pulmonar.* — (Idem íd.), 1889.

13. *El telurato de sosa contra los sudores nocturnos de los tísicos* (Estudio de comprobación clínico-terapéutico). — *(Siglo Médico)*, 1891.

14. *Apuntes para la historia de las inoculaciones preventivas.* — (Idem íd.), 1892.

15. *Quiste hidatídico multilocular de la cara convexa del hígado* (con grabados). — (Idem íd.), 1893.

Además ha publicado revistas críticas de Terapéutica en los periódicos médicos *El Jurado Médico-Farmacéutico, La Medicina Contemporánea, La Revista Clínica de los Hospitales* y EL SIGLO MÉDICO.

TOMO