COMPENDIO ICNOGRAFICO

DE

MEDICINA OPERATORIA.

COMPENDIO ICNOGRAFICO

DE

MEDICINA OPERATORIA

Y DE

ANATOMIA QUIRURGICA

De C. L. Bernard, D. M. P. y C. H. Huette,

con alguna importante modificacion en el texto

POR

EL DR. D. JUAN VICENTE (Y HEDO),

Médico-Cirujano de la Facultad de París, y Socio de Mérito de varias Corporaciones científicas, etc.

ILUSTRADA CON 100 LAMINAS GRABADAS EN ACERO.

VALENCIA: 1848.

IMPRENTA DE JOSE RIUS, CALLE DEL MILAGRO.

A mi comprofesor y colaborador
el Sr. D. Joaquin Rodrigo,

Recuerdo de sincera amistad,
Juan Vicente.

Costó 26 pesetas (vale más)

INSTRUMENTOS
DE CIRUGÍA.

LAMINA I.

INSTRUMENTOS NECESARIOS PARA PRACTICAR LAS INCISIONES.

Fig. 1. Bisturí recto.
Fig. 2. Bisturí convexo.
Fig. 3. Bisturí botonado ó sin punta.
a a a recazo del bisturí.
b b b corte del bisturí.
c c c articulacion de la hoja y del mango del bisturí.
d d d estremidad libre del mango del bisturí.
Fig. 4. Pinzas ordinarias de disecar.
a a dientes de las pinzas.
Fig. 5. Sonda acanalada.
a ranura de la sonda.
b estremidad botonada de la sonda.
b' estremidad de una sonda no botonada en la cual no se halla limitada la ranura.
Fig. 6. Tijeras rectas.
Fig. 7. Tijeras curvas.

LAMINA II.

INSTRUMENTOS NECESARIOS PARA PRACTICAR LA LIGADURA DE LAS ARTERIAS.

Fig. 1. Pinzas de presion continua de M. Charriere.
Fig. 2. Pinzas de resorte de Graf.
Fig. 3. Pinzas curvas de presion continua de M. Charriere.
Fig. 4. Pinzas de torsion de M. Amussat.
Fig. 5. Tenáculo.
Fig. 6. Aguja de Deschamps.
Fig. 7. Sonda acanalada con un ojo como si fuera aguja.
Fig. 8. Aguja de Cooper.
Fig. 9. Estilete aguja.
Fig. 10. Aprieta-nudo de M. Sottot.

LAMINA III Y IV.

INSTRUMENTOS NECESARIOS PARA PRACTICAR LAS AMPUTACIONES.

Fig. 1, 2, 3. Cuchillos de amputacion de diferentes dimensiones.
Fig. 4. Cuchillo interóseo.
Fig. 5 y 6. Tenazas incisivas.
Fig. 7. Torniquete de presion continua de M. Charriere.
Fig. 8. Sierra ordinaria; *a*, hoja de reemplazo.
Fig. 9. Sierra pequeña; *b*, hoja de reemplazo.
Fig. 10. Sierra de cadena ó articulada; *c*, aguja para conducirla; *d*, mango de la sierra que se articula con ella despues de haberla introducido.
Fig. 11. Agujas de sutura.
Fig. 12. Pinzas de presion central continua de M. Charriere.
Fig. 13. Pinzas de torsion de M. Amussat.
Fig. 14. Tenáculo.

Pl. III.

Pl. IV.



MODELES CHARRIÈRE.

LAMINAS V Y VI.

INSTRUMENTOS PARA LAS RESECCIONES.

Fig. 1. Sierra en forma de cresta de gallo.

Fig. 2. Sierra recta como un cuchillo.

Fig. 3. Otra pequeña sierra como la cresta de un gallo. — *a*, planchuela que sirve de punto de apoyo al índice de la mano que dirige el instrumento, cuando se necesita combinar la fuerza con la precision en los movimientos.

Fig. 4. Sierra recta de Larrey.

Fig. 5. Sierra Martin. — La cual se compone de una barilla, *a*, *b*, á cuya estremidad se adapta una sierra circular, *c*. A beneficio de la barilla *d*, *e*, que se articula con la otra *a*, *b*, por medio de la rodillera *f*, (armadura antigua de la rodilla) se da un movimiento de rotacion á la barilla *a*, *b*, y á la sierra que la termina. Este mecanismo permite la trasmision de los movimientos, cualquiera que sea por otra parte el ángulo que forman entre ellas las dos barillas. La estremidad *h*, es recibida en un árbol de trépano (fig. 5 bis), el cual pone en movimiento un ayudante entre tanto que el operador, que tiene el mango, *i*, atravesado por la barilla *a*, *b*, dirige la accion de la sierra, á la que se le imprime mayor ó menor grado de presion de parte del mismo operador. Varias sierras y de diferentes diámetros, *j*, en forma de hongo, k, pueden ser adoptadas á la barilla *a*, *b*, segun los casos.

Fig. 6. Sierra circular de Charriere. — La manecilla *a*, mueve la rueda *b*, cuyo encaje con las ruedas *c*, *d*, *e*, trasmite la rotacion á la sierra *f*. A beneficio de este instrumento, que siendo muy sólido es de un uso bastante fácil, pueden serrarse huesos profundamente situados. El diámetro de la sierra circular *f*, podrá ser varido ó adaptado al encaje de la última rueda *e*, segun lo exija el caso.

Fig. 7. Perforador de Dupuytren. — Instrumento destinado á dividir á una grande profundidad los secuestros que no se podrian sacar enteros por una herida demasiado estrecha. Dos ramas den-

tadas, *a*, *a*, que se pueden separar segun conviene, sirven para agarrar el fragmento del hueso en el cual se está operando; la especie de taladro, *b*, puesto en movimiento por medio de un arco cuya cuerda se enlaza al rededor de la garrucha, *c*, divide el secuestro.

Fig. 8. Cizallas ó tijeras de Liston empleadas para cortar de un solo golpe los huesos poco voluminosos.

Fig. 9. Fuertes pinzas para coger y serrar los huesos en que se está operando.

Fig. 10. Pinzas para estraer los secuestros ó fragmentos óseos.

Fig. 11 y 12. Escoplo ó cincel plano.—Gubia ó escoplo cóncavo.

Fig. 13. Martillo de plomo.

Fig. 14. Raspador.

Fig. 15. Cauterio en forma de oliva con un mango que sirve para todos los demás cauterios.

Fig. 16. Cauterio trascurrente.

Fig. 17. Cauterio numular.

Pl. V.

Pl. VI.



MODÈLES CHARRIÈRE

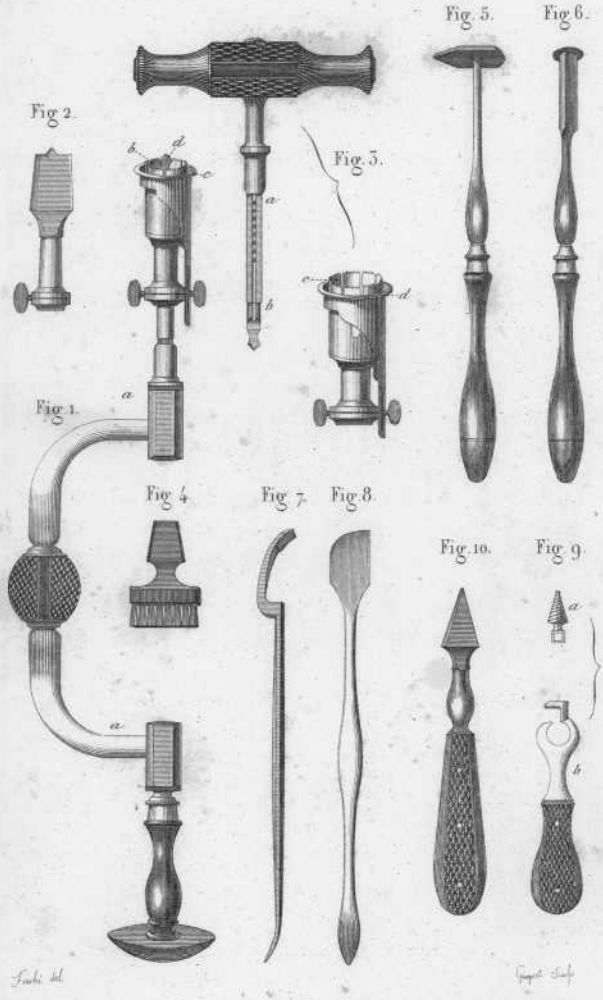

MODÈLES CHARRIÈRE.

LAMINA VII.

INSTRUMENTOS DE PERFORACION.

Fig. 1. *a*, *a*, árbol del trépano armado con su corona, *b*; *c*, cursor que sirve para limitar la profundidad á la cual debe penetrar la corona; *d*, pirámide perforante que termina la barilla cuadrangular en la cual se halla armada la corona.

Fig. 2. Exfoliativo.

Fig. 3. Trefina manual *(instrumento empleado por los ingleses en la trepanacion)*; *a*, *b*, piramidal que sirve de perforativo; *c*, corona; *d*, cursor.

Fig. 4. Bruza ó cepillo para limpiar las coronas.

Fig. 5. Rádula ó raspadera de cinco cortes.

Fig. 6. Cuchillo lenticular.

Fig. 7. Segra ó elevador doble.

Fig. 8. Segra raspante.

Fig. 9. *a*, saca-fondo independiente que sirve para sacar el fragmento óseo á beneficio de un mango, *b*.

Fig. 10. Perforativo con mango.

LAMINAS VIII y IX.

INSTRUMENTOS PARA LAS OPERACIONES QUE SE PRACTICAN EN LOS OJOS.

LAMINA VIII.

Fig. 1. Pinzas de Adams modificada por Charriere.

Fig. 2. Pinzas de anillo de M. Desmarres para coger y fijar el párpado superior durante la ablacion de los quistes ó tumores que necesitan una minuciosa y prolongada diseccion.

Fig. 3. Pinzas bifurcadas de M. Desmarres para coger las partes blandas en las cuales se quiere hacer pasar algunas agujas de sutura.

Fig. 4. Pinzas rectas de presion continua de M. Charriere. Entre las ramas finas y prolongadas se pueden sostener fácilmente los pliegues cutáneos en que se quiere operar.

Fig. 5. Otras pinzas de presion continua. Sus ramas, encorvadas y en forma de tornillo esteriormente, pueden servir de mandril al propio tiempo para colocar y estraer las cánulas, segun lo he visto hacer siempre á Blandin.

Fig. 6. Pinzas para coger los bordes libres de los párpados.

Fig. 7. Bisturí para abrir los tumores lacrimales, el saco lacrimal y el canal nasal.

Fig. 8. Sondas de M. Gensoule para el cateterismo de las vias lacrimales.

Fig. 9. Estiletes de plata bastante finos para poder penetrar en los puntos lacrimales. — Estilete de Mejean.

Fig. 10. Porta-cáustico libre y en su cánula para la cauterizacion del saco lacrimal.

Fig. 11. Geringa de Anel; *a* y *b*, tubitos de reserva.

Fig. 12. Trocar de M. Laugier para perforar el sinus maxilar.

Fig. 13. *a*, cánula de Dupuytren; *b* y *c*, clavos de plomo de Scarpa; *d*, clavo de marfil preparado por M. Charriere.

M. Charriere reblandece el marfil á beneficio del ácido clorhídrico y prepara de este modo clavos flexibles que dilatándose cuan-

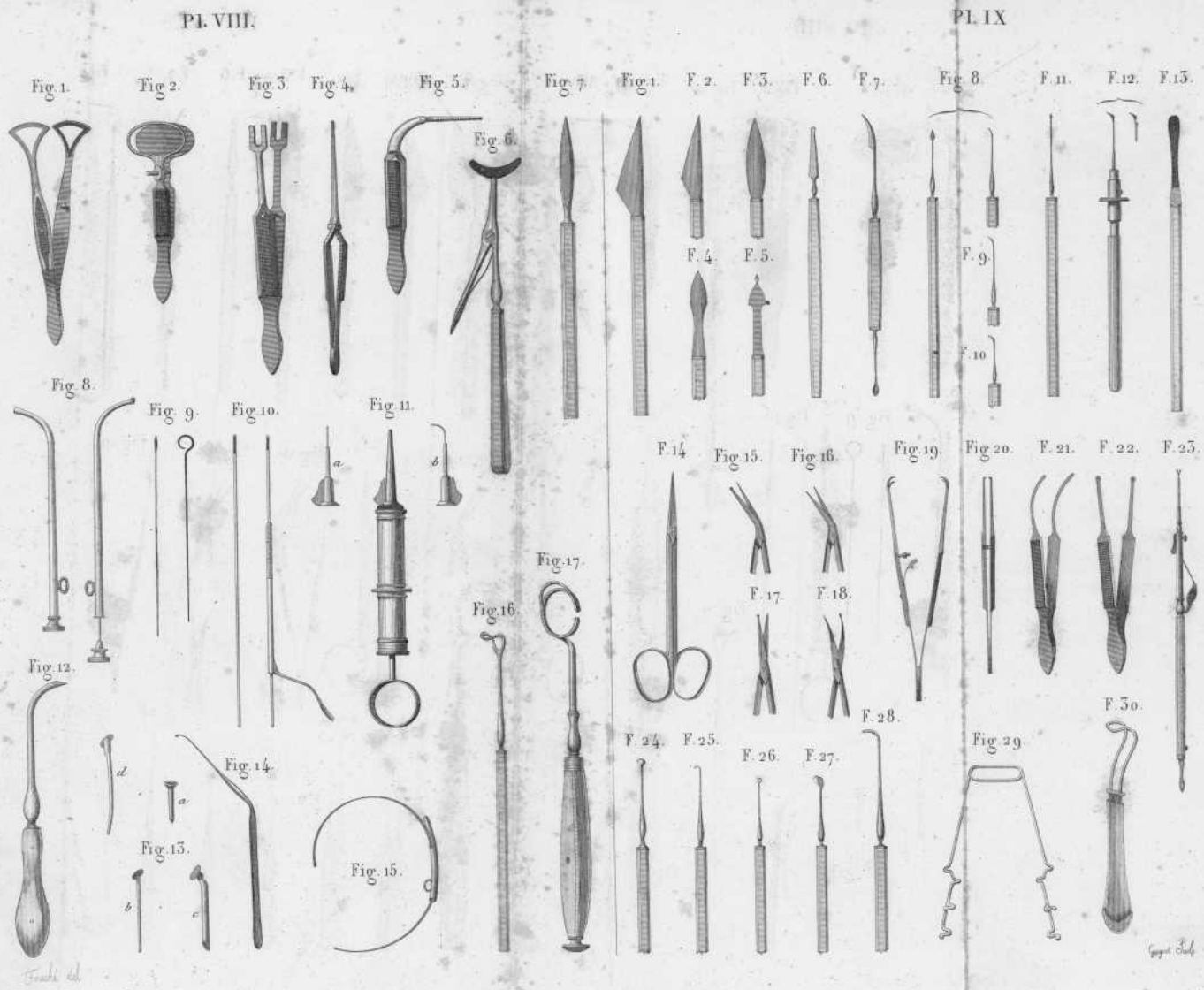
Pl. VIII.
Pl. IX
Fig. 1.
Fig. 2.
Fig. 3.
Fig. 4.
Fig. 5.
Fig. 6.
Fig. 7.
Fig. 8.
Fig. 9.
Fig. 10.
Fig. 11.
Fig. 12.
Fig. 13.
Fig. 14.
Fig. 15.
Fig. 16.
Fig. 17.
F. 1.
F. 2.
F. 3.
F. 4.
F. 5.
F. 6.
F. 7.
F. 8.
F. 9.
F. 10
F. 11.
F. 12.
F. 13.
F. 14
Fig. 15.
Fig. 16.
Fig. 19.
Fig. 20.
F. 21.
F. 22.
F. 23.
F. 17.
F. 18.
F. 24.
F. 25.
F. 26.
F. 27.
F. 28.
Fig. 29
F. 30.
MODÈLES CHARRIÈRE

do se hallan en contacto con las partes húmedas, son susceptibles de dilatar á su turno las vias lacrimales.

Fig. 14. Mandril á gancho de M. Cloquet para estraer las cánulas.

Fig. 15. Cánula de Desault con su mandril botonado.

Fig. 16. Elevador de los párpados de Comperat.

Fig. 17. Espéculo de Lizardi.

LAMINA IX.

Fig. 1. Ceratotomo de Beer.

Fig. 2. Ceratotomo de Richter.

Fig. 3. Ceratotomo de Wenzel.

Fig. 4. Cuchillo lanceado de Beer.

Fig. 5. Ceratotomo de Furnari.

Fig. 6. Cuchillo de M. Desmarres para agrandar las incisiones de la córnea.

Fig. 7. Podadera de Cheselden modificada por Boyer.

Fig. 8. Aguja de Dupuytren.

Fig. 9. Aguja de Escarpa.

Fig. 10. Aguja de Walter para practicar la queratonixis.

Fig. 11. Aguja fina.

Fig. 12. Aguja erina de Lazardi.

Fig. 13. Oftalmostato de Velpeau.

Fig. 14, 15, 16, 17 y 18. Tijeras finas para la pupila artificial. Las unas son curvas en el recazo y botonadas en la estremidad de una de sus puntas; las otras son plani-curvas.

Fig. 19. Pinzas-erina.

Fig. 20. Pinzas oculares.

Fig. 21. Pinzas curvas.

Fig. 22. Pinzas para la pupila artificial de M. Maunoir.

Fig. 23. Pinzas Charriere. Estas pinzas se terminan inferiormente por una pequeña lanceta corrediza en el mango del instrumento.

Fig. 24 y 25. Erinas.

Fig. 26. Erina de Beer.

Fig. 27. Erina doble.

Fig. 28. Erina botonada.

Fig. 29. Blefarectomo.

Fig. 30. Elevador de los párpados de Gellies.

LAMINA X.

INSTRUMENTOS PARA LAS OPERACIONES QUE SE PRACTICAN EN LA OREJA.

Fig. 1. Espéculo de Itard.

Fig. 2. Espéculo de Bonnafond.

Fig. 3. Pinzas de Fabrizj.

Fig. 4. Pinzas de Dupuytren para la estirpacion de los pólipos.

Fig. 5. Especie de cucharilla para la estraccion de los cuerpos estraños.

Fig. 6. Espéculo de M. Deleau.

Fig. 7. Catéter doble de Fabrizj.

Fig. 8. Sonda de Itard para las inyecciones de la trompa.

Fig. 9. Sonda de M. Blanchet.

Fig. 10. Porta-cáustico de M. Blanchet.

Fig. 11. Sonda flexible y mandril de M. Deleau.

Fig. 11 *bis*. Embudo de la sonda de M. Blanchet.

Fig. 12. Trépano de M. Fabrizj para perforar la membrana del tímpano.

Fig. 13. Pinzas porta-hilas de M. Bonnafond.

Fig. 14. Perforador del tímpano de M. Bonnafond.

Fig. 15. Sonda de Belloc para cohibir las hemorragias nasales.

Fig. 16. Perforador del tímpano de M. Deleau.

Fig. 17. Vegiga de cautchouc con espita y válvula para inyectar aire y éter, de M. Blanchet.

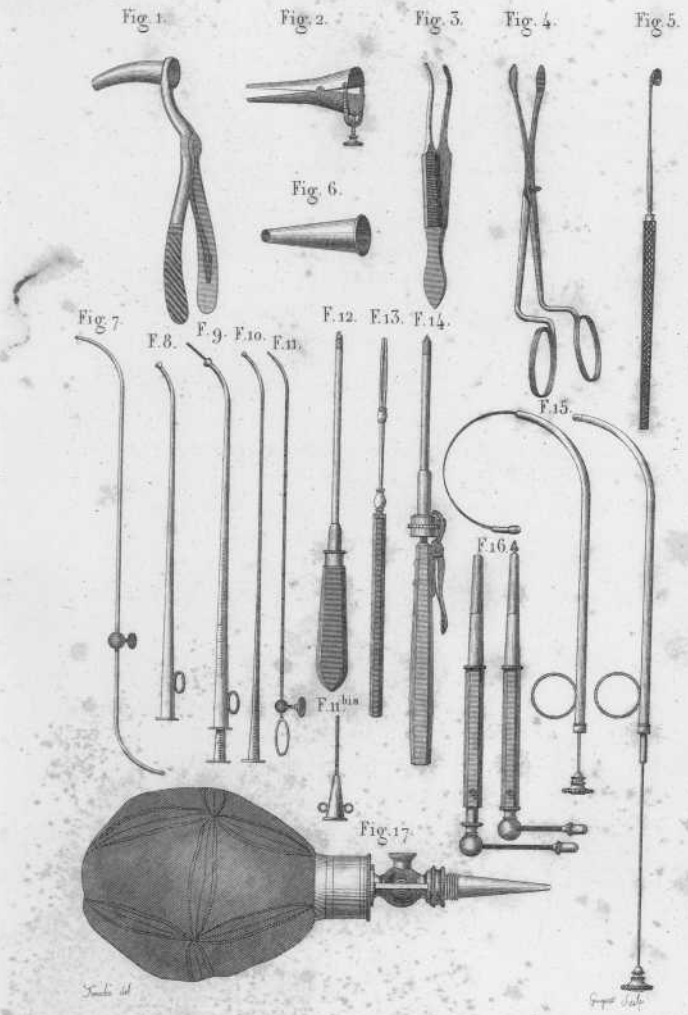

MODELES CHARRIÈRE

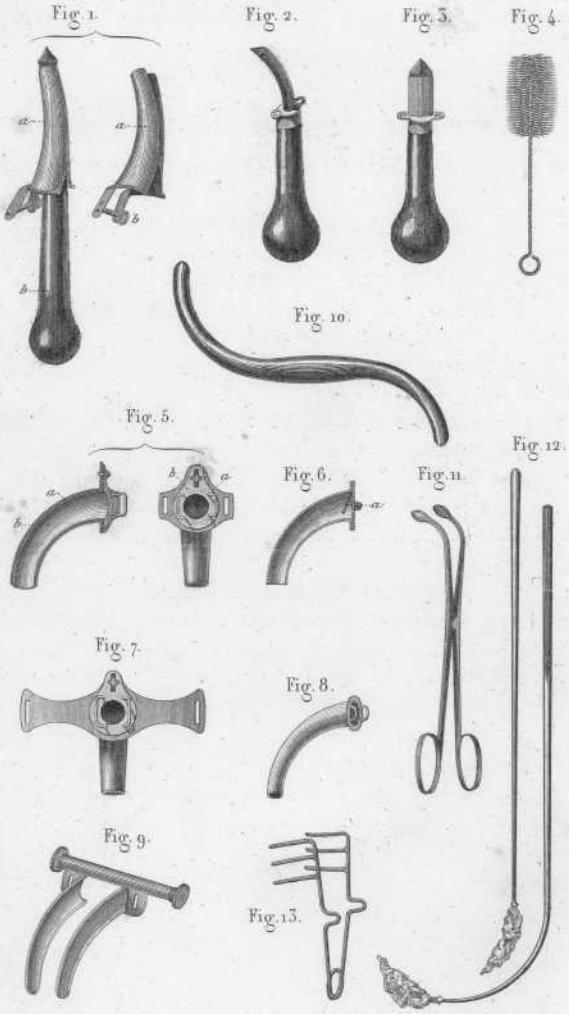

MODÈLES CHARRIÈRE

LAMINA XI.

INSTRUMENTOS PARA LA LARINGOTOMÍA Y TRAQUIOTOMÍA.

Fig. 1. Cánula bivalva de Mr. Mereau. *a*, *a*, cánulas; *b*, trocar.

Fig. 2. Trocar de Bochot con su cánula.

Fig. 3. Trocar recto.

Fig. 4. Escovilla para limpiar las cánulas.

Fig. 5. Cánula doble de Borgelat. *a*, cánula esterior; *b*, cánúla interior.

Fig. 6. Cánula con válvula de M. Charriere.

Fig. 7. Cánula de M. Guersent.

Fig. 8. Cánula de M. Bretonneau.

Fig. 9. Cánula de separacion de M. Gendron.

Fig. 10. Mandril de ballena de Giersent para la introduccion de las cánulas.

Fig. 11. Pinzas dilatadoras de M. Trousseau.

Fig. 12. Ballenas para limpiar las cánulas cuando están colocadas.

Fig. 13. Dilatador de M. Maslieurat-Lagemar.

LAMINA XII.

INSTRUMENTOS PARA LAS LIGADURAS DE LOS PÓLIPOS DE LAS FOSAS NASALES.

Fig. 1. Pinzas rectas de pólipo con su eje lateral.

Fig. 2. Pinzas curvas de pólipo.

Fig. 3. Porta-ligaduras de M. Felix Hattin; cara convexa. *a*, plancha móvil sosteniendo el hilo; *b*, tornillo para pasar y dejar libre la ligadura levantando la plancha, *a*; *c*, tornillo para separar ó aproximar las dos hojas laterales que ensanchan el instrumento.

Fig. 3. Cara cóncava del mismo instrumento. *a*, la plancha móvil y los ganchos libres encima de las hojas laterales.

Fig. 4. Porta-ligadura de M. Charriere. *a*, plancha que sirve para empujar dos barillas móviles que detienen ó dejan libre, segun se quiera, el hilo pasado en la ranura superior del instrumento.

Fig. 5. Aprieta-nudos con doble cánula.

Fig. 6. Aprieta-nudos de Graff modificado por Dupuytren; el hilo está sujeto por medio de un tornillo de traccion contenido en el interior de la cánula.

Fig. 7. Aprieta-nudos en forma de rosario, de Mayor; el mismo mecanismo. El rosario facilita la colocacion de una ligadura en las cavidades donde no podria introducirse una barilla recta.

Fig. 8. Aprieta-nudos de Desault.

Pl. XII.

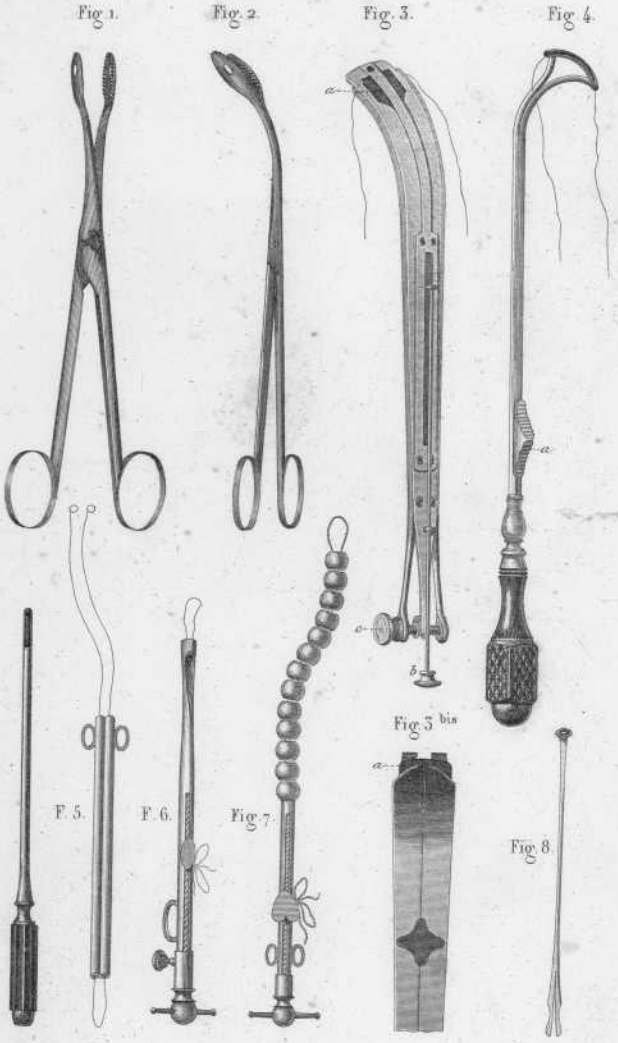

MODÈLES CHARRIÈRE.

Pl. XIII.

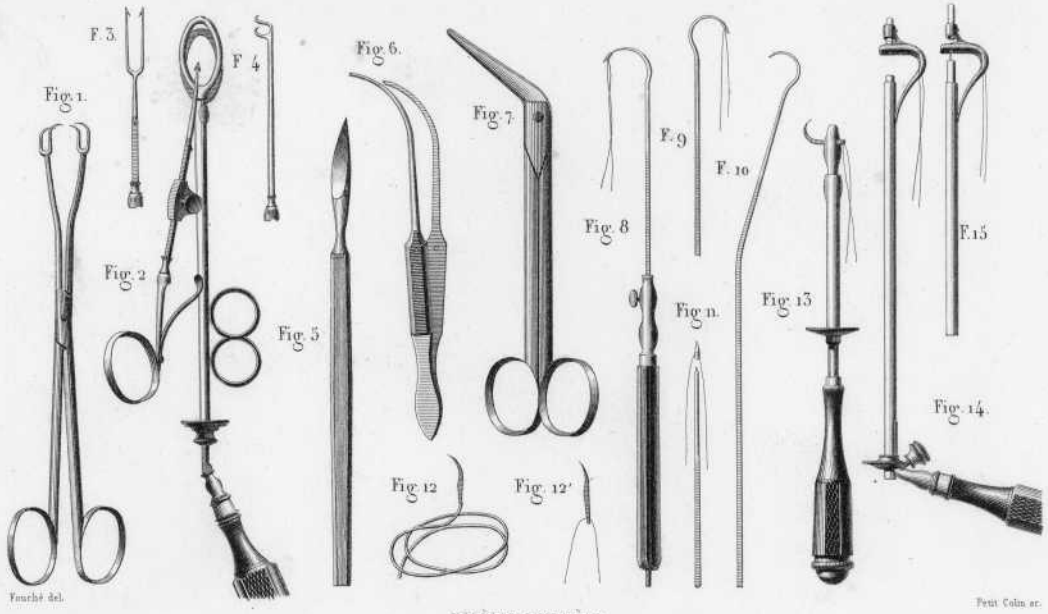

MODÈLES CHARRIÈRE

LAMINA XIII.

INSTRUMENTOS PARA LAS OPERACIONES QUE SE PRACTICAN EN LAS AMÍGDALAS Y EN EL VELO PALATINO.

Fig. 1. Pinzas bivalvas de Mr. Moreau.

Fig. 2. Tonsilotomo de Fahnestoch modificado por Mr. Velpeau.

Fig. 3. Aguja ó punzon de reemplazo de Guersent.

Fig. 4. Garfio móvil de Mr. Geroy d'Etiolles para coger la amígdala.

Fig. 5. Bisturí.

Fig. 6. Pinzas de Graff.

Fig. 7. Tijeras torcidas de Mr. Roux para la estafilorafia.

Fig. 8, 9, 10, 11. Aguja y porta-agujas de Mr. Bournignon para la sutura del velo del paladar.

Fig. 12. Aguja de Dieffembac con hilo de plomo.

Fig. 12 *bis*. Aguja de Graff.

Fig. 13. Aguja y porta-agujas de Mr. Roux.

Fig. 14 y 15. Porta-suturas de Mr. Depierris.

LAMINA XIV.

INSTRUMENTOS PARA LAS OPERACIONES QUE SE PRACTICAN EN LA FARINGE Y LARINGE.

Fig. 1. Sonda esofágica para la alimentacion artificial.

Fig. 2. Pinzas esofágicas para la estraccion de los cuerpos estraños.

Fig. 3. Sonda de Mr. Fabret.

Fig. 4, 5 y 6. Sonda y varilla articulada de Mr. Blanche.

Fig. 7. Sonda de Mr. Baillarger; *a*, varilla de hilo de alambre; *b*, varilla de ballena.

Fig. 8. Sonda de Vacca para facilitar la incision del esófago.

Fig. 9. Sonda agarrante de Dupuytren.

Fig. 10. Sonda de Charrière para practicar la respiracion artificial.

Fig. 11. Bomba con una canilla de doble corriente (Charrière). *a*, cuerpo de bomba que puede ponerse en comunicacion directa con las sustancias alimenticias ó líquidos que quieran inyectarse en el estómago sin interrumpir el juego de la bomba.

Fig. 12 y 13. Cánulas de bomba que pueden adaptarse á sondas de diferentes calibres.

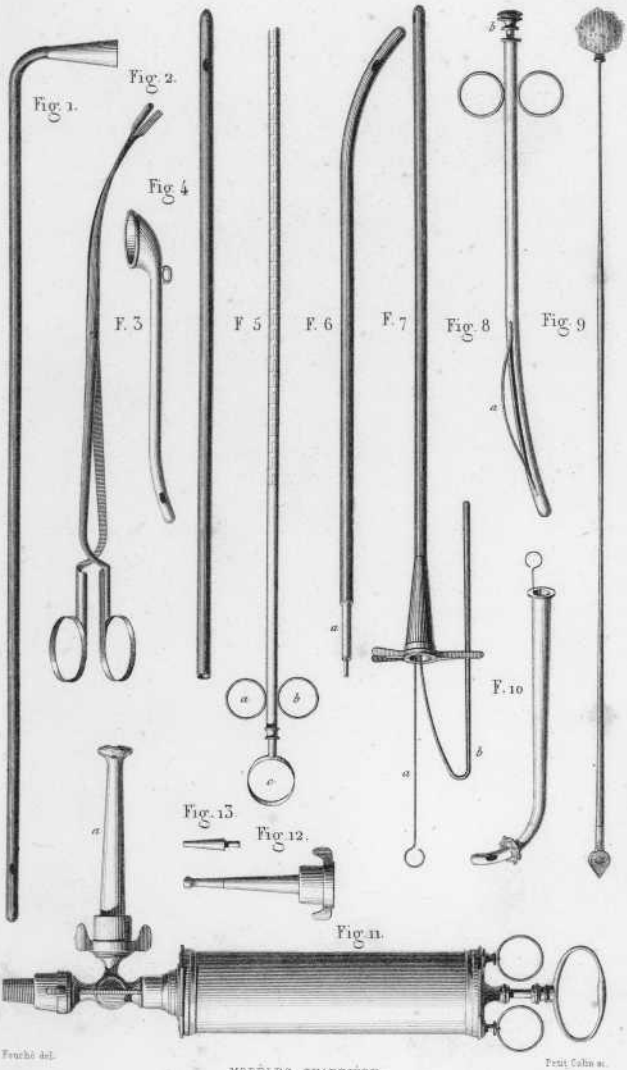

Fouché del.

MODÈLES CHARRIÈRE.

Frutt Colin sc.

Pl. XV.

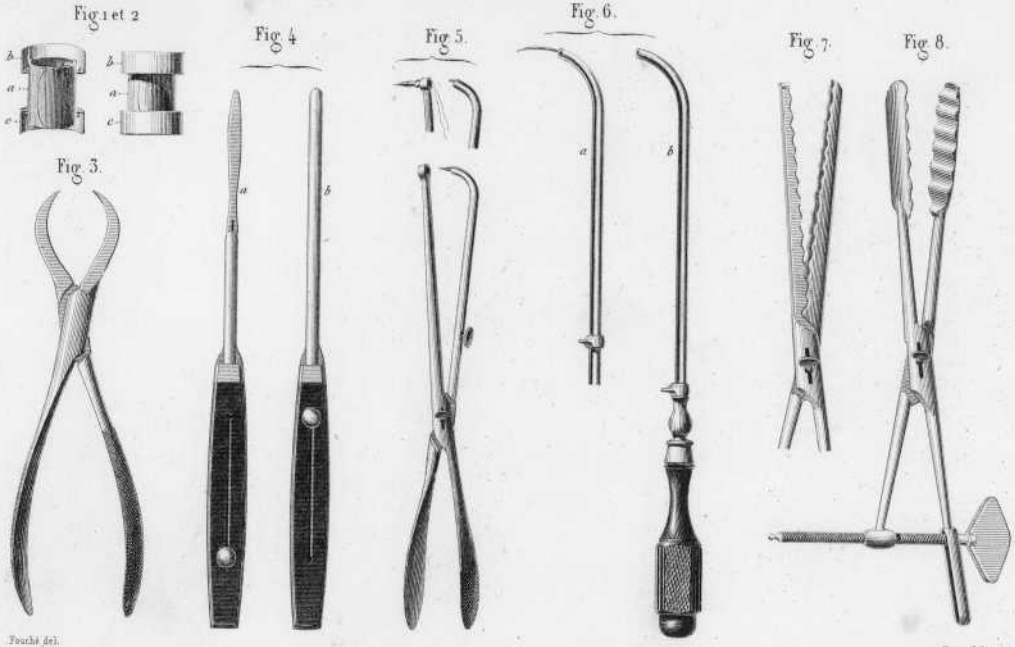

Fouché del.

Petit Colin sc.

MODÈLES CHARRIÈRE

LAMINA XV y XVI.

INSTRUMENTOS PARA LAS OPERACIONES QUE SE PRACTICAN EN LOS INTESTINOS.

HERIDAS INTESTINALES; HERNIAS; ANO ANORMAL.

LAMINA XV.

Fig. 1 y 2. Birola de Demans. La figura primera representa un corte de birolas de plata con el fin de hacer ver la disposicion de la birola de acero, *a*.

Fig. 3. Pinzas para coger la birola de acero, *a*, y disminuir el diámetro por medio de la presion para facilitar la introduccion en las dos birolas de plata, *b* y *c*.

Fig. 4. Bisturí de Blandin, modificado por Guerin, para la cura radical de las hérnias; *a*, hoja separada de la varilla que la protege; *b*, hoja cubierta por la varilla protectora.

Fig. 5. Porta-aguja de Mr. P. Boyer para colocar los puntos de sutura en el ano anormal.

Fig. 6. Aguja de Mr. Gerdy para la cura radical de las hérnias; *a*, la aguja está sacada de la varilla acanalada; *b*, la aguja está protegida por la varilla acanalada.

Fig. 7. Enterotomo de Dupuytren.

Fig. 8. Enterotomo de Blandin.

LAMINA XVI.

Fig. 1. Sonda acanalada de Mr. Boyer.

Fig. 2. Bisturí de Thompson; *a*, corte.

Fig. 3. Espátula acanalada de Mr. Vidal.

Fig. 4. Bisturí de Mr. Yers; *a*, corte.

Fig. 5. Bisturí de Mr. A. Astley-Cooper; *a*, corte.

Fig. 6. Bisturí de Pott.

Fig. 7. Bisturí envainado de Grimala; *a*, hoja; *b*, hoja saliendo de la vaina por medio de una presion egercida contra el resorte, *c*.

Fig. 8. Aguja lanceolada de Mr. Velpeau para la cura radical de las hernias.

Pl. XVI.

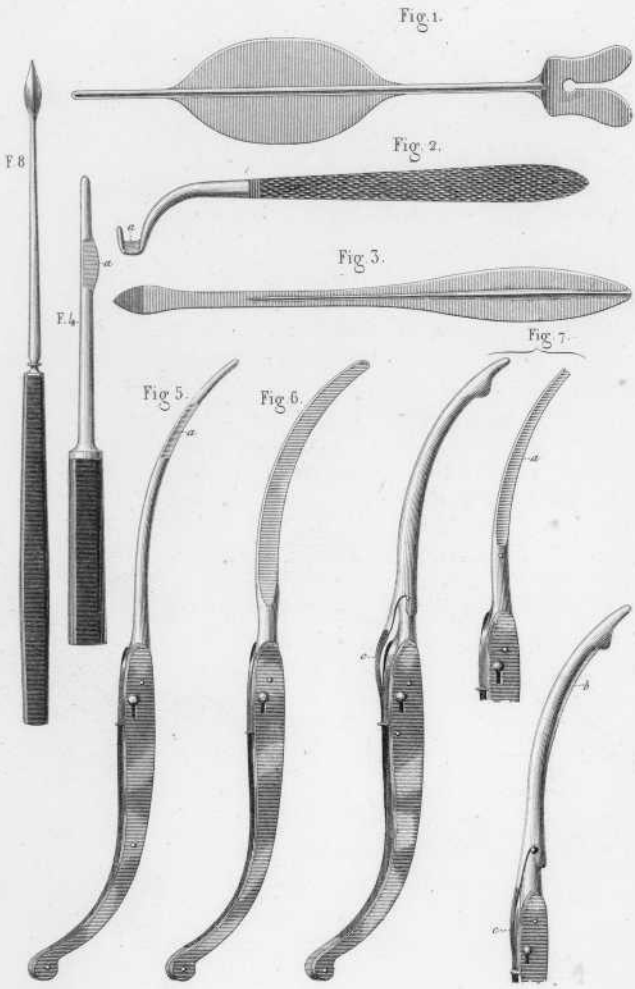

Fouché del. Petit Colin sc.

MODÈLES CHARRIÈRE

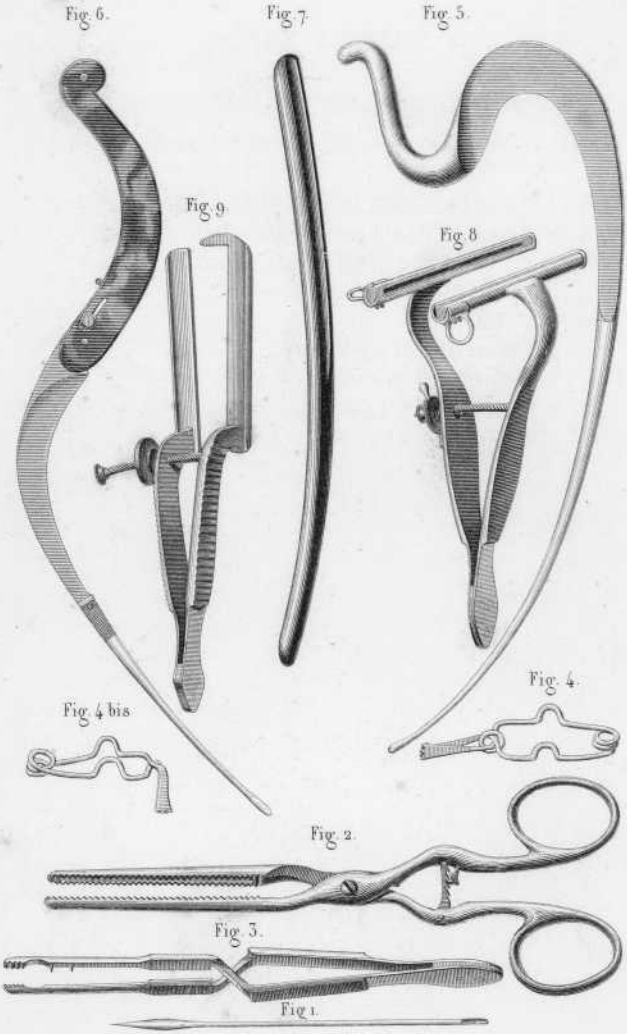

Fouché del. Petit Collin sc.

MODÈLES CHARRIÈRE

LAMINA XVII.

INSTRUMENTOS PARA EL FIMOSIS, LA FÍSTULA DEL ANO Y LAS HEMORROIDES.

Fig. 1. Aguja lanceolada para la operacion del fimósis.
Fig. 2. Pinzas de Ricord para la operacion del fimósis.
Fig. 3. Pinzas de Mr. Vidal para la misma operacion.
Fig. 4 y 4 *bis*. Serfinas de Mr. Vidal.
Fig. 5. Bisturí Real.
Fig. 6. Bisturí de Marx y Brechet.
Fig. 7. Conductor de madera de Desault.
Fig. 8 y 9. Pinzas porta-cáustico y pinzas protectoras de monsiur Amussat para las hemorroides.

LAMINA XVIII.

VENDAGES HERNIARIOS Y PESARIOS.

Fig. 1. Vendage doble de medio cuerpo, inguinal.

Fig. 2. Vendage doble entrecortado y con placa dorsal.

Fig. 3. Vendage doble, cortado y llamado imperceptible, crural.

Fig. 4. Vendage umbilical ó exomfal con pelota en forma espiral.

Fig. 5. Vendage simple.

Fig. 6. Vendage simple de izquierda á derecha.

Fig. 6 *bis*. Pelota inguinal muy fuerte.

Fig. 7. Pesario de anteversion, de Mr. Hervez de Chegoin.

Fig. 8. Otra especie de pesario con varilla.

Fig. 9. Otro de marfil.

Fig. 10. Otro en forma de embudo redondo.

Fig. 11. Embudo simple.

Fig. 12. Embudo redondo.

Fig. 13. Embudo oval.

Fig. 14 Otro llamado Bondon.

Fig. 15. Elitróideo de Mr. J. Cloquet.

Fig. 16. Otro pesario alitromoglion de Mr. Kílion.

Fig. 17. Pesario en 8 de guarismo.

Fig. 18. Pesario (reloj de arena) de Mr. Malgaigne.

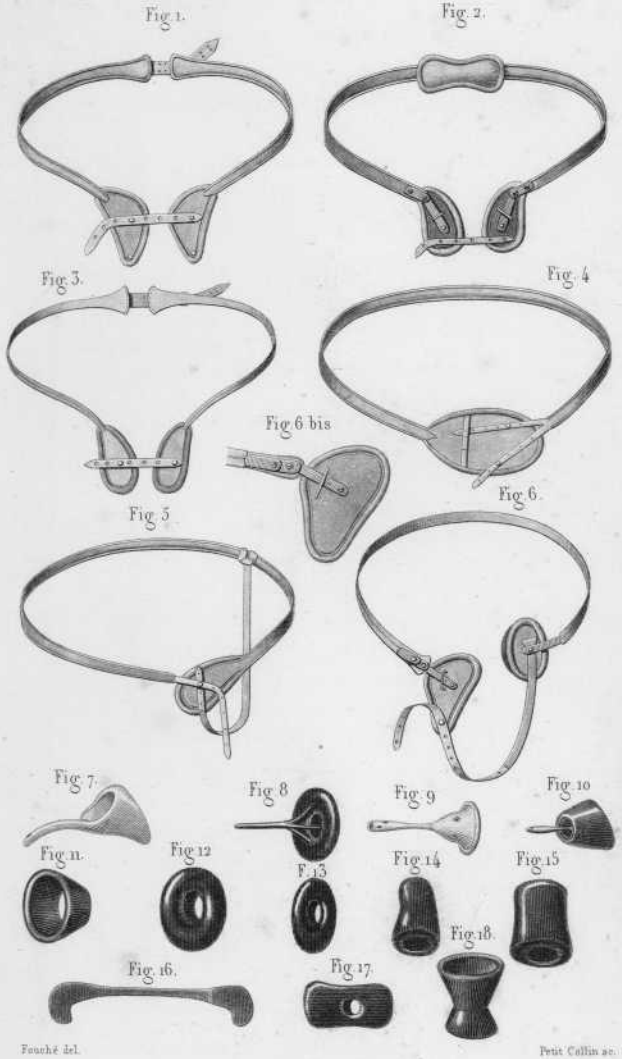

Fouché del. Petit Collin sc.

MODÈLES CHARRIÈRE

Pl. XIX.

Pl. XX.

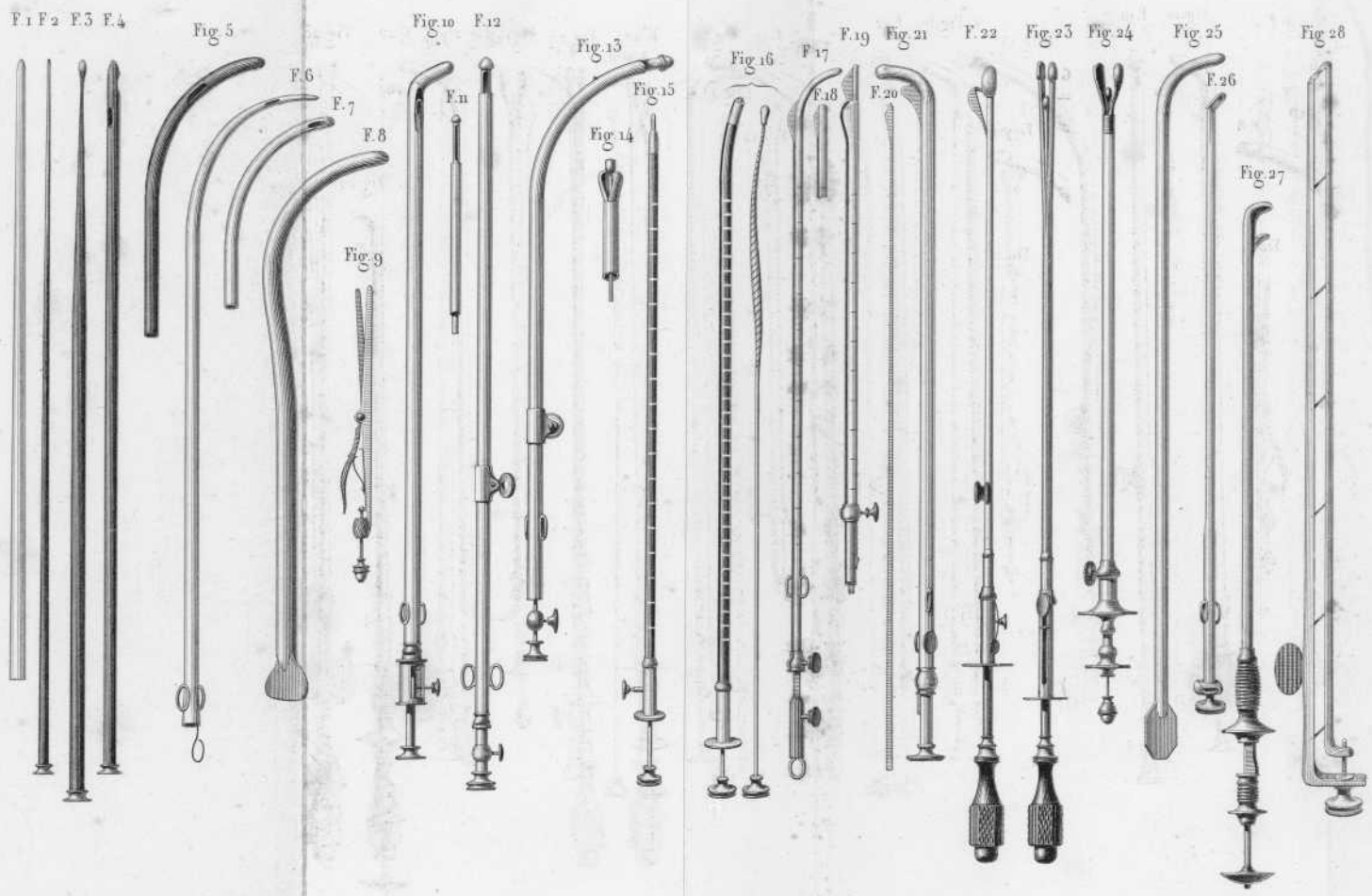

Fouché del.

Petitcolin sc.

MODÈLES CHARRIÈRE

LAMINA XIX y XX.

INSTRUMENTOS PARA EL TRATAMIENTO DE LAS ENFERMEDADES DE LA URETRA Y DE LA PRÓSTATA.

Fig. 1. Bugía esploratriz de cera.
Fig. 2. Bugía cónica de goma elástica.
Fig. 3. Bugía cónica olivada de goma elástica.
Fig. 4. Sonda recta de id.
Fig. 5. Idem curva de id.
Fig. 6. Idem cónica de plata.
Fig. 7. Idem curva de id.
Fig. 8. Bugía de estaño.
Fig. 9. Uretrótomo de Mr. Civial.
Fig. 10. Porta-cáustico prostático de Mr. Mercier.
Fig. 11. Porta-cáustico uretral de Mr. Lallemand.
Fig. 12. Porta-cáustico uretral prostático de Mr. Civial.
Fig. 13. Porta-cáustico prostático de Mr. Lallemand para las pérdidas seminales.
Fig. 14. Porta-cáustico uretral de adelante á atrás de monsiur Barné.
Fig. 15. Porta-cáustico uretral de adelante á atrás de monsiur Ducamp.
Fig. 16. Porta-cáustico uretral de adelante á atrás de monsiur Leroy de Etiolles.
Fig. 17. Escarificador curvo de Ricord.
Fig. 18. Escarificador recto de Ricord.
Fig. 19. Escarificador con vaina de M. Begin y Robert.
Fig. 20. Escarificador y su hoja de reserva.
Fig. 21. Escarificador prostático de Mr. Mercier.
Fig. 22. Escarificador uretral de Mr. Civial.
Fig. 23. Esplorador de la estrechéz, por Mr. Civial.
Fig. 24. Pinzas de dos ramas de Hunter.

Fig. 25. Sonda prostática de Mr. Mercier.
Fig. 26. Limpiador articulado de Mr. Leroy de Etiolles
Fig. 27. Rompe-piedra uretral.
Fig. 28. Dilatador uretral recto.

Pl. XXI

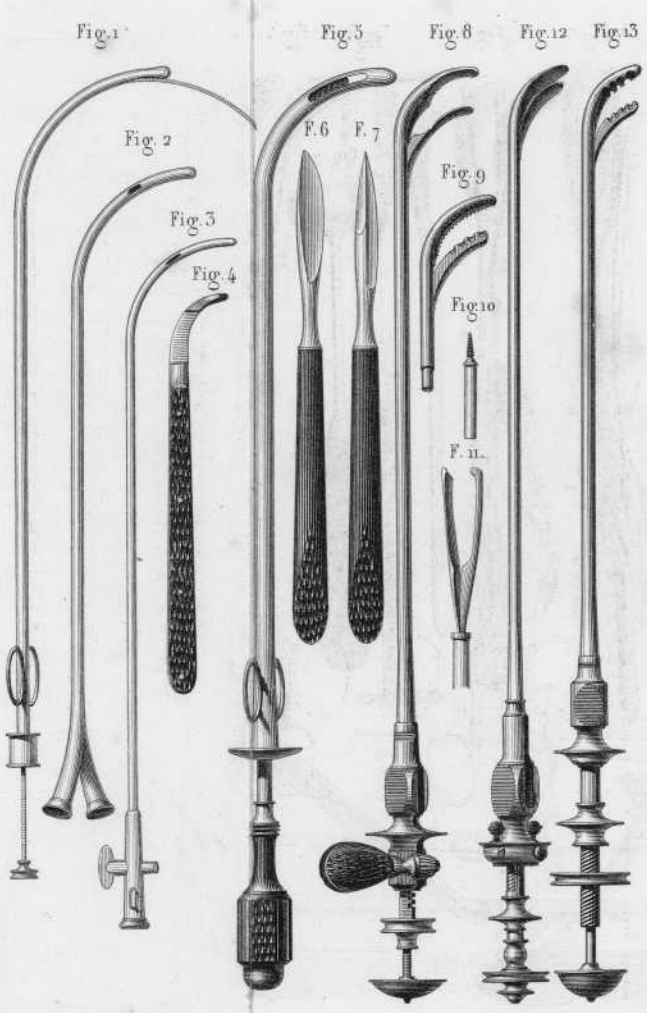

Pl. XXII

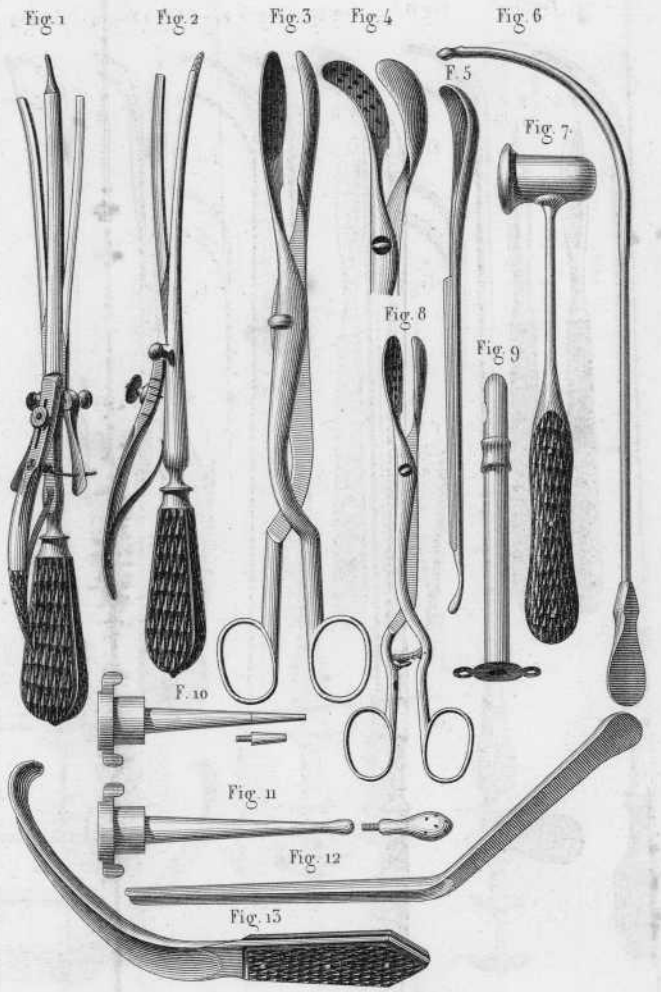

Fouché del.

Petitcolin sc.

MODÈLES CHARRIÈRE

LAMINA XXI.

INSTRUMENTOS DE LITOTRICIA Y DE LA TALLA.

Fig. 1. Sonda de dardo de Fray Cosme, modificada por Mr. Civial.

Fig. 2. Sonda de doble corriente metálica de Mr. J. Cloquet.

Fig. 3. Sonda de canilla curva de Pasquier.

Fig. 4. Bisturí aponeurótomo de Mr. Belmas.

Fig. 5. Sonda evacuativa de Pasquier.

Fig. 6. Bisturí fijo convexo.

Fig. 7. Bisturí fijo de dos cortes, talla perineal.

Fig. 8. Rompe-piedra con dientes agujereados, y á la vez, en forma de cuchara, con boton, de MM. Mercier y Charrier.

Fig. 9. Rompe-piedra de Mr. Hearteloup, con dientes, agujereado y con boton, para atacar y dividir la piedra.

Fig. 10. Instrumento para estraer una bugía de la vejiga.

Fig. 11. Instrumento para estraer cuerpos estraños de la vejiga.

Fig. 12. Rompe-piedra con dientes planos, de MM. Amussat, Civial y Charrier.

Fig. 13. Rompe-piedra con dientes, de Mr. Legalas y Charrier.

LAMINA XXII.

CONTINUACION DE LOS INSTRUMENTOS DE LITOTRICIA Y DE LA TALLA.

Fig. 1. Litótomo doble de Dupuytren.

Fig. 2. Litótomo simple de Fray Cosme, modificado por monsiur Charrier.

Fig. 3. Tenacillas rectas en forma de fórceps, con ramas cruzadas y descruzadas cerca de los anillos.

Fig. 4. Tenacillas curvas modificadas por Mr. Charrier.

Fig. 5. Boton cóncavo y acanalado, conductor de las tenacillas.

Fig. 6. Cateter conductor con canales redondos.

Fig 7. Martillo para la percusion.

Fig. 8. Tenacillas rectas con ramas cruzadas y descruzadas, á voluntad, y graduadas, fijas ó no, con un boton dentado.

Fig. 9. Cánula de Dupuytren, para el taponamiento.

Fig. 10. Cánula dividida en tres diferentes grosores adaptables á la jeringa de anillos (v. lám. XIV. fig. 11, 12 y 13).

Fig. 11. Cánula de un solo chorrro y de regadera para inyeccion de la vejiga.

Fig. 12. Canal conductor de las tenacillas.

Fig. 13. Canal suspensivo y conductor de Mr. Belmas y Civial.

Pl. XXIII

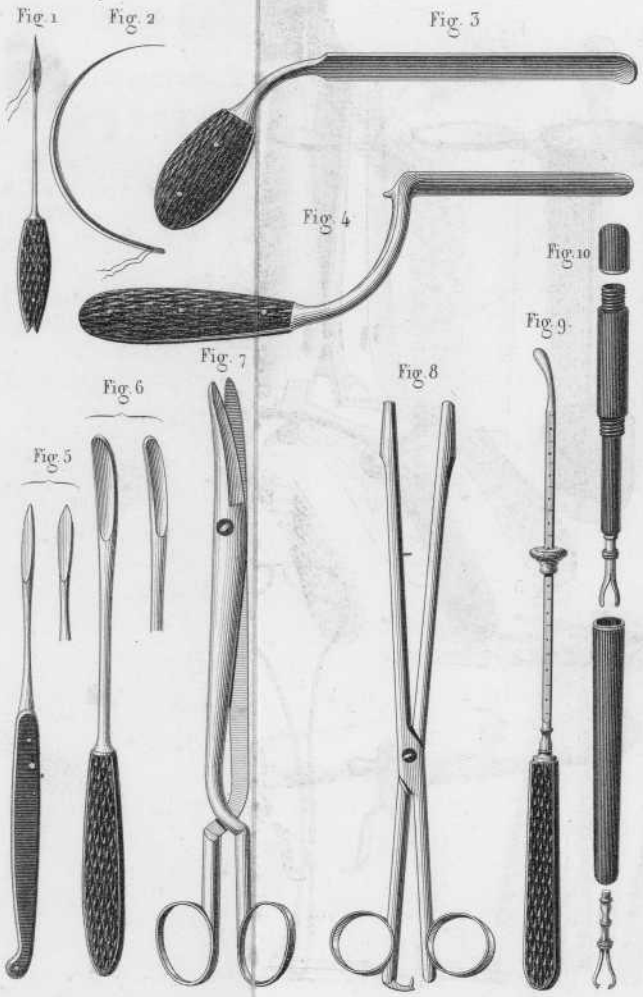

Fouché del.

Pl. XXIV

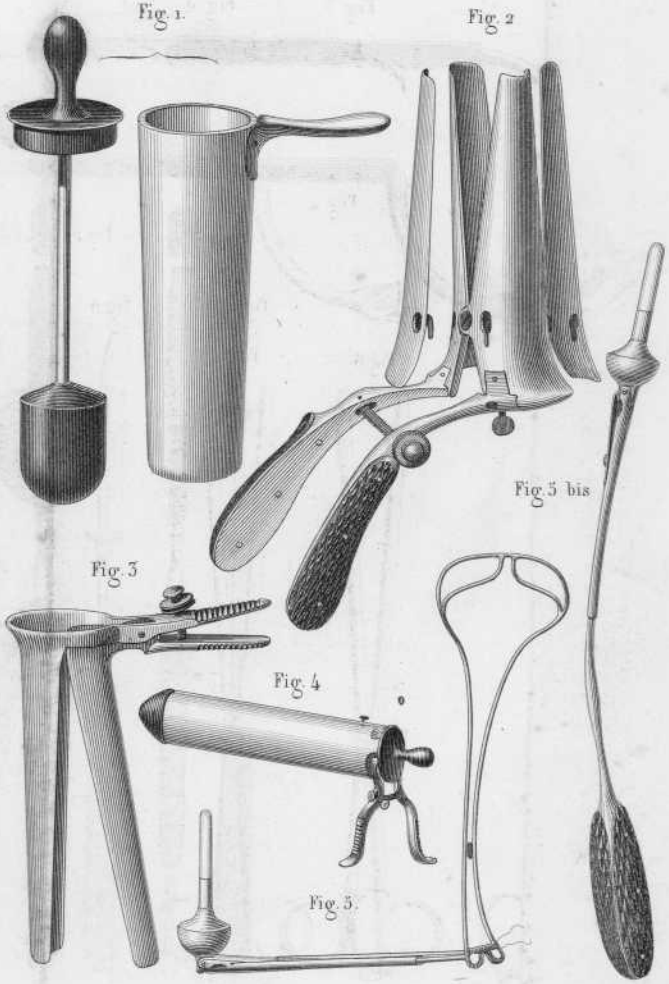

Petitcolin sc.

MODÈLES CHARRIÈRE

LAMINA XXIII.

INSTRUMENTOS PARA LAS ENFERMEDADES DE LAS MUGERES.

Fig. 1. Aguja de Mr. Vidal de Cassis para la sutura del perineo.

Fig. 2. Aguja de Mr. Roux, para el mismo uso.

Fig. 3. Hoja plana de Mr. Sobert, para la depresion de las paredes laterales de la vagina.

Fig. 4. Depresor univalvo encorvado para la parte posterior de la vagina.

Fig. 5. Dos bisturíes convexos y puntiagudos para avivar.

Fig. 6. Dos cuchillos histerótomos recto é izquierdo.

Fig. 7. Largas tigeras planicurvas.

Fig. 8. Pinzas portaligadura de M. J. Cloquet.

Fig. 9. Sonda uterina modificada por Mr. Valleix.

Fig. 10. Largo porta-nitrato para tres usos diferentes.

LAMINA XXIV.

INSTRUMENTOS PARA LAS ENFERMEDADES DE LAS MUGERES.

Fig. 1. Espéculo de marfil de Mr. Gibert.
Fig. 2. Espéculo de cuatro válvulas de Mr. Ricord y Charnier.
Fig. 3. Espéculo bivalvo de Mr. Benette, de Lóndres.
Fig. 4. Espéculo de tres válvulas.
Fig. 5. Enderezador uterino de Mr. Valleix.
Fig. 5 *bis*. El mismo sobre un mango para poderlo introducir.

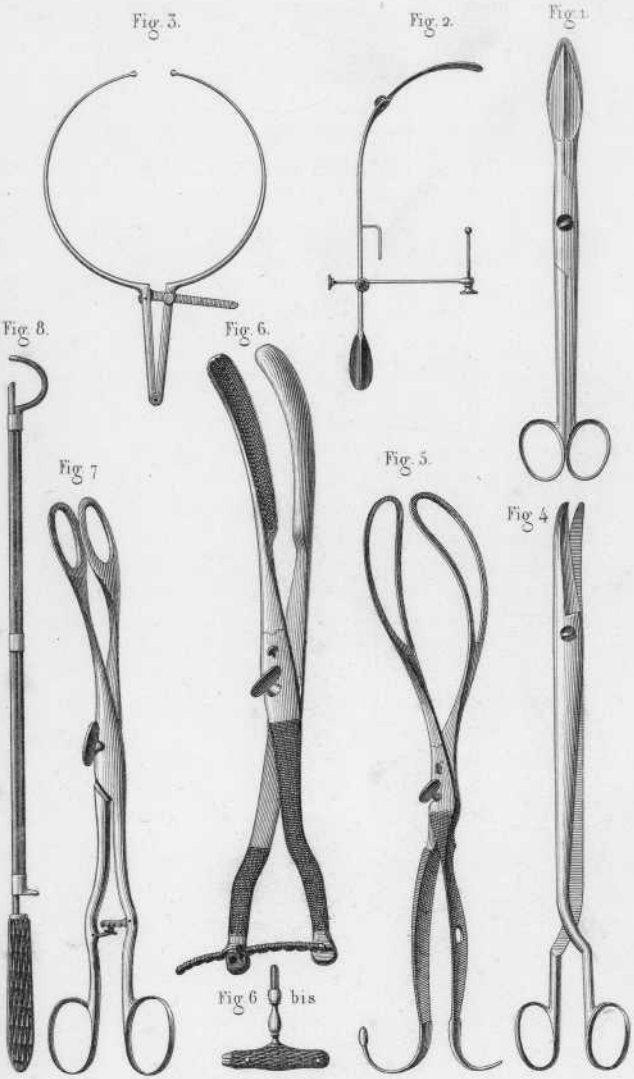

MODÈLES CHARRIÈRE

LAMINA XXV.

INSTRUMENTOS PARA LAS OPERACIONES OBSTETRICALES.

Fig. 1. Tigeras *penetra-cráneo* de Smellie, con vaina protectora.

Fig. 2. Compás pelvímetro de Van-Huewel.

Fig. 3. Idem de Baudelocque.

Fig. 4. Tigeras cefalótomas de Mr. Dubois, con ramas cruzadas y descruzadas, cerca de los anillos.

Fig. 5. Fórceps templado como un muelle.

Fig. 6. Cefalotribo de Baudelocque, articulado segun el modelo de MM. Depaul y Charriere.

Fig. 6. *bis*. Llave del cefalotribo.

Fig. 7. Pinzas para el falso-gérmen.

Fig. 8. Porta-cordon de ballena de Schöller.

ÍNDICE

DE LOS INSTRUMENTOS DE CIRUGÍA CONTENIDOS EN ESTA OBRA.

MEDICINA OPERATORIA

Y

ANATOMÍA QUIRÚRGICA.

Pl. I

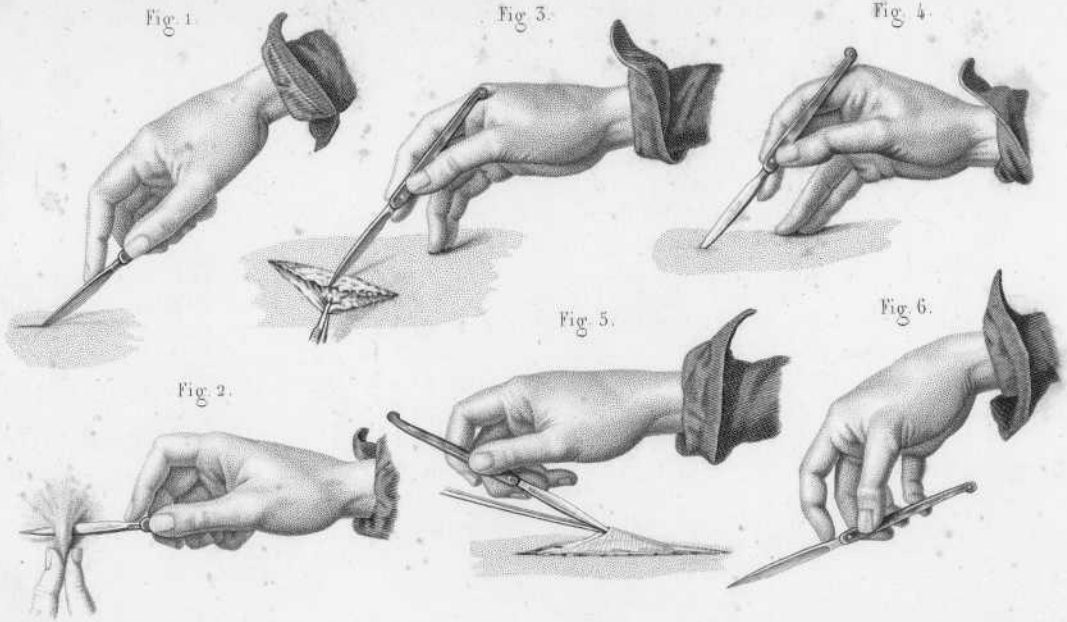

LAMINA 1.

MANERAS DE TENER EL BISTURÍ.

Las posiciones del bisturí pueden ser variadas al infinito, por decirlo así; sin embargo, bajo el punto de vista de la medicina operatoria, estas posiciones pueden reasumirse en tres, subdividiendo luego, si se quiere, cada una de ellas en otras dos variedades.

Primera posicion (fig. 1 y 2). El mango del bisturí se afianza sólidamente á mano llena, como si fuera un cuchillo de mesa para cortar pan. En esta posicion, la estremidad del mango del instrumento descansa ó se apoya siempre contra la palma de la mano, pudiendo volver el corte hácia abajo, y en este caso el índice se estiende sobre el recazo de la hoja (fig. 1); ó bien podrá estar vuelto hácia arriba el corte del bisturí (fig. 2) y entonces colócase el índice mucho mas cerca de la articulacion de la hoja apoyándolo en uno de sus lados. Conviene hacer uso de la primera posicion cuantas veces se necesite, además de una grande solidéz, de mucha fuerza en los movimientos.

Segunda posicion (fig. 3 y 4). Tiénese aquí el bisturí como si fuese una pluma de escribir, pudiendo volver el corte hácia abajo (fig. 3), ó bien hácia arriba (fig. 4). La segunda posicion es preferible cuando se quiere que los movimientos sean ligeros y precisos á la vez.

Tercera posicion (fig. 5 y 6). El bisturí es tenido como un arco de violin. En algunas operaciones la estremidad del mango estará vuelta hácia atrás y el corte del instrumento hácia abajo (fig. 6), y otras veces sucederá todo lo contrario; es decir, que la estremidad del mango mirará hácia adelante, estando dirigido hácia arriba el corte del instrumento (fig. 5). La tercera posicion es muy ventajosa cuando es menester mucha precaucion y grande delicadeza ó suavidad en los movimientos operatorios.

INCISIONES.

Ordinariamente el objeto de las incisiones que se practican en los tegumentos con el bisturí ó bien con las tigeras, es el de abrirse un paso hácia las partes profundas, sea para descubrirlas, sea para separarlas, etc. En estos diferentes casos la incision quedará hecha de *fuera* á *dentro* ó de *dentro* á *fuera*.

En la incision de *fuera* á *dentro*, se estenderá siempre antes la piel á fin de evitar sus pliegues y de facilitar su division bajo el corte del bisturí, que siempre debe obrar comprimiendo y serrando, de manera que quede dividido bien perpendicularmente el tejido cutáneo.

1.° *Incisiones simples.* Manteniendo la piel aplicada y tendida sobre las partes profundas con la mano izquierda del cirujano ó de los ayudantes, toma el operador un bisturí recto en primera ó segunda posicion (fig. 1 y 3), introdúcelo en primer lugar perpendicularmente hasta una profundidad conveniente, inclínalo en seguida bajo un ángulo de 45° poco mas ó menos, hasta el momento en que, queriendo acabar la incision, lo levanta perpendicularmente para evitar se termine la incision en *cola*, es decir, para que no se halle oblicuamente cortada la piel.

Las mismas reglas se siguen para practicar las incisiones trasversales, longitudinales ó curvas, etc. Pero á las veces se necesita evitar con sumo cuidado las partes inmediatamente situadas debajo de la piel. Entonces conviene sobremanera practicar la incision con un bisturí convexo, tenido como un arco de violin (fig. 6), dividiendo poco á poco, capa por capa, las partes: ó bien, si se quiere, hácese un pliegue á los tegumentos, y sosteniendo un ayudante la otra estremidad del pliegue, pónese en accion el corte del bisturí tenido en primera posicion, cortando perpendicularmente al pliegue, sea de *fuera* á *dentro* ó bien de *dentro* á *fuera* (fig. 2).

2.° *Incisiones compuestas.* Resultan éstas del encuentro de dos ó mas incisiones simples. Las principales son: 1.° La incision en V, que se compone de dos incisiones simples reunidas bajo un ángulo agudo; si el ángulo formado es un ángulo recto, llámase la incision en L. 2.° La incision en T, formada por una inci-

sion que cae perpendicularmente sobre otra; dícese que está en cruz, cuando las dos incisiones simples se cruzan por el medio en ángulo recto, y en estrella, cuando diferentes incisiones se hallan convergentes en un centro comun. Para practicar con mayor facilidad estas diversas soluciones de continuidad, que se cruzan, es menester, si la piel está blanda y movediza, hacer primero una incision trasversal, y tendiendo luego fuertemente sus bordes, se hacen caer sobre ella las demás incisiones secundarias.

3.° *Incisiones de dentro á fuera.* Estas pueden practicarse con un conductor ó sin él. En el primer proceder, se introduce oblicuamente el bisturí, tenido en segunda y tercera posicion, debajo de la piel, de la aponeurosis, ó bien en el trayecto fistuloso que se quiere abrir; se levanta luego el bisturí perpendicularmente *delante de sí*, cuando el corte está vuelto hácia adelante, ó contra sí, cuando mira el corte hácia atrás (fig. 5). Tal es el modo de efectuar la incision de las partes que cubren el bisturí, haciéndolo cortar en direccion de la birola hácia la punta. En el segundo procedimiento, introdúcese el bisturí en primera posicion debajo de la piel, echando mano ó bien sin hacer uso de la sonda acanalada, hasta el punto en que se quiere dar fin á la incision, y levantando luego la punta del instrumento, hácesele penetrar en los tegumentos de dentro á fuera, de modo que se acabe de hacer la incision bajando la muñeca y cortando desde la punta hácia la birola ó mango del bisturí.

LÁMINA 2.

REUNIONES.

Los métodos de reunion de las heridas varían segun la naturaleza de la solucion de continuidad y segun el objeto que se propone el cirujano. Cuando la herida debe supurar, bastará solamente el dejar separados los bordes de la incision, atendiendo á la estagnacion del pus por medio de diferentes aparatos de curacion, cuya enumeracion no es de nuestra incumbencia en este libro. Mas cuando se quiere obtener una reunion inmediata sin supuracion y, como suele decirse, por *primera intencion*, conviene el aproximar ó reunir muy exactamente los bordes de la herida ó incision, hasta que la inflamacion adhesiva, que debe tener lugar entre ellos, haya determinado y asegurado su union definitiva. Si las soluciones de continuidad son bastante regulares y tienen su asiento en los miembros, por egemplo, ó en ciertas partes del tronco, es fácil obtener algunas veces la union exacta de los tejidos divididos, á beneficio de vendages apropiados, ó de tiras aglutinantes (fig. 1), ó sea colocando el miembro en una posicion conveniente; pero en otras muchas circunstancias, vémonos obligados á recurrir á una verdadera operacion que es la sutura.

Fig. 2, 3, 4, 5, 6. suturas.

La sutura es una operacion que tiene por objeto el mantener reunidos los bordes de una solucion de continuidad que son demasiado cortos ó blandos, etc. para que se pueda aplicar un vendage.

Los instrumentos necesarios para practicar las suturas, son las agujas y los hilos. La aguja plana de Boyer, encorvada en arco de un círculo regular *aa*, y la de Mr. Velpeau encorvada y aplastada solamente en su mitad anterior y teniendo lateral el ojo *bb*, son las mas usadas á menos de una indicacion especial, de la cual hablaremos á su tiempo. Tampoco se hace uso del porta agujas (fig. 7), sino cuando la naturaleza de los tejidos exige mucha fuerza para poder penetrar en ellos la aguja.

Pl. I.

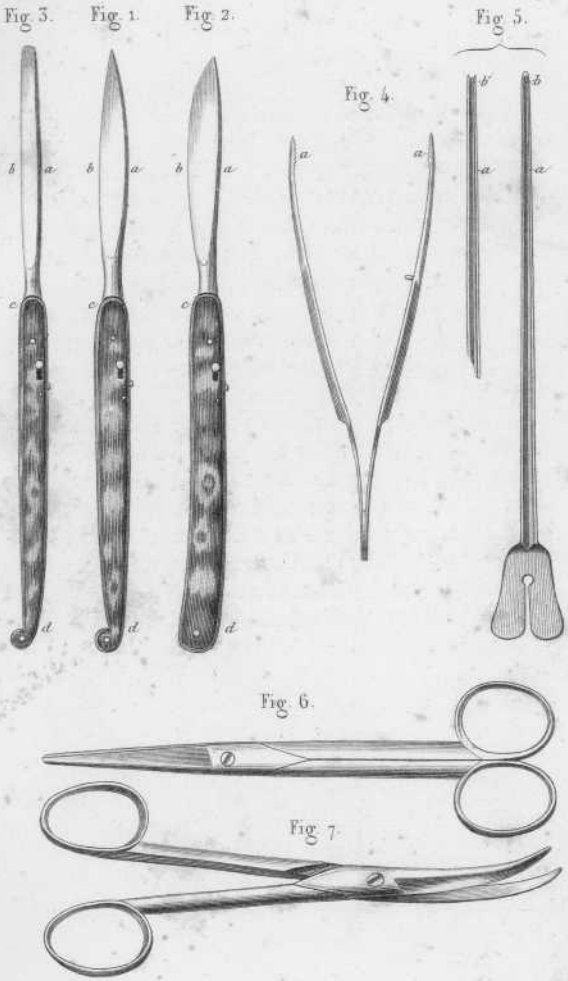

MODÈLES CHARRIÈRE.

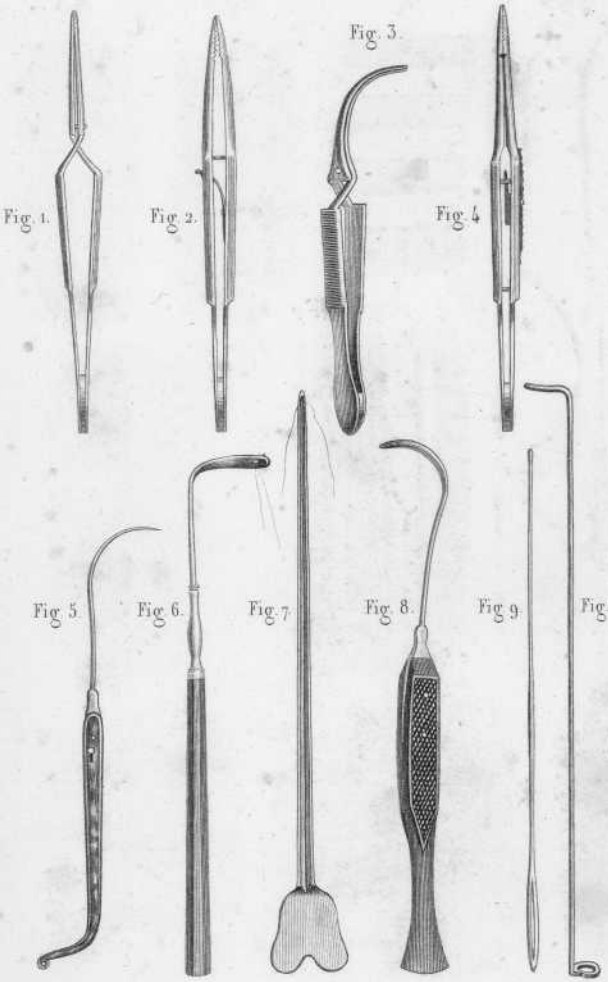

MODÈLES CHARRIÈRE.

Fig 9

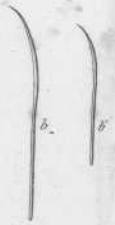

Fig 1.



Fig 2.



Fig 3



Fig 4

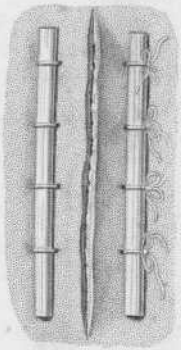

Fig 5.

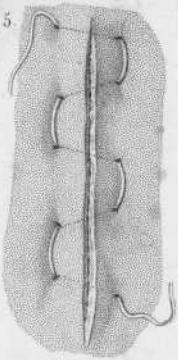

Fig 7.

Fig 8.

Fig 6.

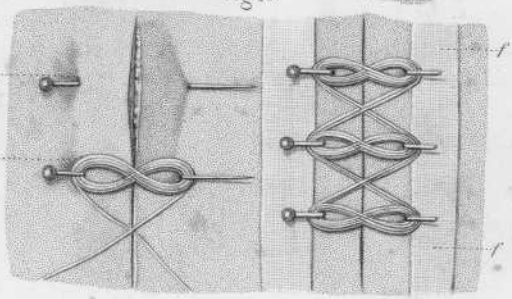

Relativamente al proceder operatorio y al modo de obrar las agujas, las suturas pueden ser divididas en tres clases. 1.° *La sutura simple ó de pellejero ó pelotero* (fig. 2 y 3). 2.° *La sutura de puntos pasados* (fig. 5), que reune los labios de la herida en su parte profunda y frente á frente, por decirlo así. 3.° *La sutura ensortijada* (fig. 6), que dice relacion á las dos indicaciones anteriores y reune los labios de la incision tanto en sus bordes como en sus partes profundas á la vez.

1.° *La sutura simple* (fig. 3), se obtiene pasando un hilo con una aguja curva por debajo de los dos bordes de la solucion de continuidad que se quiere reunir. Para esto, pica el operador en el borde derecho y superior de la herida, haciendo penetrar la aguja á cinco ó seis milimetros (ó sean dos líneas y media poco mas) de la seccion de la piel. Introduciendo así la aguja de modo que su convexidad mire hácia las partes profundas, su punta tiende á levantarse para salir luego por el borde izquierdo de la herida, atravesada por la aguja de dentro á fuera á una distancia de la seccion igual á lo que se habia conservado para el borde del lado derecho. Sucede á las veces que sea á causa de la irregularidad de los bordes de la incision ó bien por estar éstos demasiado separados, etc., no se puede atravesar con tanta facilidad y de un solo golpe y con una sola aguja, los dos lados de la herida. En estos casos se echa mano de un hilo armado con una aguja en cada una de sus estremidades, penetrando ó picando de *dentro* á *fuera* cada uno de los bordes de la incision con su aguja por separado.

Una vez practicado el primer punto de sutura, continúase del mismo modo hasta la reunion completa de toda la solucion de continuidad. Cuando se opera así un cierto número de puntos de sutura simple sin cortar el hilo, queda por resultado una sutura continua, llamada de pelotero (fig. 3). Cuando, al contrario, se corta el hilo entre cada punto de sutura y que se anudan los cabos en el lado de la incision, obtiénese entonces la sutura simple *interrumpida* ó entrecortada (fig. 2). En fin, si en lugar de anudar las estremidades de los hilos, se reunen todas en un solo manojo para mantenerlos tendidos al esterior, hácese entonces la *sutura de ansa*, llamada de Ledran (véase *enterorafia*).

2.° *Sutura de puntos pasados* (fig. 3). Princípiase á hacer esta

sutura del mismo modo que la sutura simple, es decir, que ordinariamente se pasa una sola aguja con un hilo en los dos bordes de la incision; pero en lugar de volver el hilo á atravesar la herida por encima, va costeando ó siguiendo sus bordes, yendo alternativamente del lado izquierdo al derecho. Cuando se han practicado de este modo algunos puntos de sutura, sin cortar el hilo, descríbense de cierto modo algunas ZZ, que han hecho dar á esta clase de reunion el nombre de sutura en forma de Z (fig. 5). La sutura enclavijada (fig. 4) se deriva claramente de la que hemos llamado de puntos pasados. En efecto, esta sutura tiende á reunir siempre los bordes de la herida en su parte profunda, solamente las asas de los hilos que operan este resultado en la sutura en forma de Z, son reemplazados aquí por el cañon de una pluma, ó bien por un trozo de sonda de goma elástica ó un pequeño tubo cualquiera, etc. El modo operatorio consiste en pasar tantos hilos dobles por los labios ó bordes de la herida, cuantos puntos de sutura se deseen obtener; colócase luego paralelamente á la incision, en el asa producida por la separacion de cada hilo, un cañon de pluma ó tubo de madera, y despues de haber colocado otro en la parte opuesta, y tirado moderadamente las estremidades libres de cada hilo, anúdanse éstas sobre este último tubo del modo que se representa en la fig. 4.

3.° *La sutura ensortijada* (fig. 6) participa, en cuanto á sus efectos, de las dos precedentes, mas ésta se practica de otra manera; en lugar de pasar un hilo en los bordes de la herida, pásase una aguja ó alfiler ordinario, *a*, ó bien uno de los que usan los ontomologistas, segun lo prefiere Mr. Dieffenbach, etc. Una vez pasado el alfiler, las partes profundas de la herida se hallan reunidas; mas para obtener esto en las superficiales, necesítase reunirlas por medio de un hilo cruzado en forma de 8 de guarismo, ensortijado en las estremidades de cada alfiler *c*; cruzando luego los hilos en X, y conduciéndolos al rededor del alfiler que sigue, repítese aquí lo mismo que en el anterior, continuando así con todas las demás agujas ó alfileres. La operacion se termina cortando las puntas de los alfileres, y á fin de que la piel no sea por éstas herida, interpónese ordinariamente debajo de ellas una pequeña compresa doblada ó bien un trocito de esparadrapo, *ff*.

Pl. 3.

Fig. 1.

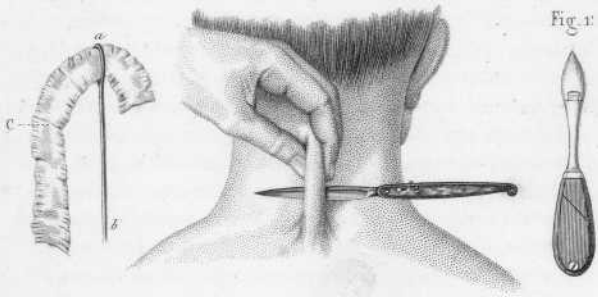

Fig. 1.

Fig. 3.

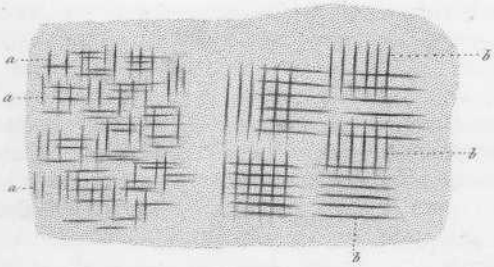

Fig. 4

Fig. 3

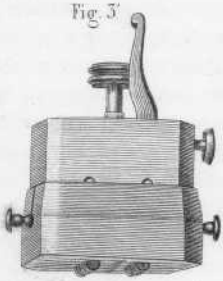

Fig. 2.

Fig 4

LÁMINA 3.

DEL SEDAL.

El sedal es una operacion que tiene por objeto el establecer un exutorio ó úlcera artificial cuya supuracion se entretiene por medio de una mecha de algodon ó de una tira ó vendolete de lienzo, etc. Aunque el sedal puede aplicarse en varias regiones del cuerpo, puesto que el método operatorio es casi siempre el mismo poco mas ó menos, hablemos solamente aquí del sedal de la nuca.

Fig. 1. SEDAL DE LA NUCA.

Despues de haber formado un pliegue vertical en la piel de la region posterior del cuello, confíase la estremidad superior á un ayudante, y sosteniendo la inferior el operador con la mano izquierda, atraviesa luego en su base el pliegue de la piel con un bisturí recto, tenido con la derecha en primera posicion ó de plano; como la abertura de la herida que corresponde á la punta del bisturí no es tan grande como la del otro lado, agrándase en seguida al tiempo de sacar este instrumento de modo que las dos sean iguales. Esto hecho, á beneficio del estilete aguja *a, b,* pásase la mecha *c*, untada de antemano con cerato, dejando en seguida libre el pliegue de la piel.

La cura consiste en la aplicacion de una compresa *acribillada* ó agujereada y untada con cerato en la parte correspondiente á las dos heridas, y poniendo luego por encima algunas hilas y una compresa doble, entre la cual se esconde el resto de la mecha, que se habrá plegado, pásase circularmente al rededor del cuello una venda ordinaria para sostener el aparato, que se levantará al cabo de cuatro ó cinco dias, esto es, cuando se halle establecida la supuracion. Cada vez que se practique la cura, despues de haber untado la mecha con cerato, retírase la parte que se halla en el interior de la herida, y cortándola, sujétase en los dos lados con un trocito de esparadrapo, etc. Para renovar la mecha cósese la nueva á la estremidad de la antigua, etc.

La aguja de Boyer (fig. 1) hace el papel de bisturí y de estilete aguja, es decir, que con ella la operacion se hace en un solo tiempo. Sin embargo, este instrumento no es muy usado.

En mi concepto, la aguja llamada de Sedal, plana y de cuatro á cinco líneas de ancha y cortante en sus dos lados, es el mejor instrumento de que puede usarse para practicar el sedal, sobre todo en las personas pusilánimes. Dalechamp practicaba ya con ella, en un solo tiempo, dicha operacion.

Fig. 2. vacunacion.

La parte superior esterna del brazo es la que se elíge de ordinario para inocular la vacuna.

Cuatro son los medios principales que pueden conducir á obtener ésta: 1.º la friccion, 2.º el vegigatorio, 3.º la escarificacion, 4.º la picada.

Hablemos solamente de este último método que es el mas usado generalmente.

Para operar la vacunacion por medio de una picada, hácese uso de una lanceta ordinaria, ó bien de la lanceta llamada de vacuna *a, b*. Una vez impregnado de virus el instrumento, sea poniendo en contacto la lanceta con el líquido de un grano abierto de la vacuna, si la vacunacion tiene lugar de brazo á brazo, ó bien verificándolo en el mismo virus conservado, teniendo la lanceta con la mano derecha del mismo modo que si fuera una pluma de escribir, preséntase la punta del instrumento casi horizontalmente á la superficie de la piel, haciéndola penetrar lo mas superficialmente posible debajo de la membrana epidérmica; cinco ó seis segundos despues, retírase el instrumento levantando un poco la epidermis á fin de que el virus penetre mejor en la picada. Ordinariamente suele salir una gotita de sangre en la cual se lava la punta de la lanceta, teniendo cuidado de limpiar ésta en la misma picada de modo que el pus ó virus de la vacuna se quede todo ó la mayor parte en la inoculacion.

Practícanse así tres ó cuatro picadas en cada brazo, y dejándolas secar al aire antes de vestir el niño, en esto consiste la vacunacion.

Fig. 3. picadas y escarificaciones.

Las picadas ó ligeras escarificaciones, *a, a, a,* se practican rápidamente con una aguja en forma de lanza ó mejor con una lanceta puntiaguda, á fin de dar salida ó de disminuir un derrame considerable de serosidad en ciertas partes edematosas, como en el escroto, etc.

Las escarificaciones *b, b, b,* son las incisiones superficiales que se practican con el objeto de obtener un derrame de sangre mas ó menos considerable: este modo de practicar las sangrías capilares es muy antiguo. Los instrumentos para ello empleados pueden ser, ó una navaja de afeitar, una lanceta ó bien un bisturí convexo, tenido en tercera posicion. A fin de abreviar el dolor á las personas pusilánimes, se recurre algunas veces al escarificador aleman (fig. 3) que por medio de un resorte pone en movimiento de un solo golpe diez y seis ó veinticuatro lancetas que practican otras tantas incisiones en el tiempo que se necesita para practicar una sola con el bisturí, por egemplo.

Fig. 4. acupuntura.

La acupuntura es una operacion que consiste en la introduccion de las agujas *a, b, c,* en los diferentes tejidos. Cuando se ponen las agujas en comunicacion con los polos de una pila para hacer pasar un corriente eléctrico en un miembro ó cualquiera parte enferma del cuerpo, dásele el nombre de *electro-puntura.*

No hace mucho tiempo que se ha hecho uso de la electro-puntura para obtener la coagulacion de la sangre en las arterias aneurismáticas, contándose casos del mejor éxito, en los cuales se ha conseguido la curacion de algunos aneurismas.

De tres modos puede hacerse penetrar la aguja en los tejidos, sea bruscamente y de un solo golpe, sea al contrario, de una manera mas ó menos lenta y por grados. En este último caso, hácese penetrar la aguja poco á poco, suavemente, al mismo tiempo que se hace rodar el mango entre el pulgar y el índice, ó bien dando pequeños golpes en la cabeza del instrumento. Estos procedimientos pueden emplearse indiferentemente, siendo igualmente poco dolorosos.

LAMINA 4.

1.° SANGRIA DEL BRAZO.

FIG. 1. ANATOMIA

La piel y el tejido adiposo que cubre las venas de la sangría del brazo han sido levantados ó disecados, así como tambien la aponeurosis antibraquial subyacente, 2, á fin de hacer ver las relaciones que presentan las partes profundas con las venas superficiales. Estas últimas son de fuera á dentro:

A, *Vena radial*, acompañada de algunos hilos ó filetes nerviosos, *a*, que provienen del nervio músculo-cutáneo.

B, *Vena mediana cefálica*, cruzada por el ramo interno, *b*, del nervio músculo-cutáneo.

C, *Vena cefálica*, formada por la reunion de las dos precedentes; su borde interno va costeado por el nervio músculo-cutáneo, *c*.

D, *Vena mediana comun* y pequeños ramos, *d*, que provienen de los nervios músculo-cutáneo y cutáneo interno.

E, *Vena mediana basílica*, cruzada por el ramo antibraquial, *c*, del cutáneo interno. Mucho mas voluminosa y superficial que las precedentes, su direccion es paralela en su mitad externa á la arteria humeral, F, de la cual se halla separada por la espansion aponeurótica del biceps, G. Además se halla cruzada arriba y atrás por el nervio mediano, H.

I, *Venas cubitales*; M, *Vena basílica*, que nace de la reunion de la mediana basílica con las cubitales, *m*, nervio braquio-cutáneo interno.

Pl. 4.

Fig. 2.

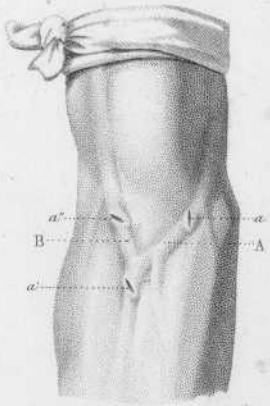

Fig. 4.

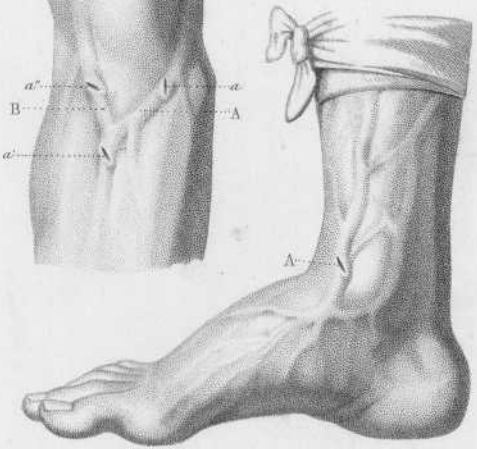

Fig. 1.

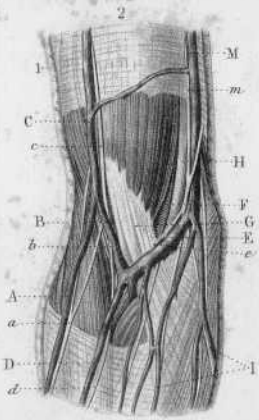

Fig. 3.

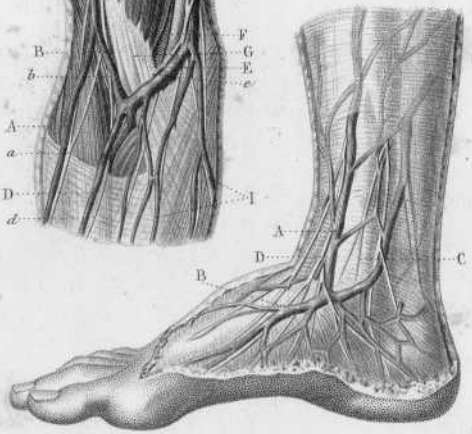

Fig. 2. METODO OPERATORIO.

Despues de haber preparado una pequeña venda de lienzo ó de lana para egercer la compresion, una compresa en cuatro dobles y una otra venda plegada de unos tres dedos de ancha y vara y media de larga poco mas ó menos, etc. sentado el enfermo, ó mejor acostado, si se quiere evitar el síncope, lo primero que hace el cirujano es examinar el estado de las venas, buscando la presencia y profundidad del tendon del biceps, de la arteria braquial y de su relacion con la vena que se quiera sangrar; asegurándose además si por casualidad existe alguna anomalia en la direccion de dicha arteria ó existencia de alguna otra de nueva creacion, como lo he observado yo una vez en el sitio que ordinariamente se suele picar la vena. Esto hecho, aplícase la ligadura en la parte anterior y á unas dos ó tres pulgadas encima de la sangría, y despues de haber dado una vuelta, conclúyese la segunda en la parte esterna del brazo, donde se sujetan las dos estremidades por medio de un simple nudo, apretando bastante para detener la sangre de las venas, pero no demasiado para interceptar el corriente arterial, es decir, que el pulso debe sentirse siempre en la muñeca.

Entre tanto que se deja á un lado ó se coge con los dientes la estremidad del mango de la lanceta, abierta en ángulo mas ó menos recto, teniendo el brazo un poco doblado, remueve el enfermo los dedos á fin de hacer hinchar ó aumentar de volúmen las venas. Siendo de advertir, que algunas veces no se tiene otro guia que el tacto de un cordon redondo, renitente, mas ó menos elástico y que cede algo á la presion con la yema del dedo, para reaparecer duro en el instante de cesar ésta. En algunos individuos échase de ver un color ligeramente violado en el trayecto de dicho cordon.

Colocado el brazo del modo que hemos dicho para la ligadura, el operador esplora de nuevo la sangría, elige la vena, fíjala con el dedo pulgar de la mano izquierda si la flebotomía debe tener lugar en el brazo derecho, y *vice-versa*, abrazando el codo con los demás dedos; egecuta luego dos ó tres fricciones hácia arriba en la parte anterior del antebrazo para llenar mas y mas la parte de

la vena que debe picar; si la vena se halla tan profunda que solo con el tacto pueda saberse dónde está, hácese una señal con la uña en el mismo punto que se quiera sangrar, y cogiendo la hoja de la lanceta hácia su birola y abierta en ángulo recto ú obtuso, segun queda dicho, con el pulgar y el índice de la mano derecha, tómase un punto de apoyo en el antebrazo con los demás dedos, procediendo en seguida á dividir la vena por medio de una puncion que se practica estendiendo el índice y el pulgar con que se tiene la lanceta, los cuales están doblados ó encogidos de antemano para el efecto. Cuando se cree que la cisura no es bastante grande, levántase la mano para agrandarla con el corte de la lanceta que corresponde al lado esterno del brazo. Mas en el caso de no temerse la lesion de la arteria, vale mas practicar una profunda picada de tal modo que ella sola sea suficiente para obtener una ancha abertura en un solo tiempo, esto es, sin necesidad de levantar la mano.

La abertura de la vena debe, pues, hacerse generalmente por simple puncion y oblicuamente á la direccion de las venas *a*, *a*, *a*. Luego de haber obtenido la cantidad de sangre que se desea, hácese alto aplicando el pulgar de la mano izquierda sobre la cisura, entre tanto que se quita la ligadura del brazo. Despues de haber limpiado las partes ensangrentadas, se aplica en la herida cubierta con el pulgar hasta entonces, una pequeña compresa plegada en cuatro dobles, la cual es mantenida por medio de un vendage en forma de 8 de guarismo, cuya estremidad se sujeta con un alfiler.

La sangría ofrece algunas particularidades respecto de la eleccion de la vena y de la lanceta. Todas las venas del brazo pueden sangrarse cuando éstas aparecen bien bajo de la piel. Sin embargo, las medianas basílica A ó cefálica B, son las que mas comunmente se abren. Todo cuanto hemos dicho antes puede aplicarse á la sangría de la mediana cefálica; pero cuando la mediana basílica es la sola aparente, antes de picarla conviene muy mucho el asegurarse de la posicion de la arteria. Generalmente hablando, la cisura podrá hacerse en la parte inferior de la vena, pues en esta parte hállase ésta separada de la arteria por la espansion aponeurótica del biceps. Si al tiempo de practicar la puncion se recomienda al enfermo el que contracte el brazo, como si quisiera atraer hácia sí el operador, obtiénese, á consecuencia de la contraccion del biceps,

una tension mucho mas fuerte de su espansion aponeurótica, la cual hace sobresalir ó levantar mas la vena mediana basílica, alejando por ello mas y mas la arteria, que se halla debajo de ella, segun queda ya dicho.

La lanceta llamada *de grano de cebada* (Lám. 5, fig. 1), cuya punta es la mas ancha de todas, hace por consiguiente la cisura mas grande, siendo la que mas conviene de ordinario en razon á que la simple picada es suficiente para obtener una cisura regular; la lanceta puntiaguda, llamada *de grano de avena* (fig. 2), y la mas puntiaguda de todas, *de lengua de serpiente*, ó *de punta de espino* (fig. 3), son las que mas convienen cuando las venas se hallen muy profundas y cubiertas de mucha grasa: en este último caso se ha dado el consejo de ensanchar la abertura de la vena imprimiendo á la punta de la lanceta un movimiento de *elevacion* ó de *báscula* que sigue al de *puncion*.

De este modo se favorece la salida de la sangre evitando además el *trombus*, es decir, el derrame de dicho líquido en el tejido celular subcutáneo.

2.° SANGRÍA DEL PIE.

Fig. 3. ANATOMÍA.

La vena safena, A, nace de la dorsal interna del pie, B; se dirige de abajo arriba por delante del maleolo interno, C, y sobre la cara interna de la tibia acompañada en la parte anterior por el nervio safeno, D. Una capa aponeurótica muy delgada la separa de la piel.

Fig. 4. METODO OPERATORIO.

Detiénese la circulacion venosa á beneficio de una venda dispuesta como para el brazo y colocada á dos dedos de distancia encima de los maleolos, y despues de practicada así la ligadura, hácese poner el pie en un barreño ó vasija con agua caliente, entre tanto que se prepara la lanceta y cuanto se necesita para la cura. Al cabo de un instante, sentado el cirujano enfrente del enfermo, le hace sacar el pie del agua, y despues de haberlo enjugado, colócalo so-

bre su rodilla fijando con cuidado la vena safena, que ordinariamente rueda con facilidad bajo del dedo, practica la puncion; como se ha dicho para las venas del brazo, del vaso, A. Rara vez sucede que salga en arcada, ó á chorro la sangre; de todos modos, una vez practicada la cisura, vuélvese á poner el pie en el agua caliente hasta que la coloracion de este líquido ó el tiempo que hace que sale la sangre, hagan juzgar la cantidad que se desea obtener.

La cura consiste en la aplicacion de una pequeña compresa cuadrada sobre la cisura mantenida por medio de un vendage en 8 de guarismo.

Fig. 1.

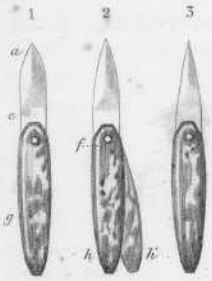

Fig. 2.

LAMINA 5.

FIG. 1. LANCETAS 1 DE FORMA DE CEBADA, 2 DE GRANO DE AVENA, 3 DE LENGUA DE SERPIENTE.

SANGRÍA DE LA YUGULAR.

FIG. 2. ANATOMÍA.

La vena yugular esterna, tan pronto única como doble en su orígen, naciendo en este último caso, de dos ramos que se reunen en un tronco comun en la parte media del cuello, se estiende desde el ángulo de la mandíbula inferior hasta el medio de la clavícula. Oblicuamente dirigida de adelante atrás la yugular cruza la direccion del esterno-cleido-mastoideo, apoyándose sobre este músculo y hallándose cubierta en todo su trayecto por el músculo cuticular y la piel. Hácia la parte superior, hállase en relacion con algunos filetes nerviosos.

METODO OPERATORIO.

Estando sentado ó mejor acostado el enfermo, interrúmpese la circulacion venosa por medio de la compresion establecida en el vaso, un poco mas arriba de la clavícula. Para el efecto, échase mano de una gruesa compresa, esto es, plegada en muchos dobles, la cual está sostenida con una venda A, cuyas estremidades se anudan debajo de la áxila opuesta. Un simple cordon un poco apretado podria reemplazar por sí solo la venda y la compresa. Cuando la vena está ya bien hinchada, sujétala el cirujano con su índice ó el pulgar operando en seguida la puncion, B. La abertura ó cisura que se practica en la region media del cuello, debe ser bastante ancha y dirigida en sentido opuesto á la direccion de las fibras del cuticular, en razon á que cortándolas trasversalmente se contractan y mantienen luego abierta la herida. Sucede á las veces que la sangre sale babeando, y en tal caso podrá dirigirse

este líquido hácia una vasija cualquiera haciendo uso de una especie de canal de carton, de un naipe por egemplo.

Cuando se quiere hacer alto con la sangría, levántase el vendage compresivo, apoyando ó tapando la cisura con el dedo á fin de impedir la introduccion del aire.

La cura se verifica cubriendo la pequeña herida con un trozo de esparadrapo ó de tafetan de Inglaterra, despues de haber lavado bien la parte y reunido los bordes de la cisura. Algunas veces estos medios y aun el vendage circular no son suficientes para impedir el derrame de la sangre, en tal caso propone Mr. Magistel un punto de sutura, ó bien, segun lo he visto yo practicar á Ricord, podrá pasarse un alfiler para que la sutura sea ensortijada; pero rara vez habrá que recurrir á este medio, que me parece el mas seguro cuando la hemorragia no haya podido cohibirse de otro modo.

ARTERIOTOMÍA.

ANATOMÍA.

A, trayecto de la temporal; *b'*, division de la piel; *c'*, compresas en forma de pirámide destinadas á la compresion de la arteria.

Nacida la arteria temporal de la carótida esterna al nivel del condilo de la mandíbula inferior, se dirige verticalmente hácia arriba tras de la arcada zigomática. Al llegar á la parte media de la region temporal, bifúrcase ó divide en dos ramos: uno posterior, que se dirige hácia atrás, otro anterior ó frontal, que va surcando la frente de atrás á adelante. Este último ramo se apoya contra la aponeurosis epicraniana y no se halla cubierto sino por la piel.

METODO OPERATORIO.

Sentado ó acostado el enfermo, trátase de descubrir la arteria temporal á beneficio de sus pulsaciones ó latidos, y fijándolos bien con el pulgar y el índice izquierdos, estiéndese al propio tiempo

con estos la piel. En esta postura, con un bisturí recto tenido en tercera posicion, practica el cirujano una pequeña incision, dirigida de manera que corte trasversalmente la arteria. La sangre sale algunas veces á chorro, pero generalmente no se verifica ésto sino babeando; para atajar la sangre, se comprime la arteria en los dos lados de la incision por medio de las compresas piramidales, *c*, *c'*, que se mantienen con el vendage llamado nudo de embalador ó de embalage.

LAMINA 6.

1.° EFECTOS DE LA LIGADURA DE LAS ARTERIAS.

Fig. 1. Las arterias están formadas de tres membranas sobrepuestas, llamadas *túnicas*: *a*, túnica esterna, la mas viváz, suave y muy resistente; *b*, túnica media, amarilla, elástica, formada de fibras circulares, la cual ofrece poca resistencia en el sentido longitudinal, poseyendo una vitalidad bastante oscura; *c*, túnica interna delgada, lisa, trasparente, muy friable, sin vitalidad, y considerada como análoga á los productos epidermoideos.

Fig. 2. Cuando se aplica una ligadura, *a*, en una arteria, las dos túnicas interna y media, *b*, *e*, son rotas por el hilo y se remangan de manera que las paredes *c*, *d*, de la túnica esterna, la única que resiste á la ligadura, se encuentran en contacto inmediato por su cara interna.

Fig. 3. Despues de la ligadura de una arteria, la colateral, *a*, situada encima, se dilata; en el espacio comprendido entre la ligadura y el orígen de esta primera colateral, la sangre se estanca formándose luego allí un cuajaron, *b*, que obstruirá la arteria despues de haber caido la ligadura.

Fig. 4 y 5. (Sacadas del tratado de ligaduras de Mr. Manec.) La torcion, *a*, produce en las túnicas arteriales un efecto análogo á la ligadura, es decir, que rompe las dos túnicas interna y media, *b*, *b*, las cuales se hallan remangadas arriba y abajo, al paso que la túnica esterna, *c*, se resiste sola retorciéndose para obstruir ó llenar el calibre de la arteria.

Fig. 6. Cuando el curso de la sangre ha sido interrumpido en una arteria por una ligadura ú otra circunstancia cualquiera, la circulacion se restablece debajo á beneficio de la dilatacion de las anastómoses entre las colaterales inferiores y superiores. La fig. 6, sacada del museo de Dupuytren, representa un aneurisma, *a*, de la arteria poplitea curado con el uso del hielo. Echase de ver la considerable dilatacion de los ramos articulares *b*, *b*, *b*, *b*, por medio de los cuales se ha restablecido la circulacion en la parte inferior del miembro.

Pl. 6.

Fig. 1.

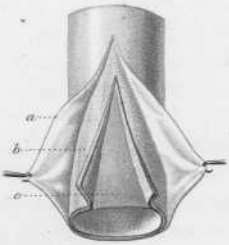

Fig. 2.

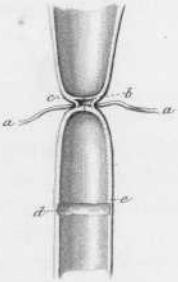

Fig. 3.

Fig. 7.

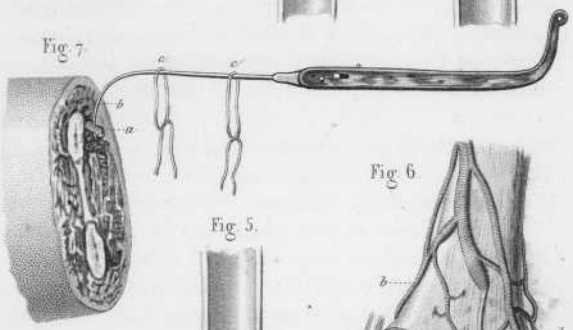

Fig. 5.

Fig. 6.

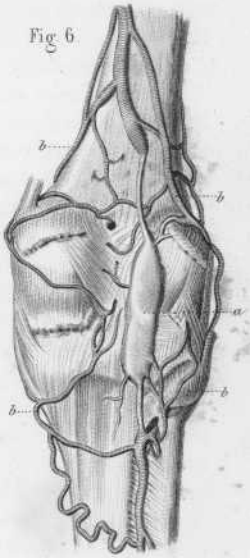

Fig. 4.

Fig. 7 *a*, arteria de un muñon, cogida con la punta, *b*, del tenáculo; *c*, *c'*, ligaduras destinadas para ligar la arteria punzada de parte á parte con el instrumento.

2.° MODO DE PRACTICAR LA LIGADURA DE LAS ARTERIAS.

Para descubrir una arteria que se quiere ligar, es menester:

1.° Examinar la direccion del vaso valiéndose de los conocimientos anatómicos que se poseen ó bien de los latidos arteriales, cuando se está operando en un individuo vivo.

2.° Bien tendida la piel, con un bisturí convexo, tenido en tercera posicion, practícase siguiendo el trayecto de la arteria, una incision que será tanto mas grande, cuanto mas profundamente situada se halle. Esta primera incision deberá siempre comprender la piel y el tejido celular.

3.° A beneficio de la sonda acanalada, se dividirá la aponeurosis general y se separarán los músculos para buscar el paquete ó cordon vásculo-nervioso, compuesto de la arteria rodeada por una vaina comun y de sus venas y nervios concomitantes.

4.° Despues de haber levantado esta membrana comun á beneficio de las pinzas de disecar, princípiase á dividirla con precaucion de modo que el corte del bisturí se halle oblicuamente, casi de plano, para que la incision sea bien superficial, cosa necesaria, puesto que la arteria, las venas y los nervios, todo se halla debajo.

5.° Una vez practicada la pequeña abertura de la mencionada vaina, déjase el bisturí y tomando la sonda acanalada como si fuera una pluma de escribir, sepárase con su punta la arteria, teniendo cuidado de hacerlo á derecha é izquierda y luego en el fondo, á fin de hacer pasar en seguida la sonda por debajo. Dos precauciones tienen que tomarse aquí; la primera consiste en no desnudar la arteria en una estension demasiado grande, es decir, que solo debe verificarse esta desnudacion en un espacio suficiente para que pueda pasar la sonda acanalada ó bien la de Deschamps, etc.; la segunda consiste en la introduccion de la sonda entre la arteria y su órgano satélite el mas importante, á fin de no esponerse á herir este último con la punta de la sonda, lo cual se evitará haciéndola salir,

como decimos, por la parte opuesta de dicho órgano satélite, sea una vena, sea un nervio.

6.º Despues de haber denudado y levantado la arteria con la sonda, trátase de ver si es ó no es ella examinando sus latidos, su posicion anatómica, etc.; esto hecho, á beneficio de un estilete aguja con un hilo, pásase la ligadura por debajo siguiendo la canal de la sonda. Cuando la arteria se halla profundamente situada, se hace uso de la sonda de Deschamps ó de la aguja de Cooper.

7.º En fin, habiendo distinguido y reconocido perfectamente la arteria, practícase la ligadura por medio de un primer nudo. Si el vaso estuviese muy profundo, se deberá introducir la estremidad de los dos índices en la herida, de manera que se pueda sostener la arteria al tiempo de anudar el hilo, á fin de prevenir ó evitar los estirones que con esto se ocasionaran levantando la arteria. Hácese luego un segundo nudo, y cortando uno de los cabos de la ligadura, colócase el otro en el ángulo mas declive de la herida.

Fig. 1

Fig. 2

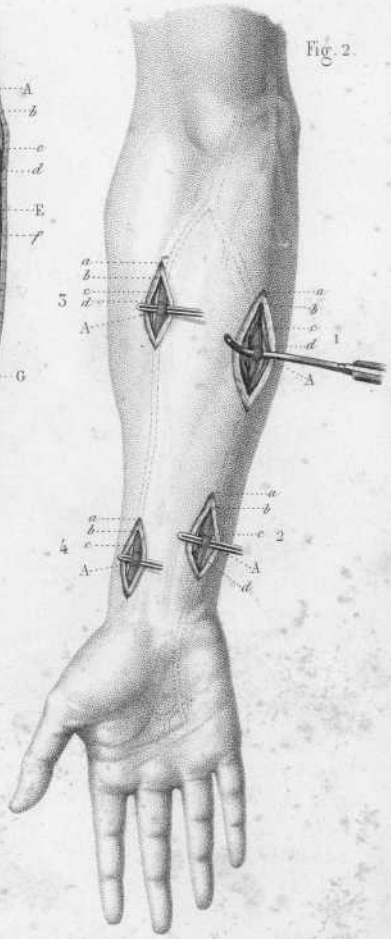

LAMINA 7.

LIGADURA DE LAS ARTERIAS CUBITAL Y RADIAL.

A, *arteria humeral*, costeada interiormente por el nervio mediano *b*.

c, *vena mediana basílica*, cruzando la direccion de la arteria humeral y del nervio mediano, de los cuales se halla separada por la espansion aponeurótica, *d*, del tendon del biceps.

E, orígen comun de las arterias cubital y radial.

f, *nervio mediano*, cruzando la arteria cubital cerca de su orígen.

EG, mitad superior de la *arteria cubital* echada sobre el flexor profundo; hállase cubierta por los músculos redondo pronador, grande palmar y flexor superficial, cuya seccion permite el ver la arteria que, en este trayecto, va solamente acompañada de sus dos venas inseparables. El nerviocubital se halla mas adentro.

GK, mitad inferior de la *arteria cubital*, mas superficialmente situada que la mitad superior, acompañada igualmente por sus venas compañeras. Tambien se halla en relacion, adentro con el nervio cubital *h*, y el tendon del cubital anterior *i*; y afuera, con los tendones *j* del flexor superficial.

L, *arteria cubital*, dando orígen á la arcada palmar superficial.

EP, mitad superior de la *arteria radial*, acompañada por sus dos venas correspondientes, y en relacion con los bordes esternos de los músculos cortados redondo pronador, *n*, y grande palmar *o*; adentro con el borde interno del músculo largo supinador, *m*, que lo cubre un poco en una parte de su trayecto. El nervio radial está mas afuera.

PT, mitad inferior de la *arteria radial*, casi subcutánea, acompañada de sus dos venas satélites, y en relacion, afuera con el tendon del largo supinador, *q*, y el nervio radial, *r*; y en la parte de adentro con el tendon del gran palmar, *s*, su músculo inseparable.

Fig. 2. operacion.

Herida núm. 1. *Ligadura de la arteria cubital en su tercio superior.*—*a*, division de la piel; *b*, division de la aponeurosis; *c*, division en la parte intermuscular del cubital y del flexor superficial; *d*, nervio cubital; A, arteria cubital sobre la aguja de Cooper.

Herida núm. 2. *Ligadura de la arteria cubital en su tercio inferior.*—*a*, division de la piel; *b*, division de la aponeurosis; *c*, nervio cubital; *d*, tendon de los músculos flexores superficiales; A, arteria sobre la sonda.

Herida núm. 3. *Ligadura de la arteria radial en su tercio superior.*—*a*, division de la piel; *b*, division de la aponeurosis; *c*, nervio radial; *d*, borde interno del largo supinador; A, arteria radial sobre la sonda.

Herida núm. 4. *Ligadura de la arteria radial en su parte inferior.*—*a*, division de la piel; *b*, division de la aponeurosis; *c*, nervio radial; A, arteria radial sobre la sonda.

METODO OPERATORIO.

§ 1.° *Ligadura de la arteria radial en su parte inferior del antebrazo.*—(V. herida núm. 4). 1.° Practícase en el lado esterno del tendon del gran palmar, que siempre se siente con facilidad, una incision de cuatro á cinco centímetros, (pulgada y media á dos pulgadas) que dividirá la piel y el tejido celular; 2.° divídese la aponeurosis antibraquial conduciendo el bisturí sobre la sonda acanalada; 3.° despues de haber encontrado la arteria, que se halla en el lado esterno del tendon del gran palmar, fácil de conocer siempre á su aspecto anacarado, váse aislándola poco á poco para ligarla en seguida del modo que antes se ha dicho.

§ 2.° *Ligadura de la arteria radial en el tercio superior del antebrazo.*—(Véase herida núm. 3). En el borde interno del gran supinador (si puede sentirse) ó si se quiere en el trayecto de una

línea que, representando la direccion de la arteria, se estienda desde el medio de la sangría (del brazo) hasta el lado interno de la apófisis estiloidea del *radius*, se practicará una incision de dos á tres pulgadas que divida la piel y el tejido celular, teniendo cuidado de evitar las venas subcutáneas. Despues de haber abierto á su turno la aponeurosis sobre la sonda acanalada, se buscará debajo de ella el borde del músculo gran supinador. Una vez encontrado este signo ó punto de partida, habiendo levantado el músculo con un ganchito botonado ó sin punta, se echará de ver debajo de él la arteria radial encerrada en su vaina con sus dos venas satélites, de las cuales se aislará para ligarla en seguida.

§ 3.° *Ligadura de la arteria cubital en el tercio inferior del antebrazo.*—(V. herida núm. 2). 1.° En el lado esterno del tendon del músculo cubital anterior, ó bien en el trayecto de una línea que, partiendo de la epitroclea ó condilo interno del húmero, vaya á parar al hueso pisiforme, se practicará una incision de dos pulgadas poco mas, que divida la piel y el tejido celular; 2.° dividiendo en seguida la aponeurosis sobre la sonda acanalada, se encontrará el tendon del cubital que es menester echarlo hácia adentro; 3.° la arteria que se encuentra debajo entre sus dos venas satélites será en seguida aislada de su vaina celulosa, levantándola luego con la sonda para ser ligada como las otras.

§ 4.° *Ligadura de la arteria cubital en la parte media del antebrazo.*—(V. herida núm. 1). 1.° En el trayecto de la línea anteriormente indicada, se practicará una incision de tres pulgadas poco mas, que comprenda la piel y el tejido celular subcutáneo; 2.° búscase en seguida el primer intersticio muscular visible procediendo de adentro á fuera; 3.° divídese con la punta de la sonda acanalada este instersticio, echando luego hácia afuera el flexor sublime, bajo del cual se encuentra la arteria acompañada de sus dos venas. Despues de haber abierto la vaina que encierra estos vasos, para pasar la ligadura será mas cómodo el hacer uso de la sonda de Deschamps ó de la aguja de Cooper, á causa de la profundidad de la herida.

LAMINA 8.

LIGADURA DE LA ARTERIA HUMERAL.

Fig. 1. ANATOMIA.

AB, *arteria humeral.*—Estiéndese este vaso desde el borde inferior de la axila hasta poco mas de una pulgada debajo de la articulacion húmero-cubital. Situada la arteria humeral en la cara interna del húmero en su parte superior, va descendiendo serpenteándolo de dentro á fuera para serle anterior al llegar á la parte inferior.

Hallándose en relacion su cuarto superior con el borde interno del músculo *córaco-braquial*, C, la arteria humeral corresponde inferiormente al borde interno del músculo biceps, D, que la cubre un poco en sus dos tercios inferiores. En los individuos secos ó poco musculosos, dicho vaso no está cubierto sino por la aponeurosis braquial y la piel. Al llegar á la parte inferior, la arteria humeral va costeando el lado interno del tendon del biceps introduciéndose bajo su espansion aponeurótica, *a*, que la está separando de la vena mediana basílica, *b*.

E, *el nervio mediano*, acompaña la arteria en su trayecto, envuelto con ella en una vaina aponeurótica comun. Superiormente, el nervio es esterno respecto de la arteria; y cruzándola por delante hácia su parte media, viene á serle interno en su tercio inferior. Los nervios cubital y radial se hallan en relacion con la arteria adentro y atrás, pero solamente en su parte superior.

FG, *venas humerales.*—La interna es mas voluminosa que la esterna. Estos vasos van costeando la arteria enlazándola con frecuentes anastomoses.

H, ramo superficial que, proviniendo de la humeral profunda, se dirige hácia atrás yendo acompañada por el nervio cubital.

Fig. 2. OPERACION.

Herida núm. 1. *Ligadura de la humeral en su parte infe-*

Pl. 8.

Fig. 1.

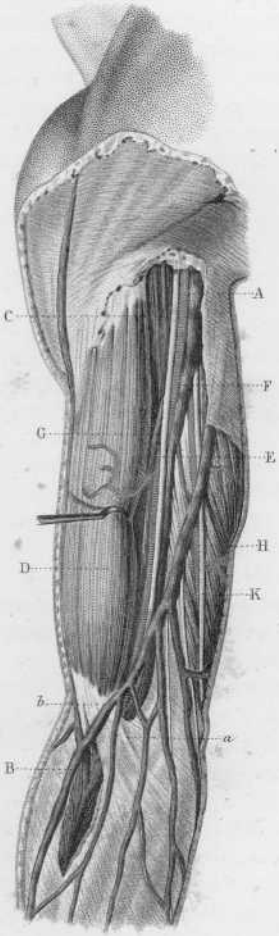

Fig. 2.

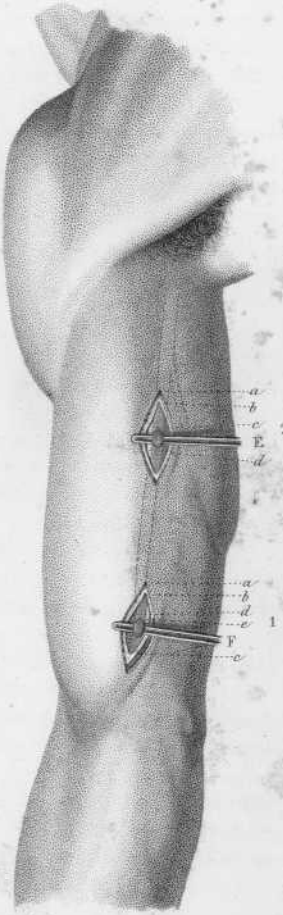

rior. — *a*, incision de la piel y el tejido celular subcutáneo; *b*, division de la aponeurosis antibraquial; *c*, vena mediana basílica, situada entre la piel y la aponeurosis y echada hácia dentro; *d*, borde interno del músculo biceps; *e*, nervio mediano situado mas adentro que la arteria; F, arteria aislada ó separada de la vaina comun y levantada con la sonda acanalada.

Herida núm. 2. *Ligadura de la humeral en la parte superior del brazo.* — *a*, incision de la piel y del tejido celular; *b*, incision de la aponeurosis general; *c*, vena braquial; *d*, nervio mediano al lado esterno de la arteria; E, arteria aislada y levantada con la sonda.

METODO OPERATORIO.

§ 1.° *Ligadura de la humeral en su parte inferior ó en la sangría.*—(Véase herida núm. 1). 1.° Tratar de conocer el tendon y borde interno del biceps.

2.° Practicar una incision de dos pulgadas poco mas, siguiendo el contorno inferior é interno del biceps. En esta incision, que solo comprenderá la piel y el tejido celular, es menester evitar la vena basílica, *c*, echándola á un lado, segun los casos, sea hácia afuera, sea hácia dentro de la incision.

3.° La capa aponeurótica que se halla constituida en este punto por la espansion del biceps, será dividida sobre la sonda acanalada.

4.° Debajo se verá la arteria acompañada de sus venas satélites y custodiada por el nervio mediano hácia adentro; se levantará, pues, con las pinzas la vaina comun de los vasos y nervios, y una vez dividida del modo y con la precaucion que se ha indicado, se aislará la arteria para ligarla.

§ 2.° *Ligadura de la humeral en la parte superior del brazo.* — (Véase la herida núm. 2). 1.° Despues de haber determinado ó distinguido el borde interno del biceps, se practicará en su direccion una incision de dos pulgadas y media de larga poco mas ó menos, comprendiendo como siempre la piel y el tejido celular.

2.° Cortar ó dividir la aponeurosis humeral valiéndose de la sonda del modo ya indicado.

3.° Buscar el tronco nervioso mas próximo del borde interno del biceps; éste es el nervio mediano, debajo y hácia dentro del cual se encuentra la arteria.

4.° Abrir, teniendo siempre casi de plano ú oblicuamente el corte del bisturí, la vaina comun de los vasos, despues de haberla cogido con las pinzas; separar luego hácia afuera el nervio mediano, aislar la arteria y levantarla haciendo pasar la sonda por debajo de ella de fuera á dentro.

Pl. 9.

Fig. 1.

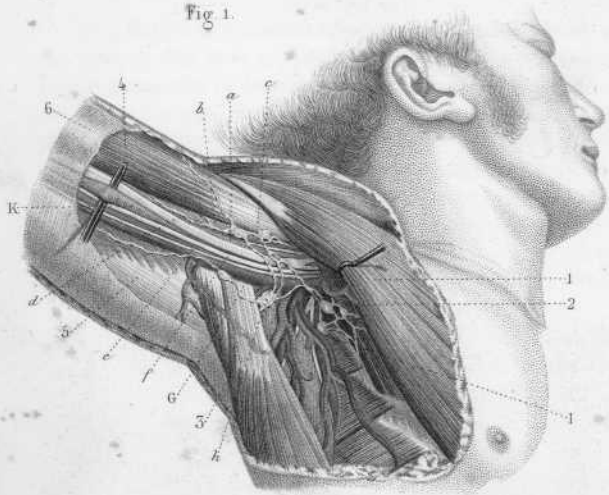

Fig. 2.

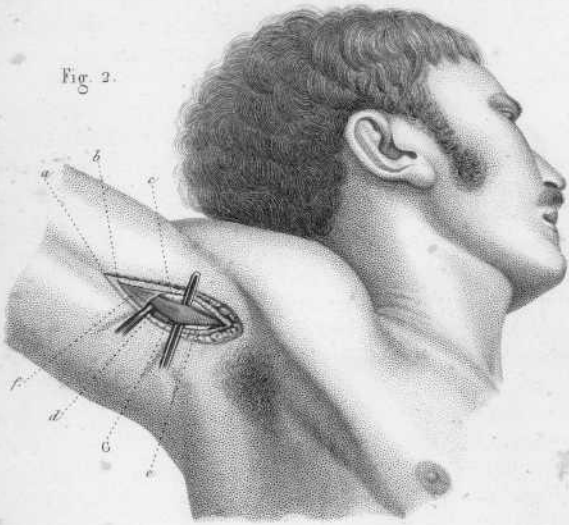

LAMINA 9.

LIGADURA DE LA ARTERIA AXILAR EN LA AXILA MISMA.

Fig. 1. ANATOMIA.

1. Músculo gran pectoral levantado; 2, músculo pequeño pectoral; 3, músculos gran dorsal y gran redondo; 4, músculo biceps; 5, triceps; 6, aponeurosis antibraquial.

A, *arteria axilar*. Siendo la continuacion de la subclavicularia, la arteria axilar comienza en el borde inferior de la axila; su trayecto separa el tercio anterior del tercio medio de la axila. En su mitad inferior corresponde á fuera á la cara interna del húmero contra el cual puede comprimirse muy bien; á dentro no se halla cubierta sino por la piel y la aponeurosis general, lo cual permite sentir fácilmente sus pulsaciones.

b, músculo *córaco-braquial*, satélite de la arteria. Hállase este vaso en el borde interno y posterior de este músculo, que ofrece un punto ó señal infalible para encontrarlo.

c, *d*, *e*, *f*, ramos terminales del *plexo braquial*. Ellos enlazan estrechamente la arteria debajo del músculo *pequeño pectoral*; *c*, el músculo *cutáneo*, sigue el lado esterno de la arteria; *d*, el *mediano*, ramo el mas voluminoso del plexo, proviene de dos raices que enlazan la arteria al nivel del borde inferior del *pequeño pectoral*; este nervio cubre la arteria adelante y un poco hácia fuera, siguiendo el borde interno del músculo *córaco-braquial*; *e*, *el braquial cutáneo interno*, ramo delgado, nacido de la raiz interna del mediano, se encuentra dentro y hácia delante. En fin, el *cubital*, *f*, y el *radial*, que se hallan cubiertos por la vena axilar, están todavía mas adentro y hácia tras.

G, *la vena axilar* se coloca delante de la arteria y de los nervios, cubiertos en parte por ella.

Todos los vasos y nervios axilares están unidos por un tejido celular bastante laxo, recorrido por los vasos y ganglios linfáticos, *h*.

I, arterias y venas *escapulares* inferiores.

K, *arteria humeral*, continuacion de la subclavia, separada de los nervios y venas que la circuyen.

Fig. 2. operacion.

a, incision de la piel; *b*, incision de la aponeurosis general; *c*, nervio mediano echado hácia arriba; *d*, vena axilar abajada con un gancho sin punta ó botonado; *e*, braquial cutáneo interno; *f*, vaina aponeurótica de los vasos axilares; G, arteria axilar sobre la sonda que ha sido pasada de dentro á fuera y de abajo arriba.

METODO OPERATORIO.

El procedimiento operatorio, por medio del cual se liga la arteria axilar en la axila misma, debajo del pequeño *pectoral*, se halla descrito bajo el nombre de método de Gisfranc; consiste pues: 1.° en encontrar el lugar donde está la arteria, tirando una línea longitudinal que separe el tercio anterior de la axila de sus dos tercios posteriores, ó bien buscando el borde interno del músculo córaco-braquial, satélite de la arteria. 2.° Dividir en esta direccion y con precaucion la piel y el tejido celular en una estension de algunas dos pulgadas ó dos y media todo lo mas. 3.° En seguida que se eche de ver el manojillo de vasos y nervios, abandonar el bisturí y aflojar un poco las partes abajando ligeramente el brazo. 4.° Reconocer entonces el músculo córaco-braquial sirviéndose de él como de un punto de partida para buscar la arteria. 5.° A beneficio de la sonda acanalada, y partiendo del músculo córaco-braquial, separar en primer lugar los nervios mediano y cutáneo interno adelante, y despues los nervios cubital y radial detrás; en este intervalo se encuentran la arteria y la vena. 6.° Aislar con precaucion la arteria de la vena levantándola por medio de la sonda pasada de atrás á delante, á fin de evitar la lesion de la vena axilar que, en este punto es el órgano mas importante, es decir, que se debe atender mas á la vena axilar que al nervio.

Fig 2.

Fig 1.

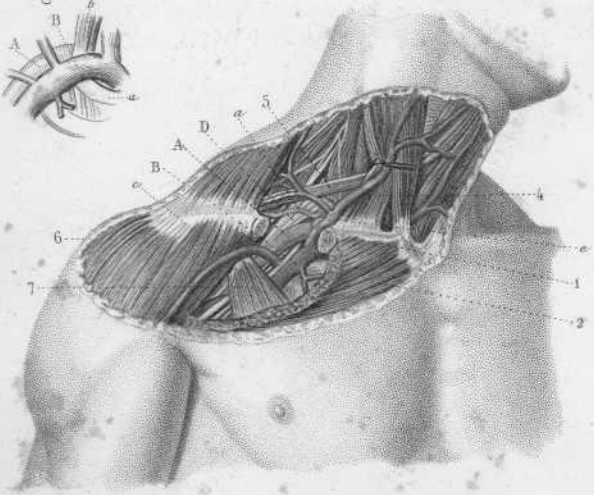

Fig 3.

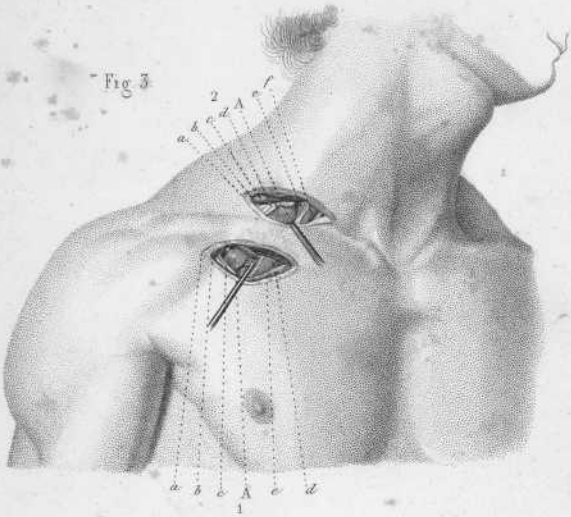

LAMINA 10.

LIGADURA DE LAS ARTERIAS AXILAR Y SUBCLAVIA.

(Respecto del orígen y las colaterales de las arterias subclavias véase la lámina 2).

Fig. 1 y 2. ANATOMIA.

Fig. 1. 1, la clavícula y el músculo gran pectoral; 2, cortados en una parte de su estension dejan ver desnudos los vasos axilares; 3, músculo trapecio; 4, músculo esterno mastoideo; 5, músculo omoplato-hioideo; 6, músculo deltoides; 7, músculo pequeño pectoral.

A, *la arteria*, en su mitad superior se halla sucesivamente cubierta, abajo, por la estremidad del músculo pequeño pectoral, 7; mas arriba, por el músculo gran pectoral, del cual le separa una capa de tejido adiposo surcada de ramos arteriales y venosos; en fin, por la aponeurosis y la piel. *a*, arteria escapular superior, que va costeando el borde superior de la clavícula.

B, *la vena axilar*, adentro y delante de la arteria, no se halla en contacto inmediato con ella. *La vena cefálica*, c, sube al intersticio celular que separa el deltoides del gran pectoral, cruza la arteria axilar encima del borde superior del pequeño *pectoral*, y va á pasar á la vena axilar.

D, *los nervios del plexo braquial* se hallan mas afuera y hácia tras. Un pequeño ramo torácico cruza frecuentemente la arteria, unas veces delante y otras detrás.

Fig. 1 y 2. A, *la arteria subclavia*, nacida del tronco braquio-cefálico á la derecha del cayado de la aorta, se dirige arriba, se dobla en arcada sobre la primera costilla, *a*, y desciende de dentro á fuera hasta el primer espacio intercostal, donde toma el nombre de *arteria axilar*. De la variedad de orígen de las subclavias resulta, que la izquierda, en su porcion ascendente, tiene mas estension que la subclavia derecha. (Véase lám. 2, fig. 1).

La arteria subclavia, despues de haberse metido entre los músculos escalenos desciende á la primera costilla, *a*, (fig. 2), pasando luego por una pequeña hendidura ó canalita situada fuera del tubérculo de insercion del escaleno anterior, *b*, (fig. 2), tubérculo que ofrece una señal muy importante indicada por Mr. Malgaigne para ir en busca de la arteria que se halla allí casi tocando. Mas allá del escaleno, corresponde la arteria, adelante con el triángulo subclavicular limitado, abajo por la clavícula y el músculo subclavio; en la parte de adentro con el esterno-mastoideo, *4*, que las cubre muchas veces un poco con su borde esterno; en fin, hácia fuera hállase en relacion con el omoplato-hioideo. En esta parte, no está cubierta (arriba) sino por la aponeurosis cervical profunda, el cuticular y la piel; mas abajo, por el subclaviar y la clavícula. La primera costilla está mas alta que la clavícula en los individuos cuyo cuello es largo, y en este caso podrá la arteria ser comprimida sea directamente, sea abajando con algo de fuerza la clavícula.

B, *la vena subclaviar*, situada debajo y delante de la arteria, se halla separada de ésta por la insercion del escaleno anterior *b*, (fig. 2). La vena yugular esterna, *e*, puede cruzar la arteria por delante al tiempo de abocarse con la vena subclaviar.

D, *los nervios del plexo braquial*, situados mas afuera y hácia tras, no están en relacion con la arteria sino en su parte inferior y posterior.

Fig. 3. Operaciones.

§ 1. *Ligadura de la arteria axilar debajo de la clavícula ó por la cara anterior de la axila.* — *Método ordinario.* — Estando la espalda bien libre, el codo ligeramente separado del tronco, y la cabeza inclinada hácia el lado opuesto, practicará el cirujano, á unas cuatro ó cinco líneas debajo de la clavícula y paralelamente á la direccion de este hueso, una incision que comprenda la piel, el músculo cuticular y el tejido celular subcutáneo, estendiéndose desde el espacio celuloso que separa el gran pectoral del deltoides, hasta dos dedos de distancia hácia afuera de la articulacion esterno-clavicular. Las fibras musculares sucesivamente divididas y apartadas, permitirán el sentir en seguida la vaina posterior del músculo

gran pectoral (aponeurosis coraco-clavicular). Esto concluido, para facilitar la separacion de los labios de la herida, se abajará un poco la espalda, y, á beneficio de la sonda acanalada, se desgarrará el tejido de la aponeurosis coraco-clavicular. Introduciendo el índice en la herida, se deprimirá abajo y afuera el pequeño pectoral, y mas profundamente ya se podrá ver: 1.° la vena axilar hinchada por la sangre; 2.° la arteria axilar mas afuera y atrás; 3.° los *nervios* del plexo braquial situados un poco mas arriba y todavía mas atrás. Para pasar la ligadura debajo de la arteria, es muy importante el apartar un poco la vena hácia dentro á fin de no manosearla ó herirla haciendo penetrar la sonda entre ella y la arteria. Por este método, opérase la ligadura de la arteria axilar en un espacio triangular, que se halla limitado arriba por la clevícula, abajo y afuera por el pequeño pectoral, abajo y adentro por la porcion esternal del gran pectoral.

II. *Método de Desault.* — Consiste en practicar una incision oblicua de unas dos pulgadas y media, siguiendo el intersticio celulo-grasoso que separa el deltoides del gran pectoral, y en el cual se encuentra la vena cefálica que es menester evitar. De este modo puede ligarse la arteria axilar debajo del pequeño pectoral.

III. *Método de Chamberlayne.* — Practícase una incision de cuatro á cinco pulgadas debajo de la clavícula, haciendo luego otra tan grande y paralelamente á la línea celulo-grasosa que separa el gran pectoral del deltoides. Como deja verse, este procedimiento reune la incision del método ordinario y la del de Desault. El resultado de esta operacion es un colgajo triangular que se aparta hácia abajo para ir á buscar la arteria. La ligadura de la arteria axilar encima del pequeño pectoral, es mucho mas fácil con la doble incision de Chamberlayne; bajo este punto de vista, este método debe ser preferido al ordinario.

§ 2. *Ligadura de la arteria subclaviar.* — Siempre podrá verificarse ésta en el triángulo supra-clavicular; pero es de advertir que penetrando por esta via, puede ligarse la arteria en tres puntos diferentes: 1.° en la parte de afuera de los escalenos; 2.° al nivel de estos músculos; 3.° en la parte de adentro de los escalenos.

I. *Afuera de los escalenos.—Método de Mr. Velpeau.*—1.° Dis-

puesto el enfermo segun conviene, practícase encima de la clavícula una incision trasversal, paralela al borde posterior de este hueso y estendiéndola desde la cara anterior del músculo esterno-mastoideo hasta el trapecio. La piel, el cuticular y el tejido celular serán divididos capa por capa: en el caso de no poder evitarse, la vena yugular esterna será cortada despues de haberla ligado arriba y abajo; 2.° á beneficio de una sonda se desgarra y separa á un lado el tejido celulo-grasoso, introduciendo luego el dedo en el fondo de la herida hácia la raiz del escaleno para reconocer el *tubérculo de la primera costilla;* 3.° una vez reconocido este precioso signo hácese deslizar contra el dedo (de adelante atrás y un poco de afuera á dentro) la punta de una sonda encorvada ó de una aguja, para pasarla debajo de la arteria y levantarla, al mismo tiempo que con el índice de la otra mano se está sosteniéndola para impedir que se escape, colocándose entre la sonda y el primer haz ó pequeño manojo del plexo braquial. Para facilitar esta última maniobra, se hará abajar la espalda cuanto sea posible.

II. *Entre los dos escalenos. — Método de Dupuytren.* — Esta operacion solo se diferencia de la anterior en que la ligadura debe colocarse en la porcion de la arteria situada entre los dos escalenos. Para ello, pues, despues de haber reconocido el *tubérculo de la primera costilla* y encontrado la raiz del escaleno anterior, se introducirá entre el lado posterior de este músculo y la arteria una sonda acanalada sobre la cual se dividirá ó cortará el músculo. De este modo, contractándose las fibras del escaleno, encuéntrase la arteria á descubierto, pudiéndola rodear y ligar fácilmente en este punto. Repróchase al método de Dupuytren el esponer á la lesion del nervio diafragmático que desciende á lo largo del lado interno del escaleno anterior, y además el peligro de herir la vena subclavia y la arteria mamaria interna que se hallan vecinas á la insercion del escaleno anterior en la primera costilla.

III. *En la parte de adentro de los escalenos.* — Esta ligadura que ha sido practicada sin éxito por MM. Colles, Giston, etc., ofrece tan grandes dificultades á causa de la importancia de los órganos que hay que respetar y de la profundidad en que se encuentra la arteria, que la mayor parte de los cirujanos lo han reprobado enteramente.

Esplicacion de la figura 3 (lamina 10).

Herida núm. 1. *Ligadura de la arteria axilar.* — *a*, incision de la piel; *b*, incision de la aponeurosis subyacente; *c*, borde superior del pequeño pectoral; *e*, fibras del grande pectoral cortadas de través; *d*, vena axilar. A, arteria axilar sobre la aguja de Deschamps debajo del abocamiento de la vena cefálica.

Herida núm. 2. *Ligadura de la arteria subclaviar afuera de los escalenos.* — *a*, incision de la piel; *b*, incision de la aponeurosis; *c*, músculo omo-hioideo; *d*, nervios del plexo braquial; *e*, músculo escaleno anterior; *f*, vena subclaviar; A, arteria subclaviar.

LAMINA 11.

LIGADURA DE LAS ARTERIAS CARÓTIDA PRIMITIVA, LINGUAL Y FACIAL.

Fig. 1, 2 y 3. ANATOMÍA.

Fig. 1. *Orígen de las arterias carótida y subclavia, colaterales de las subclavias.* — *a, a*, cayado de la aorta; *b*, tronco braquio-cefálico; *d, c*, subclavia y carótida derechas resultado de la bifurcacion del tronco braquio-cefálico; *e, f*, subclaviar y carótida izquierdas. Antes de penetrar entre los músculos escalenos, *g*, las subclavias dan orígen á las arterias vertebrales, *h, h*, á las tiroideas y escapulares superiores, que nacen aisladas de un mismo tronco *i, i*; y á las mamarias internas *j, j*. Nacen fuera de los escalenos: las escapulares posteriores, k, k; el tronco acromio-torácico, *l*, que proviene (las mas veces) de la axilar encima del borde superior del pequeño pectoral.

Fig. 2. *Relacion entre los troncos arteriales y los venosos.* — *a, a*, yugulares internas, adelante y afuera de las carótidas; *b, b*, venas subclavias anteriores paralelas y un poco inferiores á las arterias del mismo nombre; *c*, tronco venoso sin nombre (*innominatus*) braquio-cefálico derecho adelante y afuera del tronco braquio-cefálico arterial; *d*, tronco venoso braquio-cefálico izquierdo, cruzando adelante y de fuera adentro las arterias carótida y subclaviar izquierdas en su orígen; *e*, vena tiroidea inferior; *f*, yugular esterna.

Fig. 3. 1, músculo esterno-tiroideo; 2, músculo escápulo-hioideo; 3, 3, haz esternal del músculo esterno-cleido-mastoideo cortado; 4, masetero.

A, *arteria carótida primitiva derecha.* Estendida desde el tronco braquio-cefálico hasta el nivel de la estremidad superior de la laringe, dicho vaso sube un poco oblicuamente de adelante atrás y de dentro afuera siguiendo las caras anteriores y laterales del cuello; apoyada atrás contra los músculos prevertebrales, la arteria carótida primitiva derecha corresponde adentro á la tráquea, á

Fig. 3.

Fig. 1.

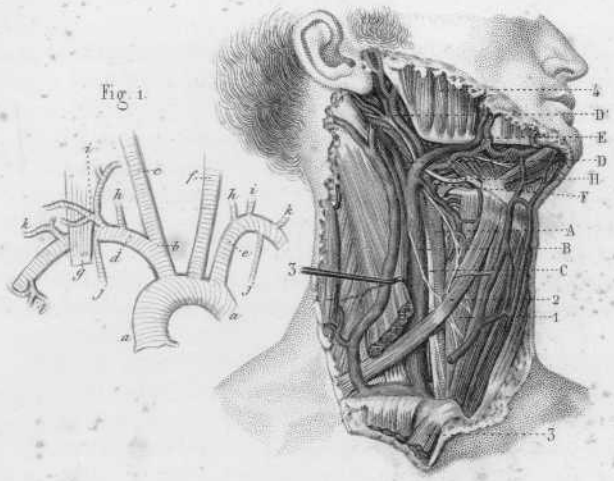

Fig. 4

Fig. 2.

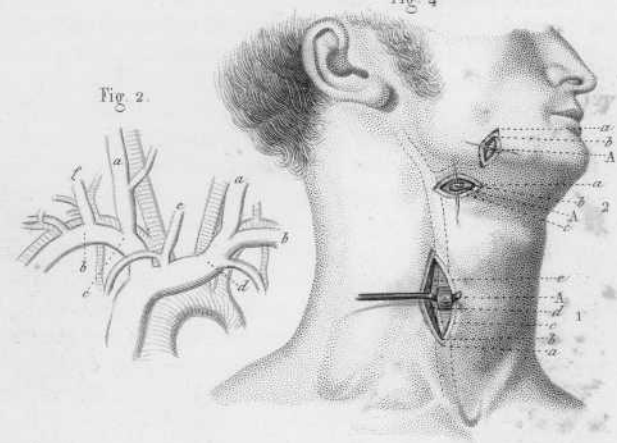

la laringe y faringe. Afuera y adelante, hállase cubierto este vaso en su mitad inferior por el borde esterno del esterno-tiroideo, 1; el escápulo-hioideo, 2, así como tambien el haz esternal del esterno mastoideo, 3, 3, cruzan dicha arteria hácia su mitad; estos últimos músculos la separan del cuticular y de su piel, únicos tejidos que la cubren en su mitad superior.

B, *la vena yugular interna* corresponde afuera á la arteria, la cual se halla un poco cubierta por ella.

C, *el nervio neumogástrico*, situado detrás de los vasos, desciende luego entre la vena y la arteria metido en la misma vaina aponeurótica; mas abajo dicho nervio pasa entre la arteria y la vena subclaviar para penetrar en el torax. Varios son los ramos ó hilos cardiacos que de él provienen, los cuales cruzan adelante el cuarto inferior de la arteria.

El nervio gran simpático, situado mas atrás y hácia fuera está separado del neumogástrico por una capa de tejido celular bastante laxo que recorren varios vasos y ganglios linfáticos.

D, *la carótida interna* y la *esterna* D', nacen de la bifurcacion de la carótida primitiva. La carótida esterna, colocada delante de la interna, se termina al nivel del condilo de la mandíbula inferior donde toma el nombre de *temporal*. Superficial en su orígen, un poco mas lejos se halla cubierta por el *nervio hipogloso* H, los músculos digástrico y estilo-hioideo y por la glándula parótida.

E, *la arteria facial*, nacida de la carótida esterna un poco mas arriba del hueso hioides, se introduce debajo del digástrico y estilo hioideo, va costeando la cara esterna de la glándula submaxilar, y con varias flexiones va á parar al cuerpo del maxilar inferior surcando despues el intersticio muscular que separe el masetero, 4, del triangular de la barba, subdividiendo y distribuyéndose despues en el carrillo.

F, *la arteria lingual*, nacida de la carótida esterna debajo de la anterior y al nivel del hueso hioides, rodea los pequeños cuernos de este hueso penetrando despues en la lengua. El nervio grande *hipogloso*, H, la está cruzando en su orígen.

OPERACIONES.

Herida núm. 1. *Ligadura de la arteria facial.* — *a*, incision de la piel; *b*, incision del cuticular y de la aponeurosis; A, arteria facial bajo de la cual se ha pasado un hilo.

Herida núm. 2. *Ligadura de la arteria lingual.* — *a*, incision del cuticular y de la aponeurosis; *c*, incision del músculo geniogloso; A, arteria lingual debajo de la cual se ha pasado un hilo.

Herida núm. 3. *Ligadura de la arteria carótida en su parte media.* — *a*, incision de la piel; *b*, incision de la aponeurosis cervical; *c*, nervio neumo-gástrico; *d*, músculo esterno-mastoideo; A, arteria carótida sobre la sonda.

MÉTODOS OPERATORIOS.

§ 1. *Ligadura del tronco braquio-cefálico.*—Esta arteria, emanada de la porcion mas anterior del cayado de la aorta, se termina, despues de un trayecto de una pulgada y media, detrás de la articulacion esterno-clavicular derecha. Sin embargo de su corta estension y muy profunda situacion, el tronco braquio-cefálico ha podido no obstante ser ligado en el individuo vivo sin demasiada dificultad, por M. Mott, que se ha valido del siguiente procedimiento.

Método de M. Mott.—Estando acostado el enfermo y su cabeza inclinada hácia atrás, se practica una incision en L, cuya rama horizontal, paralela á la direccion de la clavícula y á unas seis líneas encima de este hueso, se estiende desde la línea media del cuello hasta tres pulgadas poco mas hácia afuera, siguiendo la rama vertical (tambien de tres pulgadas de larga poco mas) el borde interno del músculo esterno-mastoideo derecho.

2.° Divídese sobre la sonda acanalada toda la insercion esternal y la mayor parte de la insercion clavicular del músculo esterno-mastoideo derecho, que se echará en seguida arriba y hácia afuera; 3.° echando de ver entonces la arteria carótida, síguese ésta para llegar hasta el tronco braquio-cefálico; 4.° evitando los nervios neumogástrico y frénico, así como tambien la vena yugular

interna, se pasará luego un hilo por debajo de él á beneficio de una sonda encorvada ó de la aguja de Deschamps, que será introducida de adelante atrás y de derecha á izquierda.

§ 2. *Ligadura de la arteria carótida primitiva en su parte media.* — *Procedimiento ordinario.* — (Lám. 16, fig. 2). — *Método ordinario.* — 1.° Acostado el enfermo é inclinada su cabeza hácia el lado opuesto, practícase, segun la direccion del borde interno del músculo esterno-mastoideo, una incision de tres pulgadas de larga poco mas, que divida la piel, el tejido celular subcutáneo y el cuticular; 2.° se abrirá valiéndose de la sonda la aponeurosis cervical que une el *m.* esterno-mastoideo á los músculos esterno-tiroideo é hioideo; 3.° esto concluido, haciendo inclinar la cabeza del enfermo al mismo tiempo que se opera la separacion de los músculos anteriores, échase de ver trasversalmente, en la herida, el músculo escápulo-hioideo, que se podrá conservar ó cortar en el caso de impedir la maniobra operatoria; 4.° de este modo ya se podrá ver la arteria y la vena envueltas en su vaina comun que deberá abrirse con sumo cuidado sobre la sonda acanalada, al mismo tiempo que un ayudante comprime el ángulo superior de la herida que corresponde á la yugular interna, cuya enorme dilatacion á causa de la sangre, impide ó hace tímidos los movimientos del operador. 5.° ahora, pues, no falta sino desgarrar con la punta de la sonda el tejido celular que une los vasos, y levantar la arteria metiendo la sonda por debajo de ella, de fuera á dentro.

2.° *Ligadura de la carótida primitiva en su parte inferior.* — *Método de M. Malgaigne.* — 1.° Practícase una incision de dos á tres pulgadas, que partiendo de cinco líneas encima de la articulacion esterno-clavicular se estenderá superiormente en la direccion de una línea que va á parar á la sínfisis de la barba; 2.° una vez divididas la piel, el tejido celular y la aponeurosis cervical, ya se verán á descubierto las fibras del haz esternal del esterno-mastoideo. 3.° divídese este haz en la direccion cutánea, encontrándose debajo los músculos esterno-hioideo y esterno tiroideo, que se echarán hácia dentro; 4.° ahora es cuando aparecen los vasos envueltos en su vaina, la cual se abrirá lo mas cerca posible de la tráquea á fin de aislar y ligar la arteria.

§ 3. *Ligadura de la arteria lingual.* — *Método de M. Malgaig-*

ne. — (Lám. 11, fig. 4). 1.° Despues de haber reconocido debajo de los tegumentos el grande cuerno del hueso hioides, practícase paralelamente á dicho cuerno y á cosa de dos líneas encima de él, una incision de algo mas de una pulgada de larga, que deberá comprender la piel, el tejido celular subcutáneo y el cuticular; 2.° esta incision pondrá á descubierto el borde inferior de la glándula submaxilar que se echará un poco hácia arriba para poder ver debajo el tendon anacarado del digástrico; 3.° á un milímetro mas abajo se echará de ver el hipogloso, y dividiendo trasversalmente el músculo hiogloso á cosa de una línea debajo de dicho nervio, se dará exactamente con la arteria, la cual es muy fácil de separar entonces puesto que no se halla en contacto con ninguna vena ni nervio.

§ 4. *Ligadura de la arteria facial á su paso por el borde de la mandíbula inferior.* — (Lám. 11, fig. 4). 1.° Sentir con el dedo apoyado contra la mandíbula inferior delante del masetero, una depresion bastante profunda que indica el trayecto del vaso; 2.° practicar en este punto una incision vertical de algo mas de una pulgada, la cual dividirá la piel, el cuticular y el tejido celular; 3.° delante de las fibras del masetero que se ve entonces á descubierto, se encuentra la arteria directamente aplicada contra el hueso maxilar, y muchas veces un poco escondida ó cubierta por una vena satélite de la cual es menester separarla; así como tambien del tejido celular bastante denso que la está rodeando.

Pl. 12.

Fig. 1.

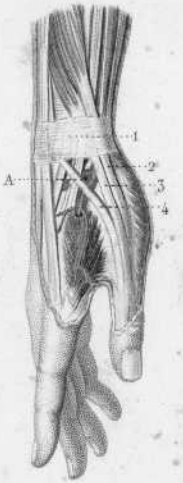

Fig. 2.

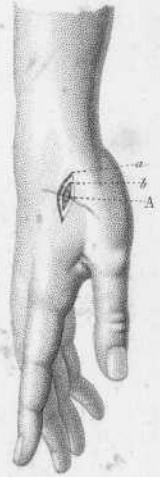

Fig. 3.

Fig. 4.

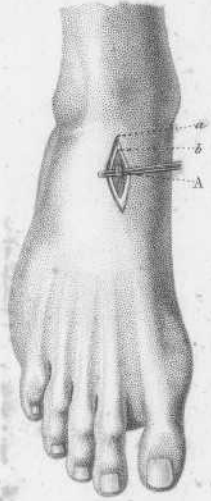

LAMINA 12.

LIGADURA DE LAS ARTERIAS RADIAL Y PEDIOSA.

Fig. 1. Anatomía de la arteria radial en la cara dorsal del carpo.

1, ligamento anular posterior del carpo, tendones de los músculos largo abductor, 2; corto estensor, 3; y largo estensor del pulgar, 4.

A, *la arteria radial* (véase lám. 7, fig. 1), al nivel de la articulacion radio carpiana, rodea de adelante atrás la apófisis estiloidea del radio; se mete bajo de los tendones reunidos, 2, 3, de los músculos largo abductor y corto estensor del pulgar: desciende un poco oblicuamente debajo del tendon del músculo largo estensor, cruzado por ella, penetrando luego en el primer espacio interóseo del metacarpo para ganar la palma de la mano, donde ella constituye la arcada palmar profunda.

En este trayecto hállase en relacion con algunos ramos venosos é hilos nerviosos que provienen del nervio radial; la aponeurosis general y la piel cubren dicha arteria.

Fig. 2. Operacion.

a, incision de la piel; *b*, incision de la aponeurosis; A, arteria radial.

Fig. 3. Ligadura de la arteria pediosa.

1, ligamento dorsal del tarso; 2, tendon del estensor propio del pulgar del pie; 3, tendones del estensor comun de los dedos; 4, músculo pedioso.

A, *la arteria pediosa*, continuacion de la arteria tibial anterior comienza bajo el ligamento dorsal del tarso, 1, estendiéndose desde el medio del espacio intermaleolario hasta la estremidad posterior del primer espacio interóseo, donde se inclina hácia abajo para ganar la planta del pie, y anastomosarse ó unirse con la arcada *plantar* ó de la planta del pie.

Cubierta por una delgadísima aponeurosis que la sujeta contra los huesos del tarso, y luego por la aponeurosis general y la piel, la arteria *pediosa* desciende por el cuello del pie acompañada de sus dos venas satélites y del *nervio tibial*, *b*, hácia dentro, sigue despues el borde esterno del tendon, 2, del estensor propio del pulgar: lo cual constituye un signo precioso para encontrar la arteria sin mas que hacer poner en la estension el mencionado pulgar del pie. Hácia afuera corresponde la arteria con el borde interno del músculo pedioso, 4, que la cubre un poco en los sugetos musculosos.

FIG. 4. OPERACION.

a, incision de la piel; *b*, incision de la aponeurosis; A, arteria pediosa encima de la sonda.

PROCEDIMIENTOS OPERATORIOS.

§ 1. *Ligadura de la arteria radial en la cara dorsal del carpo.* — *Método de los autores.* — 1.° Poniendo el pulgar en la estension forzosa se obtendrá la salida de su largo estensor debajo de la piel; 2.° se practicará en el lado interno de este tendon, y paralelamente á su direccion una incision de algo mas de una pulgada cuya mitad corresponda á la sumidad del primer espacio intermetacarpiano; 3.° se dividirá la aponeurosis con precaucion, casi de plano; 4.° debajo, en el ángulo formado por la sumidad del primer espacio intermetacarpiano, se encontrará la arteria radial aplicada contra los huesos y acompañada de sus dos vénulas satélites; despues de haberla aislado con la punta de la sonda acanalada, se practicará la ligadura del mismo modo que se ha dicho para los demás.

§ 2. *Ligadura de la arteria pediosa.* — 1.° En el trayecto de una línea estendida desde el medio del espacio intermaleolar hasta la sumidad del espacio interóseo, ó todavía mejor, en el borde esterno del estensor propio del pulgar y paralelamente á su direccion, se practicará, hácia el medio del cuello del pie, una incision de unas dos pulgadas de larga que comprenda la piel y el tejido celular sub-cutáneo; 2.° se cortará encima de la sonda la aponeurosis dorsal del pie; 3.° una vez reconocido el primer haz del músculo pedioso, se dividirá la hoja profunda de la vaina de este músculo; 4.° debajo se encuentra la arteria pegada á los huesos y acompañada de sus dos venas; lígase despues de haberla aislado con la sonda.

Pl. 13.

Fig. 1.

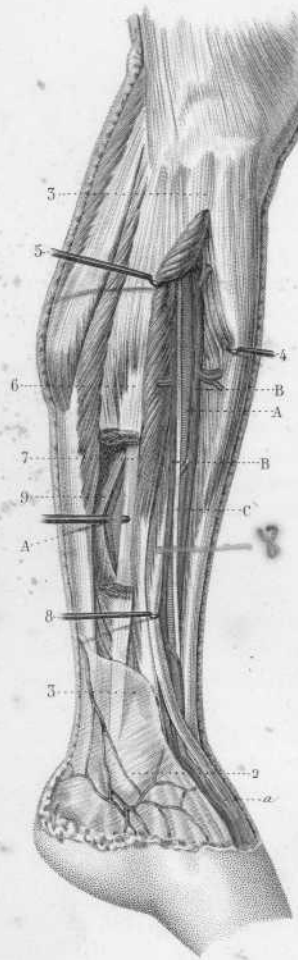

Fig. 2.

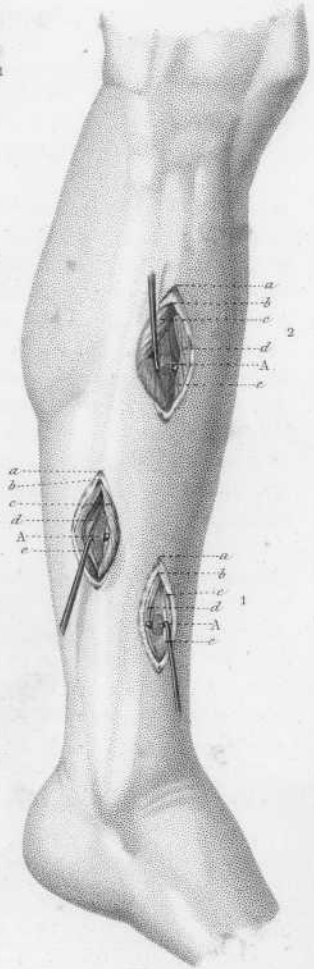

LAMINA 13.

LIGADURA DE LA ARTERIA TIBIAL ANTERIOR.

Fig. 1. anatomía.

1, rótula; 2, maleolo-esterno; 3, aponeurosis tibial esterna; 4 y 5, músculos tibial anterior y estensor comun de los dedos del pie, echados á un lado, y dejando así á descubierto los vasos profundamente situados en su intersticio muscular; 6, músculos peroneos laterales cortados; 7, peroné.

A, *la arteria tibial anterior*, ramo esterno y anterior de la bifurcacion de la poplitea, nace debajo de la arcada fibrosa del músculo sóleo (*soleus*), y se termina debajo del ligamento dorsal del tarso donde ella toma el nombre de *arteria pediosa*. Su direccion, un poco oblicua de arriba á abajo y de atrás á delante, puede ser representada por una línea que partiendo del medio del espacio comprendido entre la cabeza del peroné y la tuberosidad anterior de la tibia, vaya á parar á la parte media de la articulacion tibiotarsiana.

Esta arteria penetra de atrás á delante y al nivel del cuarto superior de la pierna el ligamento interóseo descendiendo luego en sus dos tercios superiores sobre este mismo ligamento, donde se halla fija por medio una hoja aponeurótica; mas abajo se apoya dicho vaso contra la cara esterna anterior de la tibia. Profundamente situada, en la primera mitad de su trayecto, entre el tibial anterior, 4, y el estensor comun de los dedos, 5; mucho mas superficial en su mitad inferior entre el tibial anterior, 4, y el estensor propio del pulgar, 3, hállase cubierta la arteria abajo por este último que cruzándola de afuera adentro, la separa de la piel; en fin costeando su tendon hácia afuera, escóndese con éste en la misma vaina aponeurótica, debajo del ligamento dorsal del tarso.

Los músculos estensores y tibial anterior, á cuyo intersticio corresponde la arteria, están íntimamente unidos y sujetos por la aponeurosis tibial esterna, 3: disposicion que haciendo difícil su

separacion, oculta sus tabiques aponeuróticos, y necesita la incision al través de esta aponeurosis.

B, B, *las venas tibiales anteriores* acompañan la arteria en todo su trayecto.

C, *el nervio tibial anterior*, al principio esterno respecto de la arteria, la cruza adelante en su cuarto inferior, viniendo á serla interno debajo del ligamento dorsal del tarso.

A, *la arteria peronea*, ramo esterno y posterior de la bifurcacion del tronco tibio-peroneo, desciende verticalmente á lo largo de la cara posterior del peroné hasta el calcáneo, cubierta arriba por el músculo sóleo, mas abajo entre el flexor propio del pulgar, 9, y el tibial posterior; en su cuarto inferior, va serpenteando sobre el ligamento interóseo.

Fig. 2. operacion.

Herida núm. 1. *Ligadura de la tibial anterior en su mitad inferior.* — *a*, incision de la piel; *b*, incision de la aponeurosis; *c*, tibial anterior; *d*, estensor propio del pulgar; *e*, nervio tibial anterior; A, arteria encima de la aguja de Deschamps.

Herida núm. 2. *Ligadura de la tibial anterior en su mitad superior.* — *a*, incision de la piel; *b*, incision de la aponeurosis; *c*, estensor comun de los dedos; *d*, tibial anterior; *e*, vena tibial anterior; A, arteria con la aguja de Deschamps.

Herida núm. 3. — *Ligadura de la arteria pediosa en su mitad inferior.* — *a*, incision de la piel; *b*, incision de la aponeurosis; *c*, largo peroneo lateral, *e*, borde esterno del sóleo; *d*, flexor propio del pulgar; A, arteria encima de la aguja de Deschamps.

PROCEDIMIENTOS OPERATORIOS.

§ 1. *Ligadura de la arteria tibial anterior en su parte inferior.* — 1.º Siguiendo la línea que representa la direccion de la arteria, ó mejor, paralelamente al borde esterno del músculo tibial anterior cuya salida se puede sentir bastante fácilmente, practícase una incision de unas tres pulgadas de larga que comprenda la piel y el tejido celular sub-cutáneo; 2.º divídese la aponeurosis general

encima de la sonda acanalada; 3.° con el índice introducido en la herida se separa el intersticio muscular en cuyo fondo se encuentra la arteria pegada contra la tibia y acompañada de sus dos vénulas; 4.° aíslase para ligarla.

§ 2. *Ligadura de la arteria tibial anterior en su mitad superior.* — 1.° A cosa de una pulgada afuera de la cresta de la tibia y siguiendo una línea que se estiende desde la tuberosidad esterna de la tibia hasta el medio del cuello del pie, se practicará una incision de cuatro pulgadas algo menos, la cual comprenderá la piel y el tejido celular subcutáneo; 2.° como quiera que el espacio intermuscular sea difícil de encontrar, convendrá dividir crucialmente la aponeurosis tibial; 3.° introduciendo en seguida el dedo en la herida, la resistencia mucho mas débil en un punto indicará el intersticio muscular que será puesto á un lado para encontrar en el fondo la arteria apoyada contra el ligamento interóseo, y acompañada adelante por el nervio y por sus dos vénulas lateralmente; 4.° se aislará la arteria y se pasará la ligadura valiéndose al efecto de la aguja de Deschamps.

§ 3. *Ligadura de la arteria peronea en su mitad inferior.* — *Método de M. Malgaigne.* — 1.° Búscase el borde esterno del peroneo, y á cosa de una ó dos líneas hácia atrás de este hueso y paralelamente á su direccion, se practicará una incision de tres pulgadas que divida la piel y el tejido celular sub-cutáneo; 3.° se desapegará ligeramente y empujará hácia dentro el borde esterno del músculo sóleo que está cubriendo algunas veces el peroné: tomando entonces por punto de partida el borde del hueso que se está viendo claramente, se despegará del peroné el flexor propio del pulgar cuya insercion se verifica en su cara posterior; 4.° échase adentro este músculo, y en su lado interno, hácia la insercion del ligamento interóseo, se encuentra la arteria peronea envuelta en una hoja aponeurótica profunda dependiente del flexor propio del pulgar, la cual se deberá abrir para llegar á la arteria que está inmediatamente debajo de ella.

LAMINA 14.

LIGADURA DE LA ARTERIA TIBIAL POSTERIOR.

Fig. 1. anatomía.

1, rótula; 2, maleolo interno; 3, cara interna de la tibia; 4, aponeurosis tibial interna; 5, músculo sóleo echado atrás con una erina.

A, *la arteria tibial posterior* tiene su orígen en el tronco tibio-peroneo del cual es ella el ramo interno de su bifurcacion, terminándose debajo del ligamento anular interno del tarso, de donde nacen las arterias plantaria interna y esterna. Oblicua de afuera adentro, su direccion puede ser representada por una línea que, del medio de la corva, vaya á caer detrás del maleolo interno.

En su *tercio superior*, la *tibial posterior* se halla profundamente situada sobre el músculo tibial posterior, 7, y cubierta por la aponeurosis profunda, por el sóleo, 5, y por el jemelo interno, 9; en su *tercio medio*, mucho mas próxima de los tegumentos, desciende paralelamente al borde interno de la tibia separada de este hueso por el flexor comun de los dedos, 8, y cubierta por la aponeurosis profunda y el borde interno del sóleo, 5; en fin, en su *tercio inferior* inmediatamente colocada debajo de la aponeurosis tibial, dicha arteria marcha detrás de los tendones de los músculos tibial posterior y flexor comun, estando en relacion hácia atrás con el borde interno del tendon de Aquiles, 6.

B, dos *venas satélites* acompañan la tibial posterior en toda su estension y la enlazan con frecuentes anastómosis, 6, vena safena interna.

C, *el nervio popliteo interno* (*tibial posterior*) va costeando el lado esterno y posterior de la arteria.

Fig. 2. operacion.

Herida núm. 1. *Ligadura de la tibial posterior en su tercio*

Pl. 14.

Fig. 1.

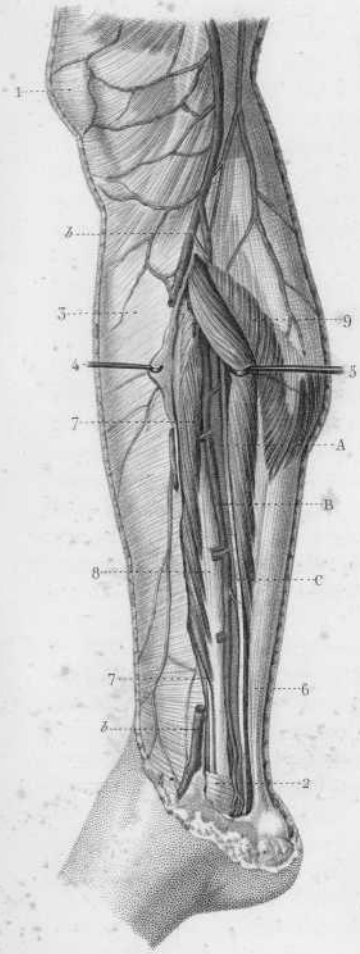

Fig 2.

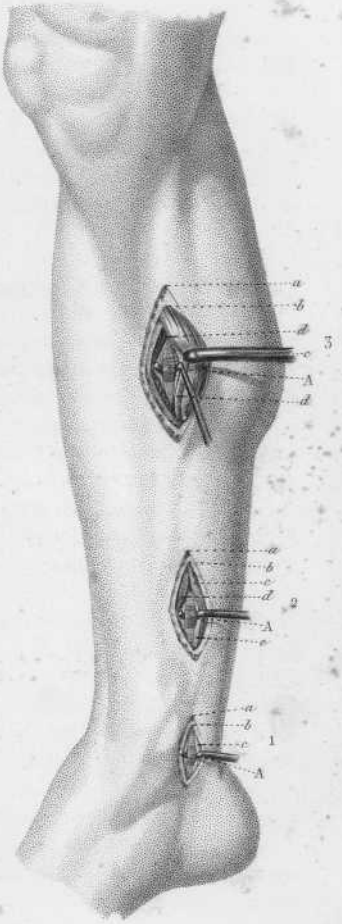

inferior. — *a*, incision de la piel; *b*, incision de la aponeurosis; *c*, nervio tibial posterior. A, arteria encima de la sonda.

Herida núm. 2. *Ligadura de la tibial posterior en su tercio medio.* — *a*, incision de la piel; *b*, incision de la aponeurosis; *c*, borde esterno del sóleo; *d*, flexor comun; *e*, nervio tibial posterior. A, arteria encima de la sonda.

Herida núm. 3. *Ligadura de la tibial posterior en su tercio superior.* — *a*, incision de la piel; *b*, incision de la aponeurosis; *c*, jemelo interno echado hácia atrás con un ganchito despuntado; *d*, incision hecha en las fibras del sóleo. A, arteria encima de la sonda.

MÉTODOS OPERATORIOS.

§ 1. *Ligadura de la arteria tibial posterior en su tercio inferior ó tras del maleolo.* — *Método de Velpeau.* — 1.° A cuatro líneas poco menos detrás del borde posterior del maleolo interno, se practica una incision semicircular de dos pulgadas de larga, haciendo que su concavidad abrace el maleolo y comprendiendo solamente la piel; 2.° divídese la aponeurosis del modo ya indicado, evitando cuidadosamente el no tocar ciertas canalitas fibro-sinoviales que circunscriben inmediatamente el maleolo hácia atrás; 3.° la arteria con sus dos vénulas satélites se encuentra debajo de la aponeurosis y delante del nervio.

§ 2. *Ligadura de la arteria tibial posterior en su tercio medio.* — *Método ordinario.* — 1.° A ocho ó nueve líneas afuera del borde interno de la tibia, ó todavía mejor, á igual distancia del borde del hueso y del tendon de Aquiles, practícase una incision de unas dos pulgadas, poco mas, la cual comprenderá la piel y el tejido celular subcutáneo; 2.° divídese la aponeurosis general y se echa un poco hácia afuera el borde del músculo sóleo; 3.° ábrese sobre la sonda acanalada la aponeurosis profunda, é inmediatamente debajo se encuentra la arteria en medio de sus dos venas satétiles.

§ 3. *Ligadura de la arteria tibial posterior en su tercio superior.* — *Método de M. Malgaigne.* — 1.° A una pulgada poco menos del borde interno de la tibia se practica una incision longitudinal de cuatro pulgadas, que comprenderá de un solo golpe la piel, el

tejido celular y la aponeurosis general; 2.° á beneficio del índice introducido en la herida, se despegará y echará hácia afuera el músculo jemelo interno, haciendo despues lo mismo con la porcion correspondiente del músculo sóleo de la cara posterior de la tibia; 3.° mientras que un ayudante, armado de un ganchito despuntado, sostiene este músculo tirado atrás y hácia afuera, divídese sobre la sonda acanalada la hoja aponeurótica profunda, debajo de la cual se ven inmediatamente los vasos; 4.° aislando la arteria, pásase la ligadura valiéndose de la aguja de Deschamps ó de la de Cooper.

Método de M. Manec. — En lugar de despegar de la tibia el músculo sóleo, este autor aconseja el dividir capa á capa dicho músculo en toda su espesor, penetrando por la cara posterior á cosa de una pulgada poco menos del borde interno de la tibia. No se tarda en caer sobre una hoja fibrosa, espesa, anacarada, en la cual se insertan las fibras carnosas, siendo en efecto la aponeurosis anterior del músculo que se halla atravesada por varios ramos vasculares. Una vez incisa sobre la sonda acanalada en una estension suficiente, aparece en seguida la hoja aponeurótica profunda que cubre la arteria.

Siguiendo el método ordinario sucede á las veces, en el individuo vivo, que la contraccion de los músculos impide el manual operatorio en tales términos, que M. Bouchet, de Lyon, se ha visto obligado á dividir trasversalmente el músculo sóleo. La modificacion del método de M. Manec tiene por objeto evitar el inconveniente arriba indicado.

Pl. 15.

Fig. 2.

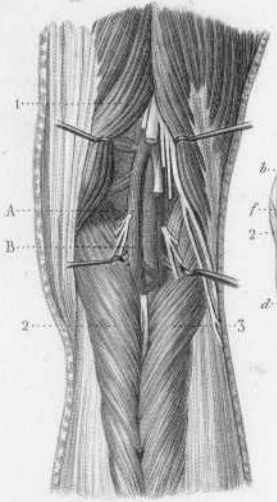

Fig. 3.

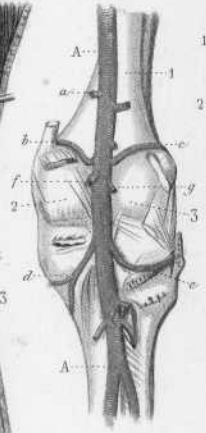

Fig. 1.

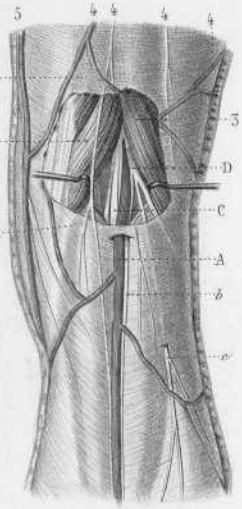

Fig. 4.

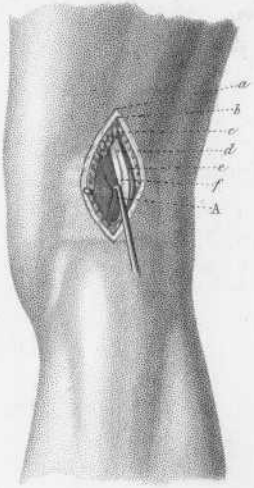

LAMINA 15.

LIGADURA DE LA ARTERIA POPLITEA.

Fig. 1, 2 y 3. ANATOMÍA.

Fig. 1. *Capa supra-aponeurótica.* — Vasos y nervios superficiales.

1-1, aponeurosis poplitea disecada en la mitad superior de la region; 2, músculo semi-membranoso; 3, *m.* biceps; 4, vasos y nervios cutáneos; 5, vena safena interna.

A, vena safena esterna ó posterior; este vaso va serpenteando verticalmente de abajo á arriba, siguiendo la línea media hasta el medio de la aponeurosis poplítea por él perforada. Mas abajo, la vena safena esterna asciende contorneando el borde esterno del nervio popliteo interno, y va á unirse con la vena poplitea. En su trayecto supra-aponeurótico, la safena esterna se halla costeada hácia afuera por el *nervio safeno esterno ó tibial, b;* muchas veces la vena cubre el nervio estando separada por una hojita aponeurótica que forma una vaina propia al safeno esterno.

C, *nervio ciático interno;* sub-aponeurótico en la region poplitea que él atraviesa verticalmente de arriba á abajo; situado encima y un poco afuera de los vasos popliteos de los cuales se halla separado por una ligera capa de tejido adiposo, dicho nervio da varios hilos en la region poplitea debajo de la aponeurosis. El principal de estos hilos nerviosos es el safeno posterior esterno ó tibial, *b*, que, despues de un corto trayecto sub-aponeurótico, sale de la aponeurosis por el agujero donde pasa la vena safena esterna.

D, *nervio ciático popliteo esterno,* mucho mas superficial y menos voluminoso que el precedente, este nervio se desprende de él en ángulo agudo en la parte superior de la region poplitea, descendiendo luego oblicuamente de dentro afuera debajo de la aponeurosis para distribuirse en los músculos esternos y anteriores de la pierna. En el hueco popliteo, el ciático

popliteo esterno da una raiz al nervio safeno esterno, y al *safeno peroneo, e,* que penetrando por la aponeurosis en un punto variable, viene á juntarse mas abajo con el safeno esterno, *b.*

Fig. 2. *Plano sub-aponeurótico.* El nervio popliteo interno cortado en una parte de su trayecto, y el tejido celular adiposo que llena la cavidad poplitea disecada, dejan á descubierto los vasos popliteos.

A, *la arteria poplitea,* estendida desde el anillo del tercer aductor hasta el borde inferior del músculo popliteo, se dirige un poco oblicuamente de dentro afuera, estando cubierta en su trayecto y cruzada en medio del hueco popliteo por la *vena poplitea,* B, que sube verticalmente de abajo arriba; de aquí resulta que la arteria, siempre debajo de la vena, le es un poco interna arriba y esterna abajo. Estos dos vasos están cubiertos superiormente por el vientre ó cuerpo del músculo semi-membranoso, 1; escondiéndose abajo entre los jemelos, 2-3. Dichos vasos se hallan unidos en su trayecto por un tejido celular muy denso que hace difícil su separacion.

Fig. 3. A, *la arteria poplitea,* al principio interna al femur, 1, descansa mas abajo sobre su cara posterior, pasa entre los condilos, 2-3, y se apoya directamente contra la articulacion tibio-femoral, 2. En su trayecto, da orígen este vaso á muchos ramos, siendo los principales: las arterias *articulares superiores, a, b, c;* las *articulares inferiores, d, e,* que se anastomasan con las precedentes delante de la rodilla; las *articulares medianas,* que penetran en la articulacion, y las *jemelas, f, g,* destinadas á los músculos jemelos.

Fig. 4. operacion.

Ligadura de la arteria poplitea en su mitad superior. — *a,* incision de la piel; *b,* incision de la aponeurosis; *c,* tejido adiposo; *d,* nervio ciático popliteo interno; *e,* vena safena esterna; *f,* vena poplitea; A, arteria poplitea encima de la aguja de Deschamps.

MÉTODOS OPERATORIOS.

Método ordinario. — 1.° Estando acostado el enfermo boca

abajo y la pierna medianamente estendida, se practicará en medio del hueco popliteo y segun el ege del miembro, una incision longitudinal de tres á cinco pulgadas de larga que divida la piel y el tejido celular sub-cutáneo; 2.º se abrirá encima de la sonda acanalada y en la misma estension que la incision de la piel, la aponeurosis general, teniendo cuidado de evitar y de echar hácia afuera la vena safena esterna; 3.º á beneficio de la punta de la sonda acanalada se desgarrarán con cuidado los tejidos celular y adiposo, haciendo doblar al propio tiempo ligeramente la pierna sobre el muslo á fin de separar mas fácilmente los músculos; 4.º se echará hácia dentro el nervio ciático que aparece el primero en la herida; debajo y un poco adentro de este nervio se encuentra la vena poplitea, que será aislada con precaucion para echarla igualmente á un lado, esto es, adentro; á beneficio de la aguja de Deschamps se cogerá la arteria que es el órgano mas profundamente situado en la cara posterior de la articulacion fémoro-tibial.

Tambien podria ligarse la arteria poplitea en la parte inferior ó superior de la corva, siguiendo el mismo modo operatorio que acabamos de indicar, con sola esta diferencia que para llegar hasta el vaso en su *parte inferior*, será menester que la incision esterior tenga cuatro pulgadas, principiándola á poco menos de una pulgada debajo de la articulacion de la rodilla y segun la direccion del intervalo que separa los músculos jemelos. Para ligar la arteria poplitea en su *parte superior* (v. fig. 4) encima de los condilos del femur, se practicará una incision esterior de cuatro pulgadas y media que, partiendo del tercio inferior del muslo, al nivel del orígen de la arteria y hácia el borde esterno de la salida muscular que limita adentro el hueco popliteo, venga á caer en medio de la corva al nivel con la articulacion.

Método de Marchal. — En este procedimiento, el operador se propone ligar la arteria poplitea en su parte inferior; pero en lugar de penetrar por la corva, como se ha dicho antes, verifícase esto por el lado interno de la pierna inmediatamente debajo del condilo tibial interno. Para ello, pues, acostado de espaldas el enfermo, doblando la pierna y haciéndola descansar sobre su cara esterna, colocado el cirujano fuera del miembro, comenzará inmediatamente debajo del condilo tibial interno una incision de tres pulga-

das poco mas que se dirigirá oblicuamente hácia abajo de afuera á adentro y de atrás á adelante hasta cuatro líneas poco mas ó menos del borde interno del jemelo interno. Habiendo dividido la piel se evitará la vena safena interna, se separará luego el músculo jemelo de la capa de los músculos profundos, y desapegando sus adherencias celulosas con el dedo introducido en la herida, al mismo tiempo que se hace doblar todavía mas la pierna contra el muslo para ocasionar el aflojamiento de los músculos, se llegará en seguida de este modo á la arteria, que se halla adentro del nervio tibial posterior acompañada de sus dos venas satélites. Para cogerla y ligarla solo bastará dividir la delgada hoja de la aponeurosis profunda que la está cubriendo.

Método de Jobert. — En este método (que está en armonía con el anterior) el objeto del operador es de ligar la arteria poplitea en su parte superior, pero en lugar de penetrar por la parte superior del espacio popliteo, verificalo por el lado interno del muslo practicando una incision de tres pulgadas, poco mas, inmediatamente encima del condilo interno del femur, entre el vaso interno y los músculos que forman el borde interno del hueco popliteo ó de la corva.

Fig. 1.

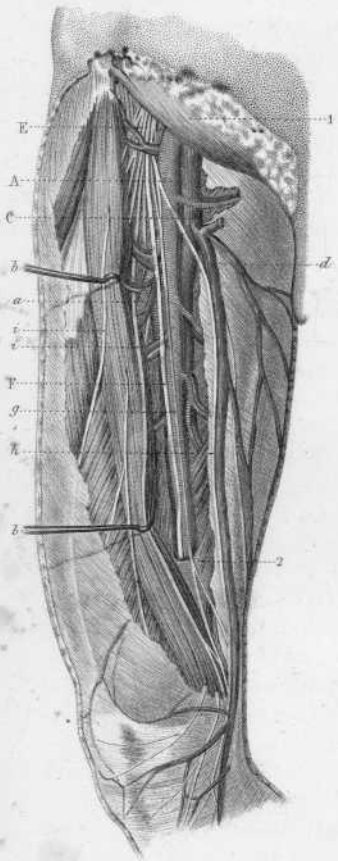

Fig. 2.

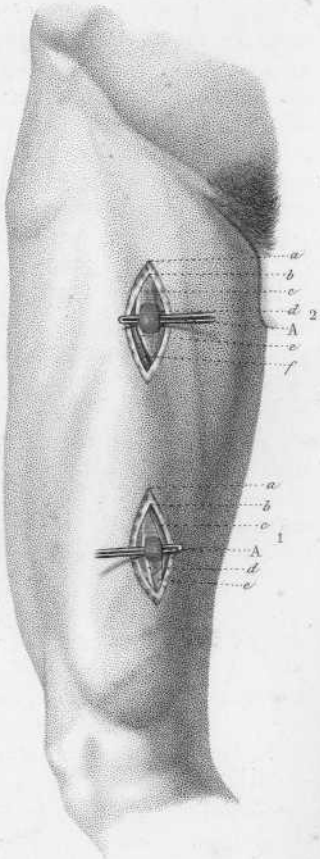

LAMINA 16.

LIGADURA DE LA ARTERIA FEMORAL.

Fig. 1. anatomía.

A, *la arteria femoral*, continuacion de la arteria ilíaca esterna, se estiende desde el medio de la arcada crural, 1, hasta el anillo del tercer aductor, 2, donde hemos dicho principia á constituir la *poplitea*. Oblicuamente dirigida, esta arteria va contorneando el muslo de adelante atrás, siéndole anterior arriba, interna en su parte media y posterior en la region poplitea.

En su cuarto superior no se halla cubierto dicho vaso sino por algunos gánglios linfáticos del pliegue de la ingle, por la aponeurosis femoral y por la piel: esta circunstancia de hallarse tan superficialmente situada, permite el poderla comprimir contra el cuerpo del pubis y la cabeza del femur que están detrás. Mas abajo, el músculo sartorio, *b-b*, viene á ser su órgano satélite, la separa de la piel y la cubre cruzándola bastante oblicuameute de modo que corresponde á su borde interno en una parte de su estension arriba, y á su borde esterno abajo y de nivel con el anillo del tercer aductor.

C, *la vena femoral*, acompaña á la arteria en su trayecto, siéndole interna arriba, posterior en su parte media posterior, y un poco esterna abajo. Estos dos vasos, unidos entre sí por un tejido celular muy denso en sus dos tercios inferiores, se hallan contenidos además en una vaina aponeurótica propia. *La vena safena interna c, d,* sub-cutánea, sigue ordinariamente el borde interno del músculo sartorio, viniendo á confundirse luego con la vena femoral en su cuarto superior, donde habrá tomado orígen.

E, *el nervio crural*, situado afuera de la arteria, está separado de este vaso por una hoja aponeurótica que le reune al músculo psoas-ilíaco.

El nervio safeno interno, E, penetra solo en la vaina de los vasos femorales, hácia su cuarto superior, y baja en seguida al borde esterno de la arteria; mas abajo, el nervio cruza adelante este vaso

y se junta con él en el anillo del tercer aductor, debajo del cual lo abandona en seguida para ir á acompañar la vena safena interna. La arteria femoral es tambien cruzada en su cuarto inferior por el ramo esterno, *g*, del tercer ramo del *músculo-cutáneo-femoral ó accesorio del nervio safeno*. (Cruveilhier) entre tanto que el ramo esterno, *h*, mas adelante y adentro, está acompañando á la vena safena interna; *i-i*, ramos músculo-cutáneos.

Fig. 2. operacion.

Herida núm. 1. *Ligadura de la arteria femoral en su cuarto inferior.* — *a*, incision de la piel y del tejido celular sub-cutáneo; *b*, incision de la aponeurosis; *c*, borde esterno del sartorio echado hácia adentro; *d*, nervio safeno interno; *e*, vaina tendinosa de los vasos femorales; A, arteria en la sonda.

Herida núm. 2. *Ligadura de la arteria femoral en su tercio superior.* — *a*, incision de la piel y del tejido celular sub-cutáneo; *b*, incision de la aponeurosis; *c*, vaina de los vasos femorales; *d*, vena femoral; *e*, nervio safeno; *f*, borde interno del sartorio; A, arteria encima de la sonda.

MÉTODOS OPERATORIOS.

§ 1. *Ligadura de la arteria femoral en su parte inferior ó en la vaina de los aductores.* — (V. fig. 2, núm. herida 1.) 1.° Estando el múslo ligeramente doblado y vuelto hácia afuera, y representándose el trayecto de la arteria por una línea que partiendo desde el medio de la arcada crural vaya á parar al medio de la region poplitea cruzando oblicuamente el femur hácia afuera, se practicará segun esta direccion, ó mejor todavía, en el borde esterno del músculo sartorio, caso de poderlo reconocer debajo de los tegumentos, una incision de tres pulgadas ó algo mas, que comprenda la piel y el tejido celular sub-cutáneo, y cuya mitad corresponda á la reunion del tercio inferior con el tercio medio del muslo.

2.° Habiéndose cerciorado por medio del dedo de la posicion del músculo sartorio, se abrirá la aponeurosis á algunos milímetros

adentro del borde esterno de este músculo, y echándolo á un lado, esto es, hácia adentro, se dividirá la hoja posterior de su vaina aponeurótica. Esto hecho, buscando con el dedo el intervalo que separa el triceps del grande aductor, se cortará con precaucion, haciendo uso de la sonda acanalada, la capa fibrosa que los está separando, la cual constituye la pared del canal formado á la arteria por el grande aductor; una vez practicada su division, preséntase á la vista la arteria con la vena crural adentro y el nervio safeno afuera.

3.° Separando con mucha precaucion la arteria de la vena, que se encuentran allí reunidas por un tejido celular muy denso, se pasará la ligadura de fuera á dentro.

§ 2. *Ligadura en la parte media del muslo. — Método de Hunter.* — 1.° Colocado el miembro del mismo modo que anteriormente, se practicará una incision de tres pulgadas poco mas, en el tercio medio del muslo segun la direccion de la arteria y siguiendo el borde interno del sartorio; en esta incision, que comprenderá los tegumentos y el tejido celular, se tendrá cuidado de no herir la vena safena interna. 2.° Se echará hácia afuera y adelante el músculo sartorio para poner á descubierto la vaina de los vasos que se halla pegada á él. 3.° Se cortará con precaucion encima de la sonda acanalada la hoja aponeurótica de la vaina vascular. 4.° Aislando por fin la arteria, cosa bastante fácil en este punto, se pasará la ligadura por debajo de dentro á fuera. (Véase fig. 2, herida núm. 2).

§ 3. *Ligadura en el tercio superior del muslo. — Método de Escarpa.* — Por medio de este procedimiento, el objeto del operador es de ligar la arteria femoral en la estremidad de un triángulo que ella ocupa en su tercio superior, triángulo cuya base es la arcada crural, estando formada la estremidad por el encuentro del sartorio y del primer aductor. — *Modo operatorio.* — 1.° A cosa de cinco pulgadas, poco menos, debajo de la arcada crural, punto hácia donde se esconde la arteria debajo del sartorio y donde sus latidos ó pulsaciones cesan ya de sentirse de una manera notable, se principiará una incision de tres pulgadas, poco mas, que se prolongará inferiormente segun la direccion del borde interno del sartorio. 2.° La vena safena que serpentea en el tejido celular sub-cutáneo,

deberá dejarse intacta echándola hácia adentro; muy difícil es, por no decir inevitable, el no dividir ó cortar algunos vasos y gánglios linfáticos. 3.° Una vez incisa la aponeurosis encima de la sonda acanalada, se dá casi inmediatamente con la arteria que se presenta en el borde interno del sartorio, teniendo el nervio safeno afuera y la vena adentro y hácia atrás. 4.° Despues de haber aislado la arteria con precaucion, se pasará la sonda por debajo de ella de dentro á fuera.

Pl. 17.

Fig. 1.

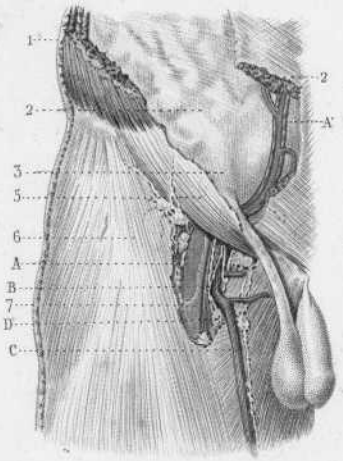

Fig. 2.

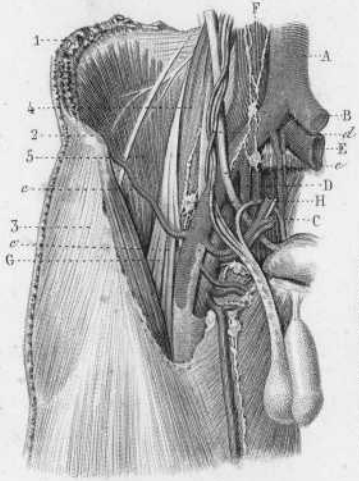

Fig. 3.

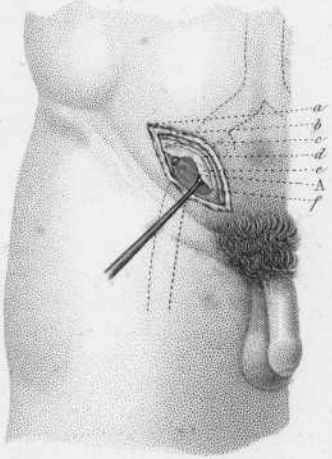

LAMINA 17.

LIGADURA DE LAS ARTERIAS, FEMORAL DEBAJO DE LA ARCADA, ILÍACAS Y EPIGÁSTRICAS.

Fig. 1 y 2. ANATOMÍA.

Fig. 1.—1, músculos grande oblicuo, pequeño oblicuo y transverso, cortados y disecados juntamente con las aponeurosis que forman la pared anterior del abdómen; 2, peritoneo y *fascia transversalis* cubriendo la masa de las circunvoluciones intestinales. El fascia transversalis envaina el cordon en una prolongacion infundibuliforme, 3; 5, arcada femoral; 6, aponeurosis fascia-lata; su porcion acribillada ó agujereada ha sido disecada al nivel de los vasos femorales.

A, *arteria femoral;* B, *vena femoral;* entre la vena y la arteria se ve una hojita aponeurótica, 7, la cual resulta de la seccion longitudinal que divide el canal crural en dos cavidades. C, D, *safena interna*, vasos y gánglios linfáticos.

A', *la arteria epigástrica* nace al lado interno de la ilíaca esterna, un poco mas arriba de la arcada crural. Este vaso pasa por debajo del cordon testicular (debajo del ligamento redondo, en la muger) describiendo una asa ó concavidad superior, y subiendo oblicuamente de afuera á adentro, entre el peritoneo y el facia transversalis, para ir al borde esterno y luego á la cara profunda del músculo gran-recto del abdómen, 8. Dos venas satélites la acompañan en su trayecto.

Fig. 2.—1, seccion de los músculos abdominales cortados paralelamente á la cresta ilíaca; 2, espina ilíaca ántero-superior; 3, aponeurosis fascia-lata; 4, m. psoas; 5, m. ilíaco.

A, *Aorta.* B, *ilíaca primitiva recta.* Nacida de la bifurcacion de la aorta al nivel del borde inferior de la cuarta vértebra lumbar, esta arteria desciende oblicuamente de dentro á fuera hasta la sínfisis sacro-ilíaca, donde se divide en ilíaca esterna, C, y en ilíaca interna, D.

La ilíaca interna, C, continuando el trayecto de la ilíaca primitiva hasta la arcada crural; estas dos arterias reunidas forman un solo tronco casi rectilíneo, apoyado contra la columna vertebral y mas abajo contra el músculo psoas, *4*, la ilíaca esterna, antes de franquear la arcada, dá orígen afuera á la circunfleja ilíaca *c*, y á la epigástrica *c'*.

La ilíaca interna ó hipogástrica, D, forma un ángulo agudo con la precedente, y penetra en el bacinete donde se distribuyen sus ramificaciones á los órganos de la cavidad pelviana.

Las arterias ilíacas están cruzadas al nivel de la sínfisis sacro-ilíaca por la *uretere*, *e*, y los *vasos espermáticos*, *d*.

E, *las venas ilíacas*, situadas al principio adentro y hácia atrás de las arterias, se reunen á la derecha de la aorta, donde ellas constituyen la *vena cava inferior;* E', *la vena ilíaca izquierda*, al principio en relacion con la arteria ilíaca izquierda, cruza atrás la arteria ilíaca derecha, para reunirse á su compañera del otro lado.

G, *nervio crural;* H, H, *vasos y gánglios linfáticos.* (*)

Fig. 3. operacion.

a, incision de la piel; B, C, D, incisiones de las aponeurosis y músculos de la pared anterior del abdómen; *e*, peritoneo despegado y echado á un lado; *f*, vena ilíaca esterna; A, arteria ilíaca esterna sobre la sonda de Deschamps.

MÉTODOS OPERATORIOS.

§ 1. *Ligadura de la arteria femoral al nivel de la arcada crural.* — 1.° En medio de la estension que separa la espina pubiana de la ilíaca anterior y superior, se sentirán muy fácilmente las pulsaciones de la arteria crural, que se halla superficialmente situada en este punto. 2.° Siguiendo la direccion de este vaso, se practicará una incision que principiando al nivel de la arcada crural vaya á parar á cosa de dos pulgadas debajo: esta incision deberá

(*) Esta figura anatómica y demás que representan la operacion, desbridamiento de las hérnias, pertenecen á la *anatomía quirúrgica de la region inguinal* en el hombre y la muger; trabajo inédito de MM. Ch. Robin y Ch. Huette.

comprender la piel y el tejido celular sub-cutáneo, así como tambien algunos hilos y gánglios linfáticos, difíciles de evitar. 3.° Divídese con precaucion en la sonda acanalada la aponeurosis crural, debajo de la cual se encuentran la vena crural adentro, el nervio afuera y la arteria en medio. 4.° Aíslase la arteria crural empujando la vena hácia adentro, pasando luego la sonda por debajo de los vasos de dentro á fuera.

§ 2. *Ligadura de la arteria iliaca esterna.* — *Método de Cooper.* — Acostado de espaldas el enfermo y colocados los músculos del abdómen en relajamiento, se practicará encima de la arcada crural, y en la misma direccion, una incision ligeramente curva de tres pulgadas de larga poco mas, cuya convexidad sea inferior un poco mas arriba y paralela al ligamento de Falopio. En el primer golpe de bisturí se dividirá la piel y el fascia sub-cutáneo, comprendiendo algunas veces al mismo tiempo varios ramos de la arteria tegumentaria que deberán ser ligados antes de ir mas lejos. La aponeurosis del oblicuo esterno será incisa sobre la sonda acanalada, así como tambien las fibras del pequeño oblicuo situadas debajo. Esto concluido, se despegará con el dedo el fascia-transversalis hasta el cordon espermático, que deberá echarse hácia atrás y arriba con algo de fuerza, teniendo cuidado de no maltratar el peritoneo. Si, á pesar de haber separado y levantado las partes, no se distinguiese con la vista los objetos situados en el fondo de la herida, se introducirá el dedo para tratar de sentir las pulsaciones. A beneficio de la sonda acanalada se desgarrará con precaucion la vena vascular enviada por el *fascia-iliaca*, y dirigiendo la punta del instrumento al lado interno de la arteria, se aislará ó separará de la vena y del ramo nervioso que serpentea en su superficie por medio de ligeros movimientos de *va* y *ven*. Finalmente, se pasará la ligadura por debajo del vaso valiéndose de la aguja de Deschamps ó de Cooper (*).

§ 3. *Ligadura de la arteria epigástrica.* — El procedimiento que acabamos de indicar puede ser puesto en práctica para ligar la arteria epigástrica. Solamente, despues de haber llegado al cordon espermático, será éste levantado para descubrir el orificio

(*) En la indicacion de este método se deberá substituir el nombre de M. Velpeau al de Cooper.

interno del canal inguinal; dilátese esta abertura con el dedo ó la sonda, y se reconocerá en seguida la arteria epigástrica inmediatamente detrás de la hoja aponeurótica que constituye el borde interno del anillo.

§ 4. *Ligadura de la arteria iliaca interna.* — *Método de Stevans.* — 1.° Practícase una incision de cuatro á cinco pulgadas de larga, afuera de la arteria epigástrica y en la misma direccion paralela. 2.° Despues de haber dividido sucesivamente la piel y los músculos abdominales, se despega el peritoneo de los músculos psoas é ilíaco, echándolo hácia adentro hasta el nivel de la bifurcacion de la arteria ilíaca primitiva. 3.° Aíslase con cuidado, por medio del índice, el tronco de la arteria ilíaca interna, pasando despues la ligadura del modo que mas convenga. Tambien podrá seguirse este método para ligar la arteria *ilíaca primitiva.*

§ 5. *Ligadura de la arteria glútea (de las nalgas).* — *Método de M. Robert.* — 1.° Estando acostado el enfermo boca abajo, se trata de poner al descubierto en primer lugar la posicion de la estremidad del trocanter y de la espina ilíaca póstero-superior. 2.° Practícase una incision de algo mas de tres pulgadas, que principiando á cosa de una pulgada, poco mas, debajo de la espina ilíaca póstero-superior y á igual distancia, esto es, á poco mas de una pulgada fuera del sacro, vaya descendiendo oblicuamente hasta muy cerca de la estremidad del gran trocanter. 3.° Habiendo comprendido sucesivamente en la incision de la piel el tejido celular y las fibras del músculo gran glúteo, se encontrará la arteria inmediatamente situada debajo del borde superior de la grande *escotadura ciática.* 4.° Finalmente, echando á un lado los músculos piramidal y glúteo mediano, que ocultan un poco la arteria glútea, se aislará este vaso para ligarlo del modo ya sabido.

AMPUTACIONES

EN LA CONTIGUIDAD DE LOS MIEMBROS Ó DESARTICULACIONES.

Cuando, por causas diversas que no debemos enumerar aquí, se quiere cortar un miembro entero ó una porcion por medio de la *decolacion*, se necesita: 1.° descubrir de una manera precisa el lugar de la articulacion; 2.° atravesarla dividiendo los tejidos que unen los huesos; 3.° evitar, el herir ni magullar, en la operacion, las partes blandas vecinas, á fin que despues de la desarticulacion ó decolacion se encuentre suficientemente cubierto el muñon y que la cicatrizacion pueda obtenerse fácilmente.

§ 1. *Reglas generales para reconocer la articulacion.* — Casi todas las estremidades de los huesos que contribuyen á formar las articulaciones se hallan provistas de *tuberosidades óseas* que sobresalen debajo de la piel. Estas tuberosidades, mas ó menos vecinas á la articulacion, están siempre con ella en una relacion tan invariable, que pueden dirigir de una manera segura al cirujano que va en busca del artículo de un miembro. Para reconocer ó encontrar fácilmente estas diferentes tuberosidades conviene: 1.° Comenzar siempre por la que mas sobresale y mas distintamente se presenta al tacto; partiendo de este primer punto ó señal será mucho mas fácil el encontrar luego las otras tuberosidades mas pequeñas. 2.° Para el efecto, se colocará el miembro en una posicion conveniente, haciéndola egecutar, en caso necesario, algunos movimientos que permitan ó hagan mas evidentes sus salidas huesosas, fáciles de encontrar con el tacto siguiendo los tendones que toman insercion en ellas ó al rededor de la articulacion.

Tambien se encuentran al rededor de las articulaciones algunos *pliegues de la piel* que ofrecen ciertas disposiciones bastante fijas ó invariables para que el cirujano se valga de ellas en el descubrimiento del lugar de una articulacion cualquiera. Estos pliegues bien marcados, particularmente en las articulaciones de los dedos, se presentan algunas veces inmediatamente sobre la articulacion misma, y otras, á cierta distancia.

Mas puede acontecer que la grasa ó la serosidad acumuladas al rededor de la articulacion vengan á ocultar mas ó menos las salidas huesosas deformando además los pliegues de la piel; ó bien que una enfermedad dolorosa (al rededor ó en la misma articulacion) haga imposible la egecucion de los movimientos necesarios para encontrar la conyuntura, etc. En tales casos se tratará de encontrar las tuberosidades óseas procediendo de una cosa ó parte conocida á otra desconocida, siguiendo por egemplo con el dedo la diáfisis ó cuerpo de un hueso largo hasta su estremidad, y en el caso de ser insuficiente todo esto, fuerza será el resolverse á practicar la incision de la piel en la direccion presunta de la articulacion. Se hará levantar el colgajo para asegurarse con el dedo del intersticio articular. Si de este modo no se obtiene tampoco nada, se dirigirá el cuchillo hácia el ángulo de la herida mas próximo al operador, de tal manera que el corte del instrumento se halle perpendicular al hueso, y siguiendo en seguida lo largo de este órgano, rasando y serrando, sin egecutar ningun salto, una vez encontrada la articulacion, se sentirá penetrar en ella el corte del cuchillo sin esfuerzo alguno.

§ 2. *Reglas para atravesar la articulacion.* — Para atravesar con seguridad una articulacion en medio de la sangre y de las partes blandas que ocultan muchas veces las superficies articulares, es menester que el operador tenga tan presente en la memoria la disposicion anatómica del *artículo*, que sin vacilar un instante pueda dibujarlo en cierto modo con la punta de su cuchillo, sin necesidad de verlo. Tampoco le será menos útil el conocer bien el lugar, la forma y estension de los ligamentos, á fin de atacarlos y destruirlos con resolucion, esto es, sin perplegidad. Segun Lisfranc, los cuchillos de desarticular deben ser estrechos para dar la vuelta ó rodear mas fácilmente las articulaciones, estando además reforzados en su recazo para que no se rompan. Esto supuesto, procédese á la desarticulacion conformándose á las reglas generales que siguen:

1.° Por medio de la aplicacion del pulgar y del índice de la mano derecha se buscarán las dos estremidades del diámetro articular, limitando ó señalando de este modo el camino que debe recorrer el cuchillo.

2.° Cuando se penetre en una articulacion por su parte anterior, se pondrá ésta en la estension; si, al contrario, se quiere atacar aquella por su cara dorsal, se colocará el miembro en la semi-flexion para aumentar el espacio articular.

3.° Se comenzará siempre por destruir los principales ligamentos que mantienen juntos los huesos. Despues de haber dividido ó cortado los ligamentos laterales y dorsales se podrá introducir ordinariamente el cuchillo entre las superficies articulares. Pero si la articulacion se compone de algunos encajes óseos, en este caso podrán existir entre los huesos otros medios particulares de insercion llamados *ligamentos interiores* que será menester cortar de antemano con la punta del cuchillo, condicion *sine qua non* para poder penetrar en el artículo ó coyuntura.

4.° Una vez abierta segun conviene la articulacion, para poder introducir en ella la punta del cuchillo bastará, generalmente hablando, el separar las superficies articulares por medio de ligeras tracciones paralelas al eje del muñon. Si la articulacion se encontrase demasiado cerrada ó ajustada, seria necesario operar una especie de lujacion de los huesos: pero obrando siempre con la mayor precaucion para no estirar demasiado las partes, lo cual ocasionaria un dolor atróz. En fin, si por casualidad existiesen algunos ligamentos osificados que no cediesen al cuchillo, convendria el separarlos por medio de la sierra.

5.° Luego de haber penetrado en la articulacion la birola y la punta del cuchillo deberán marchar paralelamente siguiendo una misma línea, y si se temiese el escotar ó herir los tegumentos destinados á la formacion del colgajo, al tiempo de contornear las superficies articulares para salir de la coyuntura, en este caso se tendrá cuidado de separarlos á un lado egerciendo ligeras tracciones con el dedo pulgar y el índice de la mano que abraza y sostiene el miembro á medida que va practicándose la diseccion.

§ 3. *Del método operatorio.* — La incision de las partes blandas destinadas para cubrir el muñon se practicará de este ó del otro modo segun el método que se elija. En todas las amputaciones de los miembros pueden darse á la herida del muñon tres formas principales. En el primer caso se dividen circularmente todas las partes, y la superficie de la seccion se halla cubierta únicamente por

la piel remangada de antemano como la boca de una manga, la cual se baja despues. Esta forma de muñon caracteriza el método *circular*. En otro caso, circunscríbese la parte ó articulacion que se quiere amputar por medio de una incision elíptica, y cuando se ha terminado la amputacion, resulta una herida cuyos bordes pueden reunirse bastante fácilmente, y esta forma mas ó menos oval caracteriza el método llamado *oblicuo* ú *oval*. En fin, en el tercer caso, se corta en las partes circunvecinas uno ó varios colgajos de ciertas ó determinadas dimensiones que deberán cubrir la superficie de la seccion de las partes. Esta forma de muñon pertenece al método llamado de *colgajo*. Cada uno de estos *métodos* ofrece un gran número de *procedimientos* que, aunque diferentes, deben todos sin embargo producir siempre un muñon cuya forma sea determinada de antemano, segun el *método* que se haya elegido *circular*, *oblicuo* ó de *colgajo*.

En vista, pues, de lo que acabamos de mentar, el método indica el objeto y el resultado á la vez; y los procedimientos, los diferentes medios que pueden ponerse en uso para obtener aquel.

§ 4. *Del modo de practicar los colgajos.* — 1.° Segun las circunstancias, puede practicarse uno ó varios colgajos. En este último caso, se principia á cortar el colgajo menos importante, y solo despues de haber operado la desarticulacion es cuando se procederá á cortar el último colgajo que contendrá los gruesos vasos, los cuales deberán ser comprimidos con los dedos de un ayudante que se amparará de ellos inmediatamente despues de su seccion.

2.° Mucho cuidado se deberá tener en no concluir ó terminar en punta el colgajo, y para ello es menester hacer marchar (ámpliamente y sin vacilar) la hoja del cuchillo paralelamente á los huesos, y cuando aproximando el colgajo á la superficie que debe cubrir, se juzgue que ya es bastante largo, se volverá directamente hácia afuera el corte del cuchillo, cortando en seguida los tejidos con lisura ó igualdad y en ángulo recto. En el caso de pasar mas allá de la piel algunos tendones, se cortarán de un golpe con las tijeras.

3.° Para formar los colgajos es menester elegir cuanto sea posible los tejidos que se hallan sanos; sin embargo que se podrán formar éstos, en caso necesario, á espensas de tejidos ingurgitados

y hasta lardáceos, pues la inflamacion supurativa bien dirigida produce ordinariamente el desinfarto de estos tejidos sin que la gangrena sea la consecuencia. En fin, segun Lisfranc, hasta se puede operar una desarticulacion aun en el caso de no quedar ya ningun tejido para formar el colgajo, pues que la esperiencia ha probado que en este caso se establece un tejido de cicatriz que cubre luego las superficies articulares.

LAMINA 18.

DESARTICULACION DE LAS DOS ÚLTIMAS FALANGES DE LOS DEDOS Y DE UN DEDO ENTERO EN PARTICULAR.

ANATOMÍA.

Fig. 1. *Esqueleto de uno de los cuatro últimos dedos visto por su cara palmar. a*, estremidad inferior del metacarpiano; *b*, cuerpo de la primera falange; *c*, cabeza de la primera falange; *d*, segunda falange ó *falangina; e*, tercera falange ó *falangita.*

Las articulaciones de las falanges entre ellas son llamadas ginglimes (*) perfectas, es decir que no permiten sino dos movimientos, la flexion y la estension. La falange superior que entra en la formacion del artículo, presenta dos condilos separados por una canalita, contra los cuales se aplican las dos cavidades de la falange inferior separadas por una salida. Además cada falange presenta cerca del artículo varias salidas bastante considerables, en la cara dorsal (fig. 2, *e*) y en la palmar ó de la palma de la mano (fig. 1, *c, c*). Dos ligamentos laterales son los que forman casi toda la solidéz de la articulacion. El tendon estensor por detrás y un ligamento anterior bastante flojo, completan los medios de union de las falanges entre ellas. La direccion del espacio interarticular, poco mas ó menos trasversal, se encuentra de nivel con el pliegue cutáneo de la cara palmar en la articulacion de la primera con la segunda falange, y á cosa de una línea debajo de este pliegue en la articulacion de la segunda con la tercera.

Fig. 2. *Corte de los huesos de uno de los cuatro últimos dedos para hacer ver la relacion de los espacios interarticulares con los pliegues de la piel. — a*, estremidad inferior del metacarpiano; *bb*, espacio interarticular metacarpio-falangiano situado, en estado sano, á nueve ó diez líneas encima del nivel de la comisura digital, *c; dd*, espacio interarticular falango-falangiano, situado de

(*) Ginglymus, de *ginglimos* que significa propiamente bisagra de puerta, gozne de ventana, etc.

Pl. 18.

Fig. 1.

Fig. 2.

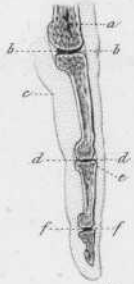

Fig. 3.

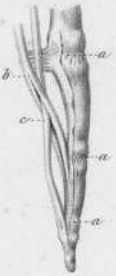

Fig. 4.

Fig. 10.

Fig. 5.

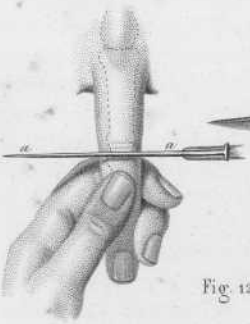

Fig. 6.

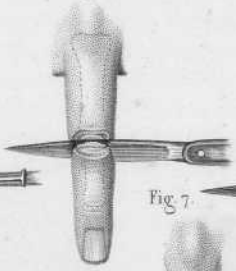

Fig. 9.

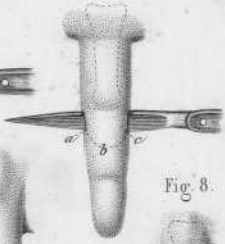

Fig. 7.

Fig. 8.

Fig. 12.

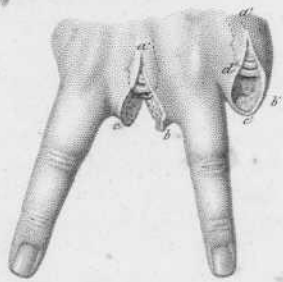

Fig. 11.

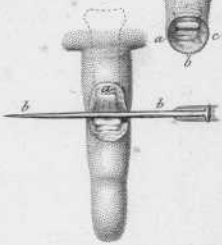

nivel con el pliegue palmar de la piel; *ff*, espacio interarticular falangino-falanguito, situado á una línea debajo del pliegue palmar de la piel.

Fig. 3. *Medio de union de las falanges entre ellas y con el metacarpo.* — *a a a*, cara dorsal de estas articulaciones; *b*, tendon del flexor sublime; *c*, tendon del flexor profundo de los dedos.

Fig. 4. *Esqueleto de uno de los cuatro últimos dedos doblado ó encogido para hacer ver las relaciones que afectan las superficies articulares en la flexion.*

OPERACIONES.

Fig. 5. *Desarticulacion de la segunda falange de los dedos por su cara dorsal.* — 1.r *procedimiento de Lisfranc.* — 1.r tiempo. El corte del bisturí, *aa*, penetra en el artículo.

Fig. 6. La misma operacion. — 2.° tiempo. Despues de haber atravesado la articulacion dirígese el bisturí por debajo del hueso circunscribiéndolo exactamente para ir á cortar el colgajo palmar.

Fig. 7. Operacion acabada; *colgajo aplicado contra el muñon y mantenido con una tira aglutinante.*

Fig. 8. *Modificacion del método precedente.* (V. *procedimientos operatorios*).

Fig. 9. *Desarticulacion de la segunda falange de los dedos por su cara palmar.* — 2.° *Método de Lisfranc. a b c*, forma que debe darse al colgajo palmar.

Fig. 10. Desarticulacion acabada.

Fig. 11. Operacion precedente. — 2.° tiempo. Despues de haber levantado el colgajo, *a*, el bisturí *b b* penetra en el artículo.

Fig. 12. *Desarticulacion de un dedo en totalidad. a b c*, herida que resulta de una desarticulacion por el método de dos colgajos; *a' b' c' d'*, herida de una desarticulacion por el método oval.

MÉTODOS Y PROCEDIMIENTOS OPERATORIOS.

§ 1.° *Desarticulacion de las dos últimas falanges de los dedos.* — *Método circular.* — Colocada la mano en la pronacion, un ayudante mantendrá doblados todos los dedos, escepto el que se

va á operar. En esta posicion, pone el cirujano dicho dedo en la estension al mismo tiempo que está sosteniendo su estremidad con el pulgar, el índice y el dedo medio de la mano izquierda, practicando en seguida con un bisturí ordinario, tenido á mano llena, una incision circular á poco menos de media pulgada mas abajo del artículo, cuando se opera la desarticulacion de la última falange, y á unas cuatro líneas cuando se desarticula la segunda falange de los dedos. Como la incision habrá comprendido la piel y el tejido celular, un ayudante deberá hacer subir los tejidos hasta el nivel de la articulacion por medio de ligeras pero sostenidas tracciones, entre tanto que el cirujano penetrará en la coyuntura por la cara dorsal dividiendo sucesivamente todos los ligamentos.

Método llamado de colgajos. — El procedimiento de dos colgajos laterales de Ledran, y el de otros dos colgajos igualmente, pero uno dorsal y otro palmar, de Garangeot, están hoy abandonados y substituidos generalmente por el método de un solo colgajo.

Primer procedimiento de Lisfranc, ó desarticulacion por la cara dorsal. — Colocada la mano en pronacion, un ayudante mantiene los dedos sanos alejándolos cuanto sea posible del que se va á operar. El cirujano coge la falange que debe ser desarticulada con el pulgar y el índice de la mano izquierda (fig. 5), doblando ó inclinándola en ángulo de 45. En esta postura, con un bisturí recto tenido en primera posicion, ataca la articulacion por su cara dorsal practicando la incision perpendicularmente á cosa de una línea debajo de la parte superior del plano inclinado formado por la semi-flexion de la falange, ó mejor, á falta del signo anterior, practicándola al nivel del pliegue palmar de la articulacion cuando se trata de la segunda falange, y á una línea debajo de este mismo pliegue cuando es la última falange de los dedos la que se va á desarticular. Al mismo tiempo de abrir la cápsula de la articulacion, con el bisturí dirigido desde la birola hácia la punta, deberá cortarse de izquierda á derecha un pequeñito colgajo semicircular. Recorriendo segunda vez el fondo de la misma incision hasta el hueso, dirígese el bisturí á derecha é izquierda para cortar los ligamentos laterales, despues de lo cual se podrá ya entrar con facilidad y á pleno corte en el artículo (fig. 6). En este momento se coge la falange por sus lados, y despues de haber contorneado su

cabeza con el bisturí, vuélvese el corte del instrumento hácia la cara anterior de la falange rasando ó rayéndola en la estension de siete milímetros (algo mas de tres líneas) para cortar el pequeño colgajo semicircular destinado á cubrir la solucion de continuidad (fig. 7).

Al tiempo de cortar los ligamentos laterales de la articulacion se tendrá cuidado de no dividir la base del colgajo palmar. Sin embargo, á pesar de la mayor precaucion, sucede algunas veces que despues de la desarticulacion sobresalen ó quedan algo á descubierto los lados del hueso en los ángulos de la herida. Para remediar este inconveniente, en lugar del pequeño colgajo dorsal semilunar, M. Andral, sobrino, ha propuesto el practicar una incision á concavidad inferior que dejaria bastantes tegumentos en los lados para cubrir toda la cara del hueso. Por lo demás opérase del mismo modo que se ha dicho, y la herida que resulta de la incision así modificada no presenta ningun ángulo bien pronunciado en la base del colgajo palmar (fig. 8).

Segundo método por la cara palmar. — Colocando la mano en la supinacion mas considerable, un ayudante mantendrá doblados todos los dedos, á escepcion del que se va á operar. El cirujano coge la falange, que quiere amputar, con el pulgar y el índice de la mano izquierda y, para evitar el no herirse con la punta del bisturí al tiempo de cortar el colgajo, deberá coger dicha falange de tal modo, que su pulgar esté aplicado sobre la punta de la cara palmar detrás ó á esta parte del artículo, y la segunda falange de su dedo índice, contra la cara dorsal de la articulacion que debe abrir. Esto supuesto, armado el operador en su mano derecha con un bisturí bien puntiagudo en primera posicion (lám. 1, fig. 2) vuelta de plano la hoja y mirando el corte hácia su lado, introduce la punta á una línea delante del pliegue cutáneo palmar en el caso de amputar la tercera falange, y al nivel de este mismo pliegue si se desarticula la segunda. Hará marchar así el bisturí directamente de un lado á otro del dedo rasando exactamente la cara anterior del hueso, de manera que pueda conservar la mayor cantidad posible de tejido (fig. 9). Haciendo penetrar de esta manera el instrumento hasta mas ó menos cerca de su birola, y comprimiendo y serrando, se seguirá la cara anterior del hueso en la estension de unas cinco

líneas, despues de lo cual se levantará el corte del bisturí para acabar de cortar el colgajo semi-lunar, que será levantado en seguida por un ayudante mientras el cirujano continúa la operacion (fig. 10). Dirígese despues perpendicularmente el corte del bisturí para cortar de un solo golpe, por decirlo así, los ligamentos anteriores y laterales, y en seguida penetra el instrumento con la mayor facilidad en la articulacion que queda atravesada, y separada la falange sin practicar ningun colgajo posterior. Sin embargo, en el caso de temer que los tejidos se encojan demasiado hácia atrás, se podrá practicar la incision á dos ó tres milímetros (como una línea) debajo del nivel de la articulacion.

Por lo que hemos visto en los dos procedimientos arriba mencionados, fácil es de comprender, sin necesidad de mas esplicacion, lo mucho que se puede variar, segun lo exigen los diferentes casos patológicos, la forma de los colgajos, que siendo iguales ó desiguales podrán ser el uno *dorsal* y el otro *palmar*, ó bien los dos de igual dimension y *laterales*. Las reglas que hemos indicado para la desarticulacion de la tercera falange de los cuatro últimos dedos son en todo aplicables á la desarticulacion de la segunda falange del pulgar, que bajo este punto de vista, debe ser considerada como una articulacion falangino-falangita (Lisfranc).

§ 2. *Desarticulacion de un dedo en totalidad* (fig. 12). — *Método de dos colgajos.* — *Procedimiento de Lisfranc.* — Colocada la mano en pronacion y doblados por un ayudante los dedos vecinos al que se va á operar, antes de comenzar la operacion tratará de reconocer el cirujano, de una manera precisa, el nivel de la articulacion metacarpo-falangiana. Para esto, ya se acordará que la articulacion se halla ordinariamente situada á ocho ó nueve líneas encima de la comisura digital. Un otro medio ha sido aconsejado por M. Malgaigne, al que podrá recurrir el operador sobre todo cuando están poco deformadas las partes blandas, y éste consiste en poner el dedo en la estension tirándolo hácia sí mientras un ayudante mantiene fijo atrás el metacarpo. Las superficies articulares se separan entonces de cerca de una línea, y una depresion clara á la vista y sobre todo al tacto en la cara dorsal, indica esta separacion. Esto supuesto, se procederá á la desarticulacion conformándose á las reglas siguientes:

1.º *tiempo*. Cogiendo la primera falange del dedo que se va á amputar por su cara dorsal y palmar, se doblará ó inclinará en ángulo de 45°. Con un bisturí recto, tenido en primera posicion (lám. 1, fig. 1). Comenzará el cirujano en la articulacion delante de la cabeza del hueso correspondiente del metacarpo, una incision que se dirigirá desde la union de los dos tercios internos del artículo con su tercio esterno, si se opera en la mano izquierda, y *vice versa*, cuando se verifica esto en la derecha, hasta el nivel de la comisura digital. En esta incision que se practicará haciendo pasar el bisturí de atrás adelante y en direccion de su birola ó mango hácia la punta, se deberán cortar de un solo golpe todos los tejidos hasta el hueso. Al llegar, del modo que se ha dicho, al nivel de la comisura digital, el corte del bisturí deberá ser vuelto casi de repente en direccion de la perpendicular, en el mismo instante que se le hará pasar por la cara lateral de la falange para cortar trasversalmente la estremidad del colgajo. Esto hecho, al mismo tiempo que se levantará el miembro del enfermo para recorrer de antemano con la vista los puntos que van á ser divididos sucesivamente por el bisturí, el operador bajará el mango del instrumento hácia la mano del operando de tal modo que el talon del bisturí, ó sea la parte del corte próxima á la birola, vaya á practicar en la cara palmar una incision oblicua semejante á la de la cara dorsal.

2.º *tiempo*. En el tiempo anterior se habrá cortado un primer colgajo lateral semicircular que deberá separarse de la falange. Luego despues, tenido siempre el bisturí en primera posicion, se dirigirá hácia la parte inferior de la solucion de continuidad, volviendo su corte paralelamente al eje del dedo, y su talon perpendicularmente al horizonte. Se subirá de este modo hácia la articulacion, serrando y apretando ligeramente contra el hueso, hasta el momento en que se encontrará un obstáculo, que no es otra cosa que la cabeza de la falange. Se contorneará ésta continuando á hacer marchar el bisturí en la misma postura y sin saltear ó dar ningun salto. En seguida que llegue al artículo el corte del bisturí, se le sentirá penetrar en la articulacion con la mayor facilidad.

3.º *tiempo*. Se atravesará la articulacion con la parte mas estrecha del bisturí la mas próxima ó vecina de su punta. Para hacer

mas fácil la maniobra se egercerán algunas tracciones en el dedo que se está amputando, con objeto de ensanchar la articulacion, al mismo tiempo que se están separando los tegumentos del lado opuesto al corte del bisturí. Una vez atravesado el artículo, se vuelve á venir costeando el lado de la falange, cortando el segundo colgajo que concluye como el primero, en la comisura digital.

Cuando se hace uso del método de dos colgajos en la amputacion de los dedos índice y auricular, solo hay un colgajo, correspondiente al dedo vecino, que se encuentra en relacion con la comisura digital, siendo de advertir que no ofreciendo esta condicion, el otro tiene mas tendencia á la retraccion, razon por la cual será conveniente el dar á este último mas estension que al primero.

Método oval. — Procedimiento de M. Scoutetten. — Cogiendo el dedo del modo que se ha dicho anteriormente principia á practicar el cirujano, con el talon del bisturí tenido en la mano derecha, una incision oblicua que, comenzando en la cara dorsal, á tres líneas mas allá de la articulacion, vaya á parar á la comisura digital para contornear en seguida la cara palmar del dedo siguiendo exactamente la ranura cutánea que separa el dedo de la mano. A fin de facilitar la maniobra concerniente á la incision palmar, tendrá cuidado el cirujano de levantar al mismo tiempo el dedo en la estension, pero despues de haber llegado á la comisura digital opuesta, lo doblará ó inclinará de nuevo volviendo á continuar su incision para reunirla con la otra estremidad á cuatro milímetros (dos líneas) debajo del punto donde se habia comenzado (Malgaigne). Disécase en seguida ligeramente cada labio de la herida, al mismo tiempo que se ataca el artículo por la cara dorsal, cortando primero el tendon estensor, y despues los ligamentos laterales. Esto concluido, se aumenta un poco la flexion del dedo tirándolo un poco hácia sí como para dislocarlo, al mismo tiempo que se cortan los tendones flexores y las partes blandas vecinas, con lo cual queda terminada la amputacion.

El método circular para la desarticulacion de los dedos está abandonado poco mas ó menos.

Fig. 2.

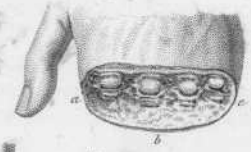

Fig. 7.

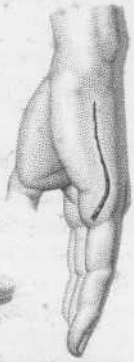

Fig. 6.

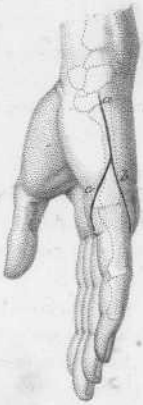

Fig. 1.

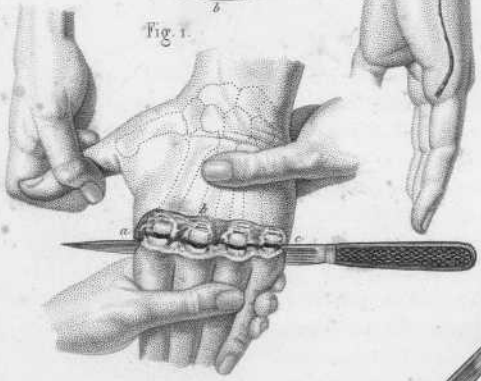

Fig. 3.

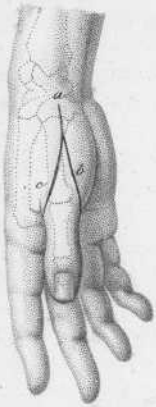

Fig. 4

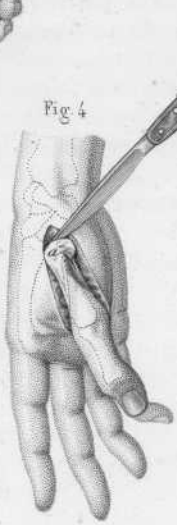

Fig. 5.

LAMINA 19.

DESARTICULACION DE LOS CUATRO ÚLTIMOS DEDOS Y DE LOS METACARPIANOS.

1. OPERACIONES.

Fig. 1. *Desarticulacion de los cuatro últimos dedos. a b c,* incision dorsal practicada delante de la cabeza de los metacarpianos; el cuchillo pasa por debajo de las falanges para cortar el colgajo palmar.

Fig. 2. Herida que resulta de la operacion. *a b c,* forma del colgajo palmar.

Fig. 3. *Desarticulacion del primer metacarpiano.* Método oval modificado; *a b c,* forma de la incision llamada de *raqueta.*

Fig. 4. Doblado el pulgar contra la palma de la mano, el bisturí acaba la desarticulacion de la cabeza, *a*, del primer metacarpiano.

Fig. 5. Bordes reunidos de la herida; forma de la cicatriz.

Fig. 6. *Desarticulacion del quinto metacarpiano.* Método oval modificado; *a b c,* forma y direccion que debe darse á la incision llamada de *raqueta.*

Fig. 7. Operacion anterior terminada; forma de la cicatriz.

MÉTODOS Y PROCEDIMIENTOS OPERATORIOS.

§ 1.° *Desarticulacion de los cuatro últimos dedos reunidos.— Método de un solo colgajo.* — Procedimiento de Lisfranc (fig. 1). Colocada la mano en la pronacion, el cirujano abraza los cuatro últimos dedos con su mano izquierda, al mismo tiempo que, apoyado su pulgar contra la cara dorsal de los dedos que deben amputarse, los está doblando con moderacion. Un ayudante tiende la piel tirándola hácia atrás.

Y en esta posicion, con un cuchillo estrecho, practica el cirujano una incision semi-lunar á la convexidad inferior, que pasando á seis ú ocho líneas debajo de la estremidad de los huesos del

metacarpiano, se dirigirá desde el índice hácia el dedo auricular si se opera en la mano izquierda, ó del auricular hácia el índice en el caso contrario, es decir, si se opera en la mano derecha. Los tendones estensores se ponen á descubierto á causa de la contraccion de los tejidos, lo cual podrá favorecer el operador disecándolos un poco si hubiese necesidad de ello: el cuchillo divide sucesivamente todas las articulaciones metacarpo-falangianas, atacando en primer lugar los ligamentos dorsales, luego los laterales, y finalmente los palmares. Esto concluido solo falta colocar el cuchillo debajo de la cara inferior de los falanges para ir á cortar de atrás adelante el colgajo palmar, que será limitado por la ramita que reune la cara palmar de los dedos con la de la mano.

§ 2. *Desarticulacion del hueso metacarpiano del pulgar.— Método oval.— Procedimiento de M. Scoutetten modificado por M. Malgaigne* (fig. 3, 4, 5).— Colocada la mano en direccion supina practícase en la cara dorsal del metacarpo del dedo pulgar una incision longitudinal, que comenzando á seis líneas encima de la articulacion del *trapecio*, vaya á parar, cortando todos los tejidos hasta el hueso, al lado interno de la primera falange del pulgar de nivel con la comisura interdigital. Poniendo despues la mano en la pronacion, se volverá á continuar la incision, que pasando por la cara dorsal vendrá á caer al tercio inferior de la que acabamos de describir. Se despegarán en seguida los músculos adherentes al hueso en cada lado, y despues de haber disecado la piel segun conviene, se atacará la articulacion carpo-metacarpiana por la cara dorsal, y dislocando en seguida hácia afuera el hueso metacarpiano, se acaba de desarticularlo cortando el resto de las carnes que lo retienen.

§ 3. *Desarticulacion del hueso metacarpiano del dedo pequeño.— Método oval.— Procedimiento de M. Scoutetten modificado por M. Malgaigne* (fig. 6, 7).— Colocada la mano en la mas considerable pronacion, se principiará á cosa de seis líneas encima de la articulacion carpo-metacarpiana una incision que descendiendo en línea recta hasta cerca del borde interno de la primera falange del dedo pequeño, al nivel de la ranura dígito-palmar, vaya á contornear la base del dedo siguiendo exactamente esta misma ranura. Habiendo llegado aquí se abandonará esta primera inci-

sion, y levantando el operador el dedo pequeño acabará de contornear su base, subiendo luego hácia la cara dorsal del metacarpo para hacer reunir allí la primera incision al nivel de su tercio inferior. Sepáranse luego la piel y las carnes de cada lado del hueso, y cortando despues los ligamentos articulares con la punta del bisturí, se terminará del modo que se ha indicado para la desarticulacion de los metacarpianos dorsales.

LAMINA 20.

DESARTICULACION CARPO-METACARPIANA Y RADIO-CARPIANA.

ANATOMÍA.

Fig. 1. *a*, estremidad inferior del cúbito; *b*, id. del radio; *c*, *d*, *e*, *f*, *g*, *h*, *i*, huesos del carpo; 1, 2, 3, 4, 5, primero, segundo, tercero, cuarto y quinto metacarpianos.

La articulacion carpo-metacarpiana representa una línea cortada cuyas dos estremidades son fáciles de conocer. *Afuera* corresponde dicha articulacion á la estremidad superior del primer metacarpiano; con solo poner este último en una aduccion forzosa, se hará salir la estremidad articular recibida en la concavidad del trapecio, 1, donde se halla retirada por algunos ligamentos bastante laxos. *Adentro* la articulacion carpo-metacarpiana corresponde á la articulacion del quinto metacarpiano con el hueso *unciforme* ó *uncinado*, *f*. La salida de la estremidad superior del quinto metacarpiano ofrece un punto ó señal preciosa para encontrar dicha articulacion; palpando este hueso con el dedo de adelante atrás se echará de ver fácilmente al través de los tegumentos la mencionada salida, encima de la cual se encuentra el artículo á cosa de una línea ó línea y media poco mas ó menos. La apófisis unciforme que presenta adelante el hueso que la posee, puede tambien ayudar á reconocer el artículo que se encuentra inmediatamente debajo.

La articulacion radio-carpiana se halla constituida por las estremidades inferiores del radio y del cúbito que, ligeramente cóncavas de atrás adelante y trasversalmente, reciben la convexidad formada por el escafóides, *d*; el semi-lunar, *c*, y el piramidal *e*. El hueso pisiforme mas adelante y un poco debajo de la línea articular, está formando, en la cara palmar de la muñeca, una salida que es menester tener cuidado de contornear con el corte del cuchillo cortando el colgajo palmar. Las apófisis estiloideas, la del radio afuera, y la del cúbito adentro, sirven para

Fig. 1.

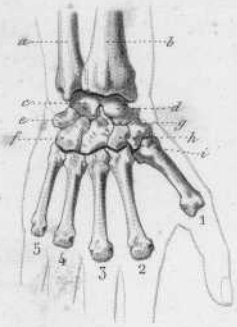

Fig. 3.

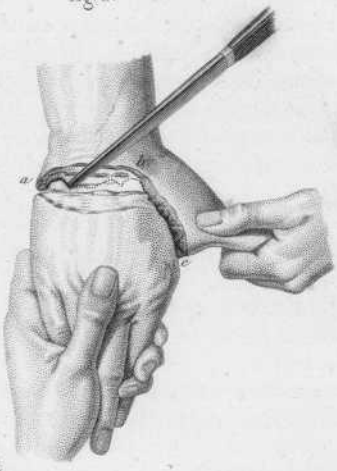

Fig. 2.

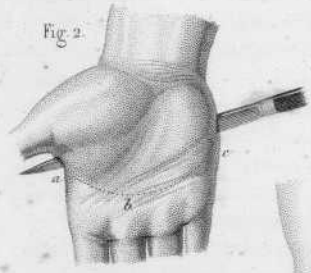

Fig. 6.

Fig. 4

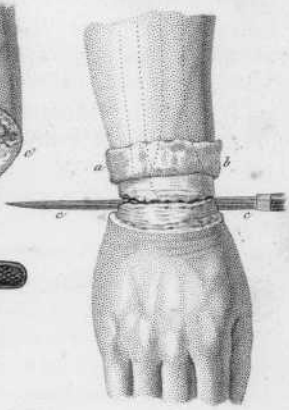

Fig. 5.

reconocer el artículo. La apófisis del radio desciende como dos líneas mas abajo que la del cúbito, y la articulacion se encuentra cerca de dos líneas y media encima de una línea que pasa por la punta de estas mismas apófisis. El segundo pliegue cutáneo que se encuentra en la cara palmar de la muñeca al nivel de la articulacion radio-carpiana, ofrece tambien un punto de partida muy útil cuando no se puede distinguir á punto fijo la posicion de las apófisis estiloideas.

OPERACIONES.

Fig. 2. *Desarticulacion de todos los metacarpianos conservando el del pulgar.* — *Método de M. Maingault. a b c,* forma del colgajo palmar.

Fig. 3. El mismo procedimiento *a b c,* incision de los tegumentos en la cara dorsal, el cuchillo está operando la desarticulacion.

Fig. 4. *Desarticulacion radio-carpiana.* — *Método circular. a b,* manguita formada con la piel levantada; *c c,* con el cuchillo se están cortando las partes tendinosas que protegen la articulacion.

Fig. 5. *Procedimiento de M. Denonvilliers.* — *Método llamado de colgajo*; *a b c,* incision semi-circular practicada en la cara dorsal de la muñeca. El cuchillo corta el colgajo palmar.

Fig. 6. Herida del muñon. *a b c,* forma del colgajo palmar.

MÉTODOS Y PROCEDIMIENTOS OPERATORIOS.

§ 1. *Desarticulacion carpo-metacarpiana de los cuatro últimos dedos juntos.*—*Metodo de un colgajo.*—*Procedimiento de M. Maingault* (fig. 2 y 3). — 1.° Colocada la mano en la mayor supinacion posible, se reconocerá en el lado esterno la articulacion del trapecio con el segundo metacarpiano, y en el interno la del unciforme con el quinto hueso del mismo nombre. 2.° Introdúcese un cuchillo estrecho entre los huesos y las partes blandas pasando un poco debajo de las salidas ó prominencias del unciforme y del trapecio, hasta á hacer salir luego su punta por debajo del pulgar. 3.° Se

hará marchar la hoja del cuchillo paralelamente á la cara anterior de los huesos metacarpianos, cortando un grande colgajo palmar en forma de elíptica. 4.° Esto concluido se hará volver la mano en pronacion para practicar en la cara dorsal una incision semi-lunar que dividirá á pleno corte el espacio que se halla entre el índice y el dedo pulgar, pasando á nueve líneas, poco menos, debajo de las articulaciones. Mientras un ayudante retira la piel hácia arriba, el cirujano mantiene con su mano izquierda los metacarpianos de la mano en que está operando, y procede en seguida á desarticularlos de atrás adelante, principiando por el metacarpiano del dedo pequeño ó del índice, segun sea la mano en que opera.

§ 2. *Desarticulacion radio-carpiana.* — 1.° *Método circular.*— *Procedimiento ordinario* (fig. 4). — 1.° Un ayudante está tirando fuertemente hácia atrás la piel del antebrazo, entre tanto que un otro sostiene la mano que se debe operar; 2.° á beneficio de un cuchillo tenido en la mano derecha, practica el cirujano una incision circular que no debe comprender sino la piel rasando las eminencias *tenar é hipotenar*; 3.° disécase la piel levantándola luego en forma de manguita hasta el nivel de la articulacion radio-carpiana; 4.° practícase una segunda incision circular que corta los tendones, y se penetra en la articulacion atacándola por su cara dorsal hácia la palmar.

2.° *Método de un colgajo.*—*Procedimiento de M. Denonvilliers* (fig. 5 y 6). — Mantenida la mano en la pronacion del mejor modo que convenga, un ayudante retira fuertemente hácia atrás la piel del antebrazo, y asegurándose el cirujano de la situacion de las eminencias del radio y del cúbito, abrázalas con el pulgar y el índice de la mano izquierda, despues de la cual practica en la cara dorsal de la muñeca una incision semi-circular á concavidad inferior, cuyas dos estremidades interna y esterna vayan á parar un poco debajo de las apófisis estiloideas del radio y del cúbito. A consecuencia de esta primera division de la piel y del tejido celular, los tegumentos se contractan abajo y arriba dejando á descubierto la conyuntura de la muñeca. Y por medio de una segunda incision, dirigida como la primera, se cortan todos los ligamentos estensores y el radio-carpiano posterior. Atácanse en

seguida los ligamentos laterales, y penetrando en el artículo se circunscriben los huesos del carpo para hacer llegar el cuchillo delante de ellos á fin de cortar el colgajo anterior ó palmar, que deberá tener unas ocho ó nueve líneas de largo. Para no encontrar ningun obstáculo al tiempo de formar el colgajo, será menester inclinar bastante el corte del cuchillo hácia los tegumentos, á fin de no dar con las salidas óseas del carpo, evitando así por otra parte el no cortar ó confundir en el espesor del colgajo el hueso pisiforme. Despues de la desarticulacion por el método que acabamos de indicar, no hay ningun peligro en ver sobresalir los ángulos óseos de la herida; finalmente, en el caso de ser demasiado largos los tendones, será conveniente el cortarlos antes de hacer la cura.

LAMINA 21.

DESARTICULACION DEL CODO.

ANATOMÍA.

Fig. 1. La articulacion del codo se halla constituida por la estremidad inferior del húmero, A, y por las estremidades superiores del radio, B, afuera, y del cúbito, C, adentro.

Fig. 2. El radio no está unido al húmero sino por la *juxtaposicion*, al par que el cúbito recibe la *tróclea* en un encage formado por el olecranon, *b*, hácia atrás y por la apófisis coronoidea, *c*, adelante; esta disposicion anatómica no permite el atacar á pleno corte la articulacion sino por su lado esterno. Las superficies óseas están puestas ó mantenidas en contacto por los ligamentos anteriores, posteriores y laterales.

Fig. 3. Para reconocer la articulacion, examínase la posicion de las dos tuberosidades óseas: la una interna, *b*, ó epitroclea que sobresale mas que la otra, se siente fácilmente debajo de los tegumentos; la otra esterna, *a*, ó epicondilo, mucho menos puntiaguda que la anterior, se continúa insensiblemente con el borde esterno del húmero. El epicondilo y la epitroclea, situados en una línea casi horizontal á la cual es perpendicular el húmero, se encuentran encima de la interlínea articular *c*, *d*, *e*, cuyas dos estremidades se hallan desigualmente distantes de la horizontal *a*, *b*. Efectivamente, la estremidad esterna, *c*, está á dos líneas poco mas, debajo del punto el mas inferior del epicondilo, *a*, al paso que la estremidad interna, *b*, se halla á cerca de siete líneas debajo del punto el mas inferior de la epitroclea, *b*, (Malgaigne).

OPERACIONES.

Fig. 4. *Método de colgajos. a b c*, forma del colgajo anterior.

Fig. 5. *a b c*, colgajo anterior levantado; *d*, articulacion húmero-radial abierta; *e*, ligamento anterior no dividido todavía al nivel de la articulacion húmero-cubital.

Fig. 3.

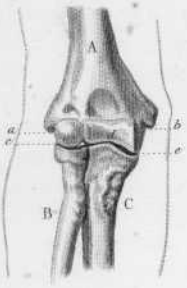

Fig. 1.

Fig. 2.

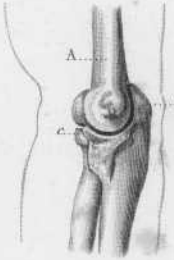

Fig. 4.

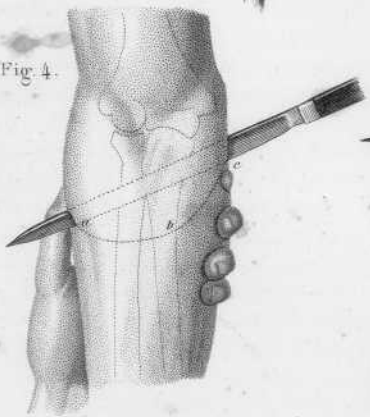

Fig. 5.

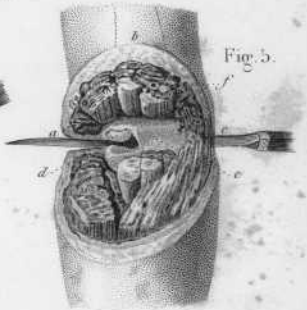

Fig. 6.

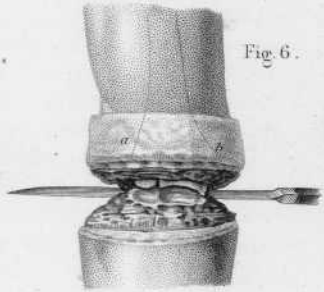

Fig. 7.

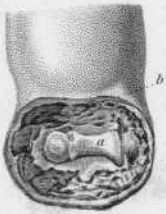

Fig. 6. *Método circular.—Procedimiento de Velpeau.—a b*, manguita de piel levantada ó remangada.

Fig. 7. Herida que resulta de la desarticulacion por el método circular; *a*, estremidad inferior del húmero; *b*, seccion de la arteria humeral.

MÉTODOS Y PROCEDIMIENTOS OPERATORIOS.

§ 1. *Método llamado de un solo colgajo* (fig. 4 y 5).—El antebrazo estará colocado lo mas completamente posible en la supinacion afectando una postura ligeramente doblada. En esta posicion, situado el cirujano al lado interno del miembro, abraza con su mano izquierda las partes leterales de la articulacion haciendo levantar por medio de una ligera presion lateral las carnes colocadas delante de los huesos del antebrazo. A beneficio de un cuchillo estrecho se penetra en el lado interno de la articulacion, á cosa de una pulgada debajo de la salida de la epitroclea, y viniendo á salir, despues de haber rasado los huesos del antebrazo, á unas dos pulgadas poco mas, debajo de la salida del epicondilo, para cortar un colgajo anterior semi-lunar, de tres pulgadas y tres líneas de largo. Un ayudante levanta en seguida este colgajo, operando al propio tiempo la retraccion de la piel del brazo hácia arriba, para hacer subir los ángulos de la herida; el cirujano dirige el cuchillo hácia afuera á la base del colgajo, y divide ó corta todos los tejidos al mismo tiempo que está penetrando á pleno corte entre el radio y el húmero; luego despues continúa su incision trasversal circunscribiendo el miembro por detrás y cortando todos los tejidos hasta el ángulo opuesto de la herida. Esto hecho, solo falta cortar con la punta del cuchillo los ligamentos húmero-cubitales anteriores y laterales, concluyéndose luego dislocando la articulacion para cortar detrás el tendon del triceps, que retenia todavía la apófisis del olecrano.

La grande oblicuidad de la base del colgajo, que parece deberia ser la consecuencia de la direccion dada al cuchillo, desaparece en el individuo vivo á causa de la retraccion de los tejidos mucho mas considerable en el lado esterno que en el interno.

§ 2. *Método circular.—Procedimiento de M. Velpeau* (fig. 6

y 7). Colocado el brazo en la misma postura que hemos dicho arriba, y situado el cirujano afuera del miembro, cortará circularmente la piel á unos tres dedos de distancia debajo de la articulacion del codo; y disecándola en forma de manga hasta el nivel de la coyuntura, se cortarán despues los músculos anteriores, luego los ligamentos laterales, para proceder á la desarticulacion de adelante atrás y concluir por la seccion del tendon del triceps. Operando de este modo se corta la arteria humeral antes de su bifurcacion, y se dá á la herida una forma que favorece su reunion inmediata.

Fig. 1.

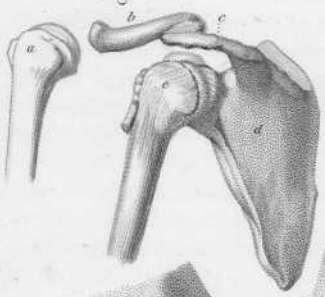

Fig. 2.

Fig. 4.

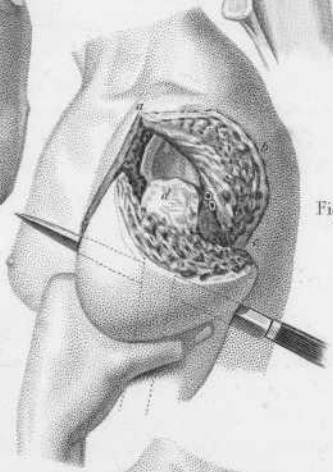

Fig. 3.

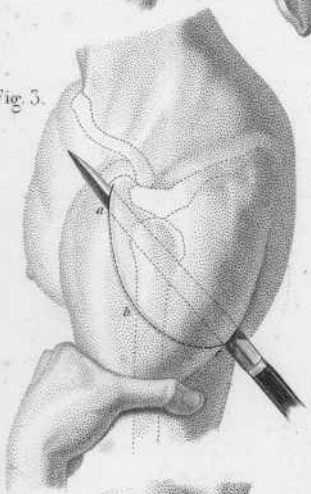

Fig. 5.

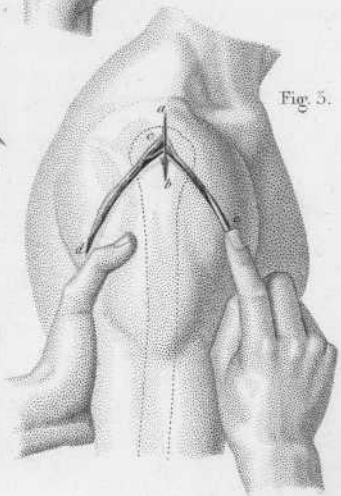

Fig. 6.

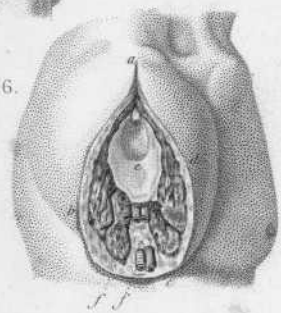

LAMINA 22.

DESARTICULACION DE LA ESPALDA.

ANATOMÍA.

Fig. 1. *a*, cabeza del húmero, cuya forma representa poco mas ó menos la mitad de una esfera; *b*, clavícula; *c*, acromion; *d*, fosa sub-espinosa del omoplato; *e*, cobeza humeral unida á la cavidad glenoidea por medio del ligamento capsular.

Fig. 2. *a*, cavidad glenoidea; esta cavidad presenta una larga faceta articular cóncava, que no abraza sino un tercio de la cabeza humeral; *b*, acromion; *c*, apófisis coracoidea.

La cabeza humeral está unida á la cavidad glenoidea á beneficio de un ligamento capsular muy laxo que permitiria la separacion de las superficies articulares, si no se hallasen éstas mantenidas en contacto por la accion de los músculos *escapulares*. El supra-espinal, el infra-espinal y el grande y pequeño redondo (scápulo-humeralis, de Ch.) atrás, y el infra-escapular delante concurren á la solidéz de esta articulacion, que se halla igualmente fortificada por las fibras ligamentosas acromio-capsulares y por el músculo deltóides.

Las apófisis acromion y coracoidea forman una bóveda que protege arriba la articulacion. El acromion, situado poco mas ó menos á unas cinco líneas encima de la cavidad glenoidea, la sobrepasa á afuera un poco mas de una pulgada. La apófisis coracoidea, mas abajo y mas adentro, se halla mucho mas próxima de la cabeza humeral.

OPERACIONES.

Fig. 3. *Procedimiento de Lisfranc.* — *a b c*, forma que debe tener el colgajo posterior.

Fig. 4. *a b c*, colgajo posterior levantado; *d*, cabeza humeral desarticulada.

Fig. 5. *Procedimiento de Larrey.* — *a b*, primera incision ver-

tical; *c d*, incision posterior que parte de la primera; *c e*, incision anterior partiendo igualmente de la primera.

Fig. 6. *a b c d*, herida que resulta de la amputacion por el método anterior; *e*, cavidad glenoidea y fragmentos del ligamento capsular; *ff*, vasos axilares.

MÉTODOS Y PROCEDIMIENTOS OPERATORIOS.

§ 1.° *Desarticulacion de la espalda.—Método de dos colgajos.—Procedimiento de Lisfranc* (fig. 3 y 4).

1.r *tiempo*. Estando sentado en una silla y sostenido el enfermo segun conviene, aproxímasele el brazo al tronco dirigiéndolo al mismo tiempo afuera y hácia arriba. Colocándose el cirujano en el lado de la espalda que debe desarticular, tratará de asegurarse por medio del tacto, de la posicion del acromion y de la apófisis coracoidea, cogiendo despues un largo cuchillo interóseo que tendrá con la mano derecha. Si se opera en la espalda izquierda, la punta del cuchillo será introducida paralelamente al húmero, en el lado esterno del borde posterior de la áxila, delante de los tendones de los músculos gran dorsal y gran redondo ó escápulo-humeral. A medida que se está introduciendo el cuchillo se tendrá cuidado de inclinar el plano de la hoja de tal modo que formando con el eje de la espalda un ángulo de 35°, vaya á pasar la punta del instrumento contra la cara posterior y esterna del húmero á fin de ir á parar en seguida debajo del acromion. En este momento se hace egecutar al cuchillo un movimiento de báscula, en virtud del cual se abaja su punta levantándose su mango, hasta formar con el eje de la articulacion un ángulo de 30 á 35°. Continúase introduciendo la punta del cuchillo en esta nueva direccion, y despues de haber atravesado el artículo se viene á salir por delante de la clavícula en un espacio triangular que existe entre el acromion y la apófisis coracoidea, estando limitado atrás por la clavícula misma. Introducido el cuchillo segun conviene, hácesele marchar por la punta de su hoja sobre todo, de manera á contornear la cabeza del húmero y hacerlo salir de debajo la bóveda acromial: cuando la hoja del cuchillo ha llegado á tomar una direccion casi horizontal, el cirujano coge el deltóides, lo levanta al mismo tiempo que se está

alejando un poco el brazo del tronco, y descendiendo el cuchillo á pleno corte hasta el lado esterno del brazo, corta en seguida un colgajo posterior de tres pulgadas de largo poco mas, el cual deberá ser levantado inmediatamente. En este primer tiempo se ha debido cortar, al tiempo de formar el colgajo posterior, la parte superior de la cápsula, los tendones del gran dorsal, el grande y pequeño redondo y una porcion del deltóides.

2.° *tiempo.* Como la cabeza del húmero se aleja fácilmente de la cavidad glenoidea despues de la division de las partes anteriormente indicadas, el operador hará pasar la hoja del cuchillo por detrás de la cabeza del húmero, costeará luego la cara interna del hueso para formar el colgajo anterior, debiéndose comprimir al propio tiempo la arteria humeral que se encuentra en el espesor de este colgajo.

Cuando se desarticula la espalda derecha, se podrá siempre hacer uso de la mano derecha; solamente se tendrá que proceder al revés para practicar la puncion, es decir, que se introducirá el cuchillo en el triángulo clavicular indicado para hacerlo salir por delante del borde posterior de la áxila.

§ 2. *Método oval.* — *Procedimiento de Larrey* (fig. 5, 6). — 1.° Se practicará, en el lado esterno de la espalda, una incision vertical que comprenda la piel y todos los tejidos hasta el hueso, y que partiendo del borde del acromion vaya descendiendo hasta catorce ó quince líneas debajo del nivel del cuello del húmero; 2.° practícanse despues dos incisiones oblicuas que partiendo de la precedente y siendo la una anterior y la otra posterior, vengan á cortar los tegumentos y las carnes de la pared anterior y posterior de la áxila cerca de sus inserciones humerales; 3.° se echarán las carnes á un lado, esto es, adelante y atrás, para descubrir el artículo abriéndolo de un solo golpe de cuchillo al mismo tiempo que se está tirando ligeramente el hueso para separar su cabeza de la cavidad glenoidea; 4.° dislócase el húmero, y haciendo pasar el cuchillo por detrás se dá fin á la operacion cortando las carnes que corresponden al hueso de la áxila y en las cuales se encuentra la arteria axilar, que será cogida y comprimida al mismo tiempo por un ayudante. La herida que resulta de este procedimiento operatorio es una verdadera herida oval.

LAMINA 23.

DESARTICULACION DE LOS DEDOS DEL PIE.

ANATOMIA.

Fig. 1. *Osteologia del pie. Cara dorsal.* — *a* y *b*, estremidades inferiores de la tibia y peroné; *c*, astragal; *d*, calcáneo; *e*, escafoideo; *f*, cuboideo; *g*, primer cuneiforme; *h*, segundo cuneiforme; 1, 2, 3, 4 y 5, primero, segundo, tercero, cuarto y quinto metatarsiano; k, k, k, k, k, falanges de los dedos.

Fig. 2. *Ligamentos articulares de la cara dorsal del pie.* — *a, a*, ligamentos tibio-astragalianos anteriores; *b*, ligamento calcáneo-escafoideo interno; *d*, calcáneo-astragaliano esterno; *e*, ligamento astrágalo-escafoideo superior; *f*, ligamento calcáneo-cuboideo superior, *g*, *g*, *g*, ligamentos escafoideo-cuneiformes; *h*, ligamento cuboido-metatarsiano; *i*, *i*, *i*, ligamentos cuneo-metatarsianos; k, k, k, k, k, articulacion de los metatarsianos entre ellos y de las falanges con los metatarsianos; *i*, *i*, *i*, *i*, *i*, ligamentos laterales de las falanges.

Fig. 3. *Corte horizontal de los huesos del tarso. Ligamentos inter-articulares.*

OPERACIONES.

Fig. 4. *Desarticulacion del primero* y *tercer dedo del pie.* — *a b c d*, herida que resulta de la desarticulacion por el método oval; *e*, cabeza del primer metatarsiano; *f g h*, herida de la desarticulacion por el método llamado de colgajos; *i*, cabeza del tercer metatarsiano.

Fig. 5. *Desarticulacion de los cinco dedos á la vez.* — *a b c*, forma y direccion de la incision que debe practicarse delante de la cabeza de los metatarsianos.

Fig. 6. Tirando los tegumentos *a b c*, hácia atrás, se hace deslizar el cuchillo por debajo de los dedos para cortar el colgajo *plantar*.

Fig. 7. Herida que resulta de la anterior operacion *a b c d*, forma del congajo de la planta del pie.

Fig. 1.

Fig. 3.

Fig. 2.

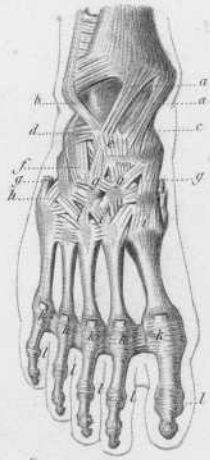

Fig. 4.

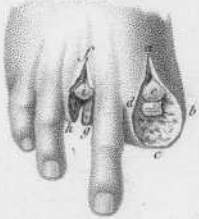

Fig. 6.

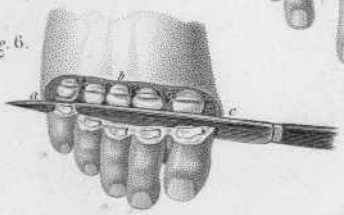

Fig. 5.

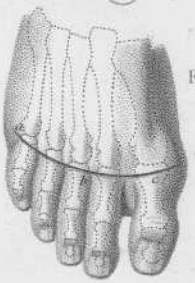

Fig. 9.

Fig. 7.

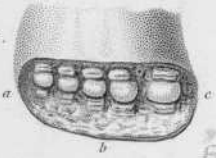

Fig. 8.

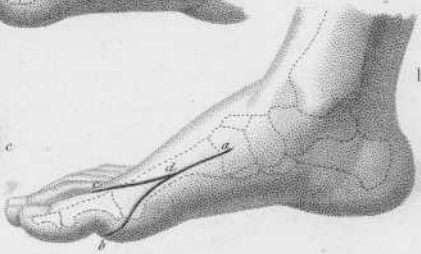

Fig. 8. *Desarticulacion del primer metatarsiano.* — *a b c d*, incision llamada de *raqueta*.

Fig. 9. *a b c*, incision para practicar la desarticulacion del primer metatarsiano conservando el dedo pulgar (véanse las resecciones).

MÉTODOS Y PROCEDIMIENTOS OPERATORIOS.

§ 1. *Desarticulacion de un solo dedo del pie* (fig. 4). — Los métodos descritos para la desarticulacion de los dedos de la mano son exactamente aplicables para la de los del pie, sin que sea necesario el volverlos á describir de nuevo aquí; digamos pues solamente, que el método oval es preferible en la generalidad de casos, por la razon de que casi siempre se desarticula un dedo del pie en totalidad, pues la pequeñéz de las falanges y su poca utilidad por otra parte no presentan aquí la indicacion de conservarlas como en la mano.

Muchos cirujanos han propuesto en la desarticulacion del pulgar del pie (fig. 8), el levantar ó *resecar* al mismo tiempo la cabeza del primer hueso metacarpiano á fin de evitar la salida ó tumor formado por aquella despues de la desarticulacion, contra el cual roza luego el calzado del operado, ocasionándole esto dolores mas ó menos intensos, mas ó menos desagradables. (Véanse las resecciones tanto para este caso como para la amputacion de los metatarsianos).

§ 2. *Desarticulacion de los cinco dedos juntos.* — *Método llamado de colgajos.* — *Procedimiento de Lisfranc* (fig. 6, 7). — 1 ° Abrazando el operador con su mano izquierda todos los dedos, deberá practicar, á beneficio de un cuchillo estrecho, una incision semi-circular que se estienda (cualquiera que sea el pie en que se opera) desde el lado interno del primer metatarsiano hasta el lado esterno del quinto hueso del metatarso, pasando por delante de las articulaciones de los dedos con el pie (fig. 5); 2.° con la punta del cuchillo abrirá sucesivamente las articulaciones cortando los ligamentos que las unen; 3.° se hará pasar el cuchillo por debajo de las falanges para venir á cortar el colgajo plantar ápleno corte. (V. fig. 6).

LAMINA 24.

DESARTICULACION TARSO-METATARSIANA.

ANATOMÍA.

Fig. 1. La articulacion tarso-metatarsiana, constituida por el cubóides, *a*, y por los tres cuneiformes, *b*, *c*, *d*, mirándola por detrás, y por los cinco metatarsianos adelante, presenta una línea irregularmente curva, cuya direccion y sinuosidades debemos estudiar.

Afuera, el cuboideo, *a*, se articula con el quinto y el cuarto metatarsiano, siguiendo una línea oblicua de afuera á adentro y de atrás adelante. Esta línea se halla ligeramente cortada ó interrumpida, pues la articulacion del cuarto metatarsiano está mas trasversalmente situada que la del quinto. A cosa de una línea ó línea y media mas adelante, se encuentra la articulacion del tercer metatarsiano con el tercer cuneiforme, *b*; á línea y media ó dos líneas mas atrás se halla la articulacion del segundo metatarsiano con el segundo cuneiforme, *c*. Finalmente, la articulacion del primer metatarsiano con el primer cuneiforme, *d*, se encuentra á unas cuatro líneas delante de la anterior.

Esta disposicion general presenta á la atencion del operador dos puntos esenciales: 1.° la estremidad interna de la articulacion tarso-metatarsiana, situada á unas ocho ó nueve líneas delante de una línea trasversal, *e f*, pasando por la estremidad esterna; 2.° la estremidad posterior del segundo metatarsiano enclavada en una muesca ó encage formado por los tres cuneiformes, *b*, *c*, *d*, (la pared interna de dicha muesca tiene cerca de cinco líneas de ancha de atrás adelante.

Los ligamentos dorsales cuboideo-metatarsianos y escafoideo-metatarsianos (V. lám. 23) toman insercion á varios milímetros detrás y delante de la interlínea articular, disposicion que permite siempre la separacion de las superficies óseas cuando los ligamentos no se hallan divididos al nivel mismo de la interlínea articular. Los ligamentos interóseos, mucho mas fuertes hácia la cara plan-

Pl. 24.

Fig. 1.bis

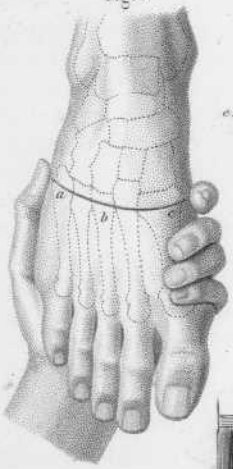

Fig. 1.

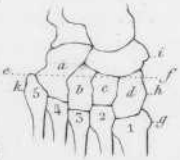

Fig. 2.

Fig. 3.

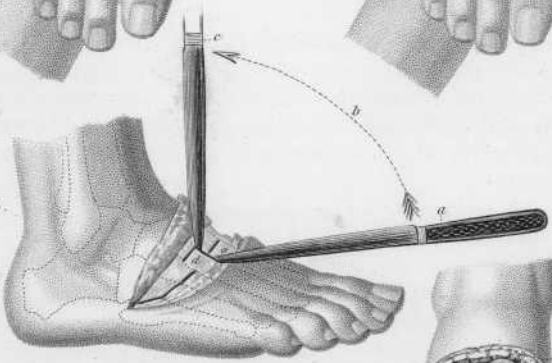

Fig. 4.

Fig. 5.

tar que en la cara dorsal, son ordinariamente fáciles de cortar. Sin embargo los que se encuentran en la cara interna de la indicada muesca, y que unen el segundo metatarsiano al primero y segundo cuneiformes, verdadera llave de la articulacion, presentan una resistencia que necesita cierta maniobra particular para poderlos dividir.

Para reconocer la articulacion es necesario: 1.° Seguir (en el lado interno) con el dedo, de adelante atrás, el lado interno del primer metatarsiano hasta el encuentro de una tuberosidad, *g*; á cosa de línea y media mas atrás se halla la interlínea articular que corresponde á la depresion ó ligera hondura situada entre la tuberosidad, *g*, y la tuberosidad, *h*, del primer cuneiforme. Tambien puede encontrarse la articulacion á catorce á quince líneas delante de la salida del escafóides, *i*.

2.° En el lado esterno: se seguirá con el dedo, de adelante á atrás, el lado esterno del hueso hasta encontrar la tuberosidad, K, de la estremidad posterior del quinto metatarsiano; la articulacion se encuentra inmediatamente detrás: en algunos casos, esta estremidad posterior se prolonga un poco mas allá del artículo.

OPERACIONES.

Fig. 1. *bis. Método de Lisfranc.— a b c*, forma y direccion de la incision que debe practicarse delante de los huesos del tarso.

Fig. 2. *a*, *b*, *c*, ligamentos dorsales del tarso divididos.

Fig. 3. *Maniobra operatoria para dividir la llave de la articulacion.— a b c*, arco de círculo que debe describirse con el cuchillo para abrir ó cortar la llave de la articulacion; *d*, segundo metatarsiano; *e*, primer metatarsiano.

Fig. 4. *a*, arteria pediosa. El cuchillo, *b*, está cortando el colgajo plantar.

Fig. 5. *a b c d*, herida que resulta despues de la amputacion; *a b c*, forma del colgajo plantar.

MÉTODOS Y PROCEDIMIENTOS OPERATORIOS.

1.r *tiempo.*— El enfermo se halla acostado en la supinacion

teniendo el pie fijo en la rotacion hácia adentro. Valido de las indicaciones anatómicas que acabamos de señalar, asegúrase el cirujano del sitio de la articulacion, abarca en seguida con la palma de la mano la cara plantar del pie en que debe operar, colocando su dedo pulgar contra la estremidad posterior y esterna del quinto metatarsiano, y el índice ó el dedo medio contra la parte anterior del borde interno de la articulacion tarso-metatarsiana. Esto concluido, á beneficio de un cuchillo tenido en la mano derecha, practica de afuera á adentro en la region dorsal una incision semilunar á convexidad anterior, que pasando á unas siete líneas debajo de la articulacion, divide los tejidos hasta los huesos, viniendo á parar de este modo á las dos estremidades de la articulacion.

2.° *tiempo.*— Dirigiendo el cirujano la punta del cuchillo hácia la estremidad esterna de la articulacion, penétrala recorriéndola hasta el tercer cuneiforme. Al llegar aquí, dirige el cuchillo á cosa de media línea adelante, y cortando casi trasversalmente llega de este modo hasta el segundo metatarsiano; y esto concluido ataca en seguida la articulacion del primer hueso del mismo nombre (fig. 2).

3.° *tiempo.* — Ahora, pues, falta destruir la muesca que sirve de encage á la cabeza del segundo metatarsiano en los huesos del tarso. Para esto introduce el operador la punta del cuchillo entre el primer cuneiforme y el segundo metatarsiano, de tal manera, que el corte del instrumento vuelto hácia arriba, se halle inclinado de 45° en direccion de los dedos del pie. En esta posicion, levanta el cuchillo en ángulo recto haciéndole recorrer todo el lado interno de la muesca á fin de cortar el ligamento interóseo interno. Esto hecho, retira ó saca el cuchillo yendo á dividir con la punta los ligamentos dorsales posterior y esterno de la muesca.

4.° *tiempo.* — Despues de haber cortado todos los medios de union se apoya ligeramente la mano izquierda contra la punta del pie para separar las superficies articulares, atacándose entre tanto de arriba á abajo y sucesivamente los ligamentos interóseos que hayan quedado intactos. En fin, colocando el pie en una posicion horizontal, acaba el cirujano la operacion dividiendo á pleno corte los ligamentos plantares, despues de lo cual dirige ó coloca el cuchillo debajo de la línea de los metatarsianos, evitando las tube-

rosidades del primero y quinto de estos huesos. Ya no falta, pues, sino cortar el colgajo plantar dándole dos pulgadas y tres ó cuatro líneas de largo en su parte interna, y una pulgada y las mismas líneas en la parte esterna.

LAMINA 25.

DESARTICULACION MEDIO-TARSIANA LLAMADA DE CHOPART.

ANATOMÍA.

Fig. 1. La articulacion medio-tarsiana constituida atrás por el astrágalo, *a*, y el calcáneo, *b*; adelante por el cubóides, *c*, y el escafóides, *d*, presenta una línea articular trasversal contorneada en S itálica cuya convexidad anterior es interna, siendo esterna la posterior.

La estremidad interna de la articulacion se halla á una pulgada delante del maleolo tibial, *g*, y á dos líneas y media detrás de la tuberosidad, *h*, del escafóides.

La estremidad esterna, *i*, se encuentra á cosa de siete líneas detrás de la tuberosidad, *j*, que presenta la estremidad posterior del quinto metatarsiano. Dicha estremidad corresponde á la salida que forma el cubóides al tiempo de unirse con el calcáneo, la cual salida está situada en el borde esterno del pie, á una pulgada delante del maleolo esterno, K.

La parte media de la articulacion se encuentra inmediatamente delante de la cabeza del astrágalo, que puede hacerse salir haciendo doblar fuertemente la punta del pie hácia abajo. En la parte de afuera de esta salida se halla una ligera hondura depresible con la yema del dedo, entre el astrágalo, el cubóides y el calcáneo: debajo se encuentra pues la articulacion (Malgaigne).

Para recorrer el artículo, es menester conocer las diferentes oblicuidades que presentan las superficies articulares. El estilete, *i*, introducido entre el astrágalo y el escafóides indica la oblicuidad que debe darse al corte del cuchillo cuando se ataca la articulacion en su lado interno.

El estilete, *m*, introducido entre el calcáneo y el cubóides al nivel de la salida arriba indicada, hace ver igualmente la direccion que debe seguir el corte cuando se abre el artículo por el lado esterno.

Fig. 1.

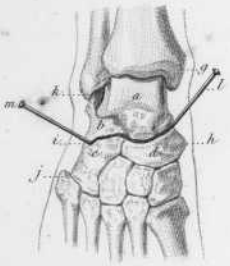

Fig. 2.

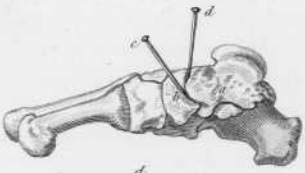

Fig. 3.

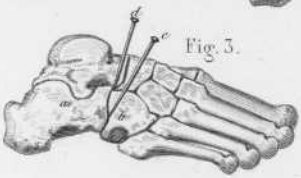

Fig. 4.

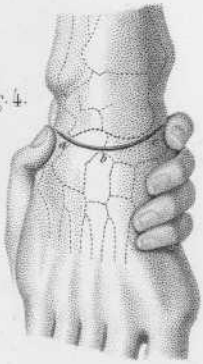

Fig. 5.

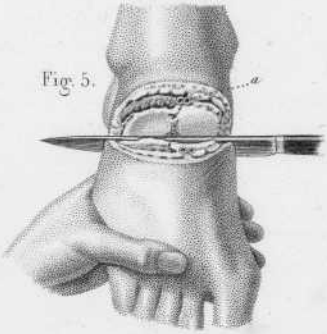

Fig. 6.

Fig. 7.

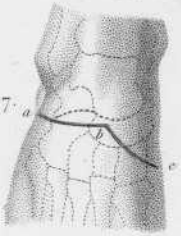

Fig. 2. Una vez introducida en la articulacion por el lado interno, la hoja del cuchillo deberá seguir las sinuosidades de las superficies óseas entre el astrágalo, *a*, y el calcáneo, *b*; al principio oblicua adelante, *c*, se hará volver perpendicularmente en, *d*.

Fig. 3. Cuando se opera en el pie derecho, la hoja ligeramente oblicua, *c*, será vuelta un poco, *d*, entre el calcáneo, *a*, y el cubóides, *b*, en el caso de atacar el artículo por el lado esterno.

El ligamento interno que se halla en el centro de la articulacion y que une los cuatro huesos juntos, deberá ser siempre cortado con la punta del cuchillo en el momento que lo permita la separacion de los huesos. Siendo de advertir que en los individuos avanzados en edad suele á las veces encontrarse osificado, particularidad que exige el uso de la sierra para dividirlo.

Los demás ligamentos no ofrecen al cirujano nada de particular.

OPERACIONES.

Fig. 4. *Procedimiento ordinario.*— *a*, *b*, *c*, forma y direccion de la incision que se practicará delante del artículo.

Fig. 5. Una vez abierta la articulacion, el cuchillo está cortando el colgajo plantar. *a*, arteria pediosa.

Fig. 6. *a b c*, forma del colgajo plantar. *d* y *d'* arterias pediosas, dorsal y plantar.

Fig. 7. *Procedimiento de M. Sedillot. a b c*, forma de la incision anterior.

MÉTODOS Y PROCEDIMIENTOS OPERATORIOS.

§ 1.° *Desarticulacion medio-tarsiana ó de Chopart.* (fig. 45). —1.° Habiendo reconocido la articulacion valiéndose de los medios arriba indicados, abarca el cirujano la planta del pie con la palma de la mano izquierda colocando el pulgar contra el lado esterno de la articulacion, y el índice ó el dedo medio contra la tuberosidad del escafóides; 2.° yendo desde el pulgar hácia el índice que está limitando la articulacion, practícase una incision dorsal semicircular que bajará á cosa de siete líneas delante de la

articulacion; 3.° despues de haber hecho tirar las carnes hácia arriba, se cortarán los tendones restantes abriendo en seguida la articulacion: sin perder de vista la direccion de las superficies articulares indicadas, se tendrá cuidado de cortar las fibras ligamentosas que unen el escafóides al astrágalo pero sin ensayar de penetrar en el artículo, que en cierto modo se halla cubierto por el delgado borde del escafóides que se avanza sobre el astrágalo; 4.° una vez abierta la articulacion y bien divididos todos los medios de union hasta la cara plantar, se hace pasar de plano la hoja del cuchillo por detrás de los huesos, y haciéndola deslizar debajo de estos al propio tiempo que se habrá dado al pie una posicion horizontal, se irá cortando un colgajo plantar que debiendo ser bastante largo tendrá que estenderse á dos ó tres líneas delante de los huesos sesamóides; sin embargo ya se tendrá cuidado de no dar contra las salidas del escafóides, del cubóides y del primero y quinto metatarsianos que se encuentran mas adelante.

2.° *Procedimiento de M. Sedillot.* (fig. 6 y 7).—Despues de haber reconocido la articulacion valiéndose de los medios ordinarios y sosteniendo el pie segun conviene, se practicará una incision trasversal que comenzando á algunos milímetros delante de la articulacion calcáneo-cuboidea, vaya á parar hácia el medio del tendon del músculo tibial anterior. En este mismo punto se principiará una segunda incision oblicua de atrás adelante y de afuera adentro que pasará por el lado interno del pie á dos dedos detrás de la articulacion del primer metatarsiano con la falange del dedo pulgar; esta misma incision será continuada de dentro á fuera y de arriba á abajo haciéndola ir á parar á la cara plantar del pie al mismo punto donde se principió la primera incision á la cual se reunirá. A fin de favorecer la reunion inmediata de la herida, los tegumentos plantares deberán ser cortados oblicuamente á espensas del tejido célulo-grasoso que los cubre interiormente. Luego despues disécase el colgajo interno hasta el tubérculo del escafóides, que sirve de guia para entrar en la articulacion; y desarticulando en seguida por el método ordinario, se termina la operacion cortando las carnes profundas al nivel de la incision plantar.

Fig. 3.

Fig. 1.

Fig. 5.

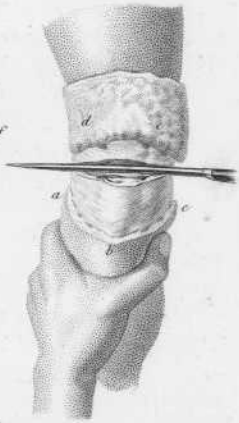

Fig. 2.

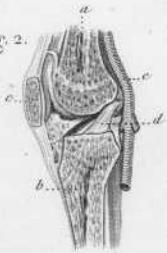

Fig. 4.

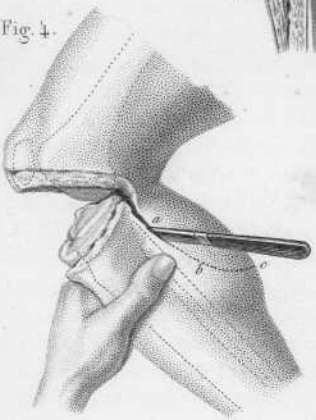

Fig. 6.

LAMINA 26.

DESARTICULACION TIBIO-FEMORAL.

ANATOMÍA.

Fig. 1. *Articulacion tibio-femoral; cara anterior. a*, fémur; *b*, rótula; *c*, tibia; *e*, peroné; *g*, ligamento lateral esterno; *f*, ligamento lateral interno; *d*, ligamento rotuliano inferior.

Fig. 2. *Corte vertical ántero-posterior que permite ver los ligamentos cruzados. a*, fémur; *b*, tibia; *c*, rótula; *d*, ligamentos cruzados; *e*, arteria poplitea.

Esta articulacion ofrece á la atencion del operador algunas particularidades anatómicas. El condilo interno del fémur desciende cuatro ó cinco líneas mas abajo que el esterno, siendo recibidos uno y otro en las facetas cóncavas que presenta la tibia; los cartílagos semi-lunares adherentes á la tibia completan la especie de cavidad glenoidea destinada á cada condilo. La arteria poplitea (fig. 2, *e*) colocada en la muesca posterior que se halla en los dos condilos, está en contacto inmediato con la cara posterior de la articulacion.

Los medios de union son adelante, los ligamentos rotulianos inferior y superior; en los lados, los ligamentos laterales esterno é interno; atrás, el ligamento posterior. Además de estos medios de union que deben llamarse esternos, dos ligamentos cruzados interóseos (fig. 2, *d*) y muy resistentes mantienen en contacto las superficies óseas, evitando así el que deslicen demasiado en el sentido ántero-posterior.

Para reconocer la articulacion es necesario asegurarse de la posicion que ocupa la cabeza del peroné; pues el lado interno del artículo se halla á cosa de diez líneas mas arriba. El fémur presenta en las caras laterales de sus condilos dos tubérculos cuyo punto mas saliente se percibe con bastante facilidad debajo de los tegumentos; pues bien, á diez líneas debajo se encuentran el uno y otro lado de la articulacion. Finalmente, el borde inferior de la rótula se halla de nivel con la articulacion.

OPERACIONES.

Fig. 3. *Desarticulacion de la rodilla.—Método llamado de colgajo.—a b c*, forma de la incision anterior.

Fig. 4. La misma operacion.—Hállase abierta la articulacion, cortando el cuchillo el colgajo posterior; *a b c*, forma que debe tener el colgajo.

Fig. 5. *Desarticulacion de la rodilla.—Método circular.—a b c*, seccion de la piel; *d e*, manguita de piel remangada, el cuchillo está penetrando en la articulacion por su parte anterior.

Fig. 6. *Desarticulacion de la rodilla.—Método oval.—Procedimiento de M. Baudens.—a b c*, seccion oblicua de la piel; *d e*, la piel levantada, el cuchillo atraviesa la articulacion de adelante á atrás.

METODOS Y PROCEDIMIENTOS OPERATORIOS.

§ 1. *Desarticulacion de la rodilla.—Método de colgajos.—Procedimiento de Hoin.*—1.° Colocada la pierna en la estension, practícase delante de la rodilla y debajo de la rótula una incision semicircular que se estienda de uno á otro lado del condilo del fémur; 2.° por medio de una segunda incision que se confunde con la primera y se practica al mismo tiempo que se hace doblar la rodilla, queda del todo abierta la articulacion; y una vez cortados segun conviene los ligamentos, circunscríbese la parte posterior de la tibia y peroné á fin de cortar á espensas de los músculos de la pantorrilla un colgajo suficiente para cubrir la herida.

§ 2. *Método circular.—Procedimiento de M. Velpeau.*—1.° Cortar circularmente la piel á tres ó cuatro dedos debajo de la rótula sin interesar los músculos; 2.° disecarla y levantarla conservando lo mas posible el tejido celular grasiento que la cubre; 3.° mientras un ayudante mantiene la manguita de la piel, haciendo doblar la rodilla, aplica el operador contra el ligamento rotuliano el corte del cuchillo que penetra de plano en la articulacion dividiendo los tegumentos y dejando intactos los meniscos inter-articulares; esto hecho, termínase (de un golpe) por la seccion de los nervios, va-

sos y músculos de la corva perpendicularmente á su direccion, al nivel del borde de los tegumentos remangados.

§ 3. *Método oval.— Procedimiento de M. Baudens.*— 1.° Trázase con tinta una línea que partiendo de la cresta de la tibia á tres dedos debajo del ligamento rotuliano, se dirigirá oblicuamente atrás de abajo á arriba hácia el espacio popliteo, terminándose á dos dedos solamente debajo de una línea correspondiente al ligamento rotuliano; 2.° siguiendo el cuchillo esta direccion para practicar la seccion de los tegumentos, se disecará despues la piel, y remangándola se procede á la desarticulacion atravesando el artículo de adelante á atrás, como en el método circular.

LAMINA 27.

ARTICULACION DEL MUSLO.

ANATOMÍA.

Fig. 1. A, hueso coxal, fosa ilíaca interna; A', arteria femoral; B, fémur; C, cabeza del fémur cubierta por el ligamento capsular; *d*, espina ilíaca anterior y superior; *e*, espina ilíaca anterior é inferior; *f*, espina del pubis; *g*, tuberosidad del isquion; *h*, pequeño trocanter.

La articulacion coxo-femoral se halla constituida por la cavidad cotiloidea y la cabeza del fémur; esta última no es completamente recibida en la cavidad cotiloidea, pero está fija á ella por medio de un *ligamento capsular* ancho y muy resistente, y un otro llamado *ligamento redondo*, cuerda fibrosa que une el fondo de la cavidad con la cabeza del fémur. El ligamento capsular toma insercion en la espina ilíaca anterior é inferior y al rededor de la cavidad cotiloideo; para que se pueda hacer desprender fácilmente la cabeza del fémur es necesario cortar dicho ligamento muy cerca de sus ataduras cotiloideas rasando circularmente el rodete cotiloideo. El plan de la circunferencia del borde cotiloideo mira un poco oblicuamente adelante y abajo, resultando de aquí que la cabeza del fémur está mas cubierta atrás que adelante, lo cual debe tenerse presente á fin de no ir mas allá del rodete cotiloideo cuando se ataque el ligamento capsular en la parte de atrás.

Para encontrar la articulacion, servirán de guia las nociones anatómicas que siguen:

1.° La espina ilíaca anterior é inferior se halla á unas diez líneas encima de la circunferencia de la cavidad cotiloidea; la espina ilíaca anterior y superior se encuentra á cerca de dos pulgadas encima de esta misma cavidad y á diez líneas hácia afuera.

2.° Estando en pie el individuo, una línea oblicua que vaya desde la espina ilíaca anterior y superior hasta la tuberoidad del isquion, atravesará la cavidad cotiloidea á la union de su tercio posterior con sus dos tercios anteriores.

Pl. 27.

Fig. 1.

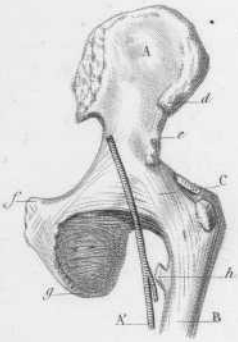

Fig. 2.

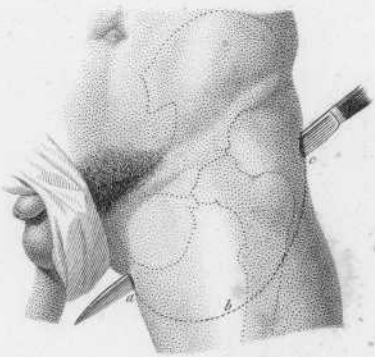

Fig. 3.

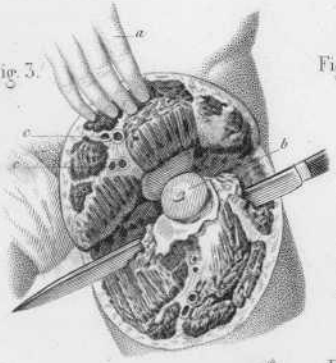

Fig. 5.

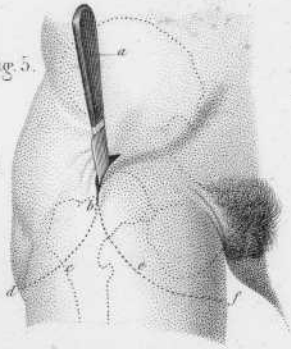

Fig. 4.

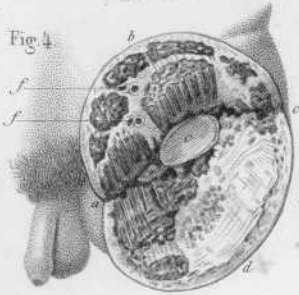

Fig. 6.

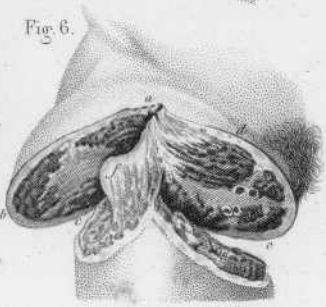

3.° El borde anterior de la cavidad cotiloidea está á quince ó veinte líneas afuera de la espina del pubis.

4.° El eje de la rama horizontal del pubis, prolongado por una línea ficticia, atravesaria la cavidad cotiloidea en la union de su tercio superior con el mediano.

5.° El borde superior del grande trocanterio se encuentra de nivel con el tercio superior de la articulacion coxo-femoral.

Esta articulacion, superficial adelante, donde no está cubierta sino por las estremidades inferiores de los músculos psoas é ilíaco y por los vasos, se halla protegida adentro y atrás por una masa considerable de músculos; en la parte de afuera la musculatura es poco abundante.

La arteria femoral A', pasa por delante del artículo, al nivel de union del tercio medio de la cabeza del fémur con su tercio interno; este vaso no se aproxima del fémur sino mucho mas abajo, donde lo cruza en la parte de atrás por ir á constituir interiormente la arteria poplitea.

OPERACIONES.

Fig. 2. *Desarticulacion del muslo.—Método de colgajos.*—El cuchillo, penetrando de afuera á adentro, cortará el colgajo anterior *a b c*.

Fig. 3. La misma operacion. La mano de un ayudante, *a*, levanta el colgajo anterior; la cabeza del fémur, *b*, está dislocada, y el cuchillo que se ve detrás está cortando el colgajo posterior; *c, c*, seccion de los vasos femorales.

Fig. 4. Herida que resulta despues de la operacion, *a b c*, colgajo anterior levantado; *a d c*, colgajo posterior; *e*, cavidad cotiloidea; *f f*, seccion de los vasos femorales.

Fig. 5. La misma operacion, pero siendo *laterales los colgajos.* El cuchillo, *a*, ha sido introducido de manera que se puedan cortar sucesivamente dos colgajos; el uno interno, *b e f*, y el otro esterno, *b c d*.

Fig. 6. Continuacion del mismo procedimiento. Despues de

haber practicado los colgajos interno y esterno, no falta sino desarticular el fémur, *f*.

MÉTODOS Y PROCEDIMIENTOS OPERATORIOS.

§ 1. *Desarticulacion del muslo.—Método de un colgajo.—Procedimiento de M. Manec.* — Colocado el enfermo segun conviene, y suponiendo que sea el miembro izquierdo el que se va á operar, se introducirá el cuchillo en medio del espacio que separa la espina ilíaca del gran trocanterio, haciéndolo penetrar oblicuamente en las carnes de arriba á abajo, y de manera á venir rasando la parte anterior del cuello del fémur, haciéndolo salir á una pulgada debajo y delante del ísquion. En esta posicion, haciendo marchar el corte del cuchillo hácia abajo y paralelamente al fémur, se cortará un ancho colgajo anterior semilunar, y de cinco ó seis pulgadas de largo. En seguida levantará un ayudante el colgajo para comprimir la arteria femoral contenida en su espesor; luego despues, volviendo la punta del cuchillo hácia la articulacion, se dividirá la cápsula articular en la mitad de su circunferencia lo menos y muy cerca de la cavidad cotiloidea, como si se tratase de cortar al través la parte media de la cabeza del fémur, sin ensayar de penetrar en la articulacion. Esto concluido, se colocará el miembro en la abduccion para dislocarlo, despues de lo cual se hará pasar el cuchillo por detrás de la cabeza del fémur, cortando los restos de la cápsula y los tendones de los músculos glúteos. Atravesada de este modo la articulacion, se termina la operacion cortando las carnes verticalmente abajo, como si se practicase una operacion circular.

Este método de colgajos ha sido modificado de varias maneras: Larrey y Delpech principian ligando la arteria antes de cortar el colgajo anterior, á fin de evitar la hemorragia. MM. Plantade y Ashmead practican el colgajo de la piel hácia las partes profundas. M. Lenoir, despues de haber practicado el colgajo anteriormente, corta circularmente las carnes atrás, y antes de abrir la juntura y proceder á la desarticulacion. Lalouette y Delpech practican un colgajo interno en lugar de uno anterior, con la diferencia que

Lalouette forma su colgajo despues de haber desarticulado y al terminar la operacion, entre tanto que Delpech corta el colgajo al principiar la operacion, no desarticulando sino despues.

§ 2. *Método de dos colgajos. — Procedimiento de M. Lisfrac, con dos colgajos laterales* (fig. 5 y 6). — El enfermo deberá estar acostado en supinacion, colocándosele hácia el borde de la cama, de modo que las tuberosidades isquiáticas salgan ligeramente hácia afuera, y que el miembro esté colocado en una posicion intermedia de aduccion y de abduccion. En esta postura, despues de haber reconocido el lado anterior y esterno del artículo por medio de las nociones anatómicas arriba indicadas, se introducirá en dicha parte esterna la punta de un fuerte y largo cuchillo de dos cortes dirigiendo el inferior hácia el lado del gran trocanter. A medida que irá penetrando la punta del cuchillo, se contorneará exactamente la cabeza del fémur, al mismo tiempo que se inclinará el mango hácia afuera y arriba, de suerte que forme con el horizonte un ángulo de 50 á 55°. Penetrando el cuchillo siguiendo siempre esta direccion, vendrá á salir á muy pocas líneas debajo de la tuberosidad isquiática. En este instante, y á fin de favorecer la formacion del colgajo, un ayudante estará echando hácia el lado esterno los tejidos de la region posterior del muslo: y en esta disposicion, observando siempre el cuchillo la misma direccion, y vuelto su corte inferior hácia el lado del gran trocanter, se contorneará éste mas como quien sierra que comprimiéndolo, despues de lo cual se irá siguiendo el fémur para cortar un colgajo esterno, *a b c* (fig. 6), de unas dos pulgadas y media de largo.

Una vez practicado este primer colgajo, procédese á la formacion del segundo; para esto, despues de haber echado hácia adentro todas las partes blandas, introducirá el operador su cuchillo debajo de la cabeza del fémur en el lado interno del cuello de este hueso, de tal modo, que los cortes del instrumento sean dirigidos el uno arriba y el otro abajo. Penetrando en las carnes, la punta del cuchillo contorneará el cuello del fémur viniendo á salir, sin tropezar con los huesos del bacinete, al ángulo posterior y superior de la solucion de continuidad; despues de lo cual se seguirá el fémur rasando este hueso y evitando el pequeño trocanter; esto concluido, practícase el colgajo interno, *d e* (fig. 6), que deberá tener

unas dos pulgadas y media, ó algo mas, como el colgajo esterno.

Levantando los colgajos despues de haber ligado las arterias, el cirujano cogerá el fémur con la mano izquierda, dirigiendo el corte del cuchillo perpendicularmente al lado interno de la cabeza de este hueso, y cortando perpendicularmente tambien el ligamento capsular sin ensayar de penetrar en la articulacion. Una vez abierto el artículo, termínase la desarticulacion dividiendo las fibras y algunas porciones musculares que hayan quedado intactas.

§ 3. *Método oval. — Procedimiento de M. Cornuau.* — 1.º Colocado el enfermo contra el lado sano, introduce el cirujano la punta del cuchillo á cosa de una pulgada y dos ó tres líneas encima del gran trocanter, partiendo de aquí para practicar una primera incision oblicua que, comenzando encima del gran trocanter, vaya á pasar hácia atrás, afuera y abajo, hasta debajo del ísquion. 2.º Vuelto el cuchillo al ángulo superior de la herida, se practicará una otra incision (semejante á la primera) adelante y adentro. 3.º En la parte de afuera los músculos serán divididos lo mas profundamente posible; despues de lo cual se atacará la articulacion por su cara esterna, dislocando el fémur afuera, y atravesando en seguida el artículo para dirigir el cuchillo hácia el lado interno del fémur. En esta postura, al mismo tiempo que un ayudante comprime la arteria en el colgajo anterior, un otro está levantando las carnes situadas en el lado esterno, entre tanto que el operador da fin á la operacion dividiendo las partes blandas que se hallan entre las dos incisiones en forma de V.

El método circular es desventajoso y muy poco usado para desarticular el muslo.

Pl. 28.

Fig. 3.

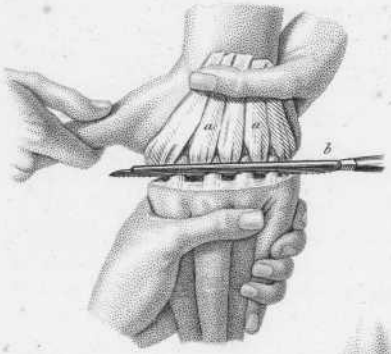

Fig. 2.

Fig. 1.

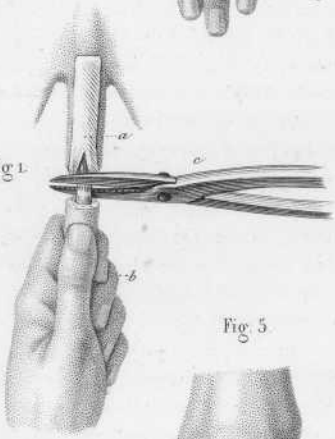

Fig. 4.

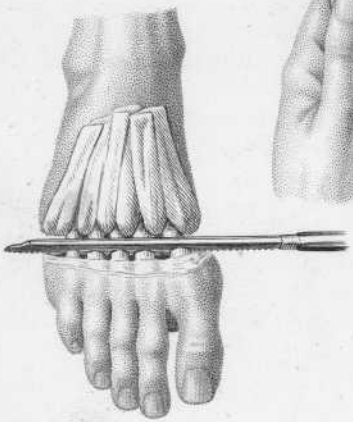

Fig. 5.

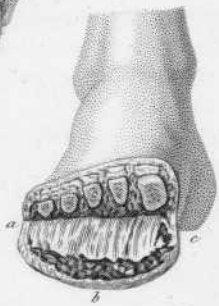

AMPUTACIONES

DE LA CONTINUIDAD DE LOS MIEMBROS.

LAMINA 28.

AMPUTACIONES PRACTICADAS EN EL PIE Y EN LA MANO.

OPERACIONES.

Fig. 1. *Amputacion de una falange.*—*a*, tira de lienzo para preservar y echar hácia atrás las carnes; *b*, mano izquierda del operador cogiendo la estremidad del dedo, entre tanto que con la derecha y á beneficio de fuertes tijeras llamadas de Liston, *c*, está operando de un solo golpe la seccion del hueso.

Fig. 2. *Amputacion del quinto metacarpiano.*—*a*, el hueso serrado oblicuamente de arriba á abajo y de afuera á adentro, estando puesta la mano en pronacion; *b*, compresa para que las partes blandas no sean heridas por la sierra.

Fig. 3. *Amputacion de los cuatro últimos metacarpianos.*—Método circular; *a*, *a*, tiras de lienzo pasadas entre los huesos á fin de echar hácia arriba las carnes, entre tanto que la sierra está operando la seccion sucesiva de los huesos.

Fig. 4. *Amputacion de los metatarsianos.*—Método de calgajo plantar; tiras pasadas entre los huesos como para la amputacion de los metacarpianos.

Fig. 5. El mismo procedimiento. Operacion terminada; *a b c*, forma del colgajo plantar.

MÉTODOS Y PROCEDIMIENTOS OPERATORIOS.

§ 1. *Amputacion de las falanges* (fig. 1).—El método circular es el que mas generalmente se usa. Despues de haber cortado

circularmente la piel, estírase hácia arriba disecando las fibras membranosas que impidan su retraccion, hasta dos ó tres líneas encima de la primera incision. Luego despues se cortan los tejidos fibrosos que rodean el hueso, y particularmente las vainas tendinosas situadas en la cara palmar de la falange, serrando el hueso en seguida con una sierra de relojero, ó bien cortándolo con las tijeras de Liston. Bajando luego la piel hácia la estremidad ósea, se reunirá de modo que la cicatriz sea despues trasversal.

§ 2. *Amputacion de un metacarpiano y del dedo que le corresponde.*—En este caso conviene poner en uso el método oval, del mismo modo que si se tratase de la desarticulacion. Con sola la diferencia, que cuando se halla ya descubierto el hueso hasta el punto donde quiere cortarse, se pasa por detrás de él una compresa ó delgada tablilla de madera ó carton, con el fin de alejar las carnes y de protegerlas contra la accion de la sierra. La seccion del hueso deberá practicarse con una pequeña sierra y en direccion oblicua de arriba á abajo y de fuera á adentro cuando se opera en el segundo, é indiferentemente adentro ó afuera cuando se trata del tercero y cuarto metacarpiano. Respecto del metacarpiano del pulgar, no siendo necesaria la seccion oblicua, practícase esta perpendicularmente al hueso, como en las demás falanges. Cuando se opera en el tercero y cuarto metacarpiano aisladamente, es muy difícil el hacer maniobrar la sierra en el caso de poner en uso el método oval. Para obviar á este inconveniente M. Velpeau corta el hueso con las tijeras de Liston, y la esperiencia ha hecho ver que esta especie de seccion no influye nada contra la cicatrizacion.

§ 3. *Amputacion simultánea de los cuatro últimos metacarpianos* (fig. 3).—Se practicará en la palma de la mano un colgajo palmar, dirigiendo la operacion del mismo modo que en la desarticulacion de los cuatro últimos dedos juntos. (V. lám. 20, fig. 2.) Despues se disecarán los músculos y hasta el periostion de los huesos con un bisturí estrecho pasando en seguida entre los espacios interóseos, una compresa dividida en cinco tiras ó vendas para proteger las carnes contra la accion de la sierra.

§ 4. *Amputacion de un metatarsiano separadamente y del dedo que le corresponde.*—Aquí se siguen las mismas reglas indicadas para los metacarpianos, es decir, que se principia la operacion como

si se operase la desarticulacion del metatarsiano; solamente, en lugar de llegar hasta cerca de la articulacion, no se diseca el hueso sino hasta el punto donde se le quiere serrar. En estos casos el método oval es el mas conveniente y el que mas generalmente se usa. Cuando se opera en el primero y quinto metacarpiano, se serrará el hueso oblicuamente, de manera, que la oblicuidad mire al lado del metatarsiano vecino, y por consiguiente, para evitar que la punta del hueso no hiera los tegumentos.

§ 5. *Amputacion simultánea de todos los metatarsianos* (fig. 4 y 5). — En primer lugar se corta un colgajo plantar como en la amputacion de Chopart, luego se reunen las dos estremidades de la base del colgajo por medio de una incision semicircular, que pasando por la cara dorsal del pie vaya á dividir la piel y los tendones estensores, á muy pocas líneas mas abajo del punto donde debe practicarse la seccion de los huesos. En fin, retirando la piel hácia arriba, procédese á la minuciosa denudacion de los huesos con un bisturí estrecho, operando despues la seccion simultánea de todos los huesos, yendo desde el empeine hácia la planta del pie.

LAMINA 29.

AMPUTACIONES DEL ANTEBRAZO Y DEL BRAZO.

OPERACIONES.

Fig. 1. *Amputacion del antebrazo derecho.—a,* mano de un ayudante que sostiene el antebrazo. Colocado el operador en la parte de afuera del miembro, corta los músculos en un cuchillo.

Fig. 2. *La misma operacion.—3.º tiempo.—a,* compresa en tres tiras que, pasada entre los huesos, sirve para retirar y proteger las partes blandas contra la accion de la sierra.

Fig. 3. *Amputacion del brazo izquierdo.—Método circular.—Procedimiento ordinario.—a,* mano de un ayudante levantando las carnes mientras que el operador con un cuchillo, *b,* acaba la seccion de los músculos profundos.

Fig. 4. Vista del muñon despues de concluida la operacion; *a,* vasos; *b,* húmero.

Fig. 5. *La misma operacion.—Método de dos colgajos.—Procedimiento de M. Velpeau.*—La operacion está acabada; *a,* colgajo interno; *b,* colgajo esterno.

MÉTODOS Y PROCEDIMIENTOS OPERATORIOS.

§ 1. *Amputacion del antebrazo.—Método circular.—Procedimiento ordinario.*—Mantenido el antebrazo por los ayudantes en una posicion intermedia entre la pronacion y la supinacion, armado el operador con un cuchillo interóseo, se colocará en la parte de adentro del miembro, si la operacion tiene lugar en el antebrazo izquierdo, y afuera en el caso de ser en el derecho, procediendo en seguida á la amputacion del modo que sigue:

1.º *tiempo.*—Practicar una incision circular que comprenda la piel y el tejido celular sub-cutáneo hasta la aponeurosis. Dividir ó disecar las partes fibrosas levantando la piel en forma de manga,

Fig. 3.

Fig. 4.

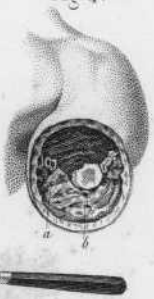

Fig. 5.

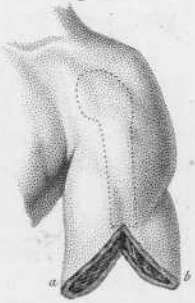

Fig. 1.

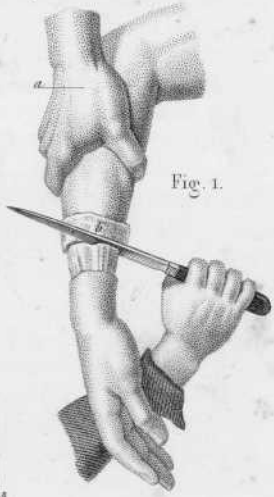

Fig. 2.

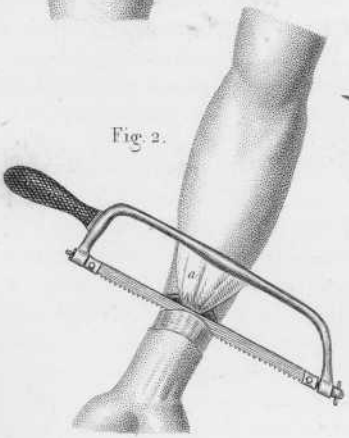

á menos que la retraccion sea muy fácil. En el caso de ser el miembro voluminoso y de forma cónica, será menester cortar lateralmente la piel á fin de poderla remangar.

2.° *tiempo.*—Dividir circularmente los músculos á pleno corte comprimiendo, serrando y siguiendo el rededor de la manguita de la piel. Como los músculos profundos, colocados en el intervalo de los dos huesos del antebrazo, no pueden ser comprendidos en esta incision, es necesario, para ello, volver la punta del cuchillo hácia el espacio interóseo, cortando allí cuantas carnes se encuentran. La punta del cuchillo será dirigida en primer lugar hácia la cara dorsal del radio, y despues de haber penetrado en el espacio interóseo, se contorneará el radio para volver al espacio interóseo palmar donde han quedado todavía por cortar algunos restos musculosos. De este modo, pues, será practicada la incision llamada de 8 de guarismo, que es la que se usa en la amputacion de los miembros que presentan dos huesos. (V. *Amputacion de la pierna*, lám. 30, fig. 2 y 2 bis.)

3.r *tiempo.*—Una compresa hendida ó dividida en tres tiras será introducida en el espacio interóseo para mantener levantadas las carnes. Luego, limitando con la uña la parte de los huesos en que hace alto la denudacion, trazará el operador la via que debe seguir la sierra principiando por el radio y luego por el cúbito. Para trazar la primera direccion de la sierra se principia muy poco á poco apoyando contra la parte que corresponde al mango del instrumento, pero en seguida que habrá penetrado la sierra, se hará maniobrar ésta á discrecion, de tal modo, que el hueso cuya articulacion es móvil, como el radio, sea serrado el primero, teniendo cuidado de ir poco á poco y de apoyar ligeramente contra la sierra en el momento de llegar al fin de la seccion del cúbito.

4.° *tiempo.*—Líganse las arterias, que son: la radial, las interóseas anterior y posterior y la cubital. Bajando luego la piel dispónese de manera que pueda obtenerse una cicatriz trasversal.

En el caso de no ser aplicable el método circular, podrá elegirse entre los demás, que son: 1.° El método de colgajos; 2.° el método oval. En el método de un solo colgajo, *por el proceder de Graefe*, se corta el colgajo en la parte anterior del antebrazo. Siguiendo el procedimiento de *Vermale*, que aconseja cortar dos col-

gajos, uno anterior y otro posterior, se espone á ver salir las estremidades óseas en los dos ángulos de la herida. El método oval de M. Baudens no ofrece tampoco, dicen, suficientes ventajas para adoptarlo como método general. Mas yo creo que este es el que se debe preferir, fundándome en los casos que he observado en las salas de dicho profesor.

§ 2. *Amputacion del brazo.—Método circular.—Procedimiento ordinario* (fig. 3 y 4).—Mientras un ayudante está manteniendo el brazo separado del tronco casi en ángulo recto, armado el cirujano con su cuchillo, y colocado afuera del miembro, procederá á la operacion conformándose á las reglas siguientes:

1.r *tiempo.*—Cortar circularmente la piel y el tejido celular sub-cutáneo hasta la aponeurósis. La retraccion de la piel es tan fácil, que la simple traccion con la mano del ayudante es suficiente en general para obtenerla.

2.º *tiempo.*—Una vez obtenida la traccion de la piel, cortará el cirujano circularmente, siguiendo la primera incision de la piel, todas las carnes hasta el hueso apretando y serrando. El ayudante está operando al propio tiempo la retraccion de la piel, y por medio de una segunda incision se dividen los músculos profundos tan arriba como se pueda, circunscribiendo exactamente el hueso, de manera que se pueda cortar circularmente el periostion, sin dejar el nervio radial que se halla en su canalita humeral.

3.r *tiempo.*—No falta sino pasar la compresa hendida al rededor del hueso, despues de lo cual se sierra el húmero. Las arterias que deben ligarse son la braquial y á las veces algunos ramos colaterales, sobre todo cuando se practica la amputacion un poco arriba.

Método de colgajos.—Segun los casos pueden practicarse dos colgajos, uno anterior y otro posterior, ó bien dos colgajos laterales. M. Velpeau prefiere este último método, pero Blandin, Roux y otros siguen el primero.

Fig. 1.

Fig. 2.

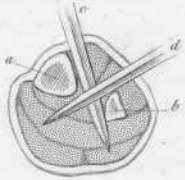

Fig. 2 bis.

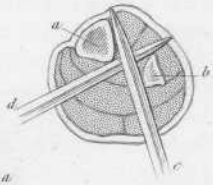

Fig. 4.

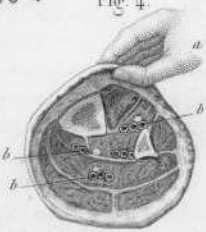

Fig. 3.

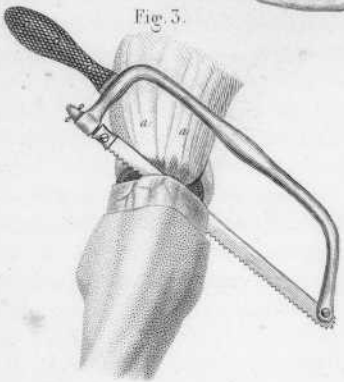

Fig. 5.

LAMINA 30.

AMPUTACION DE LA PIERNA.

OPERACIONES.

Fig. 1. *Amputacion en el punto de eleccion.—Método circular.—Procedimiento ordinario.—a b c,* incision circular practicada en los tegumentos; *d,* manguita de piel levantada. Colocado el cirujano adentro del miembro y armado con un cuchillo de dos cortes, comienza la incision de los músculos.

Fig. 2 y 2 bis. *La misma operacion.*—Incision de las partes musculares profundas al rededor de los huesos.

Fig. 3. *La misma operacion.*—Una compresa hendida en tres cabos, *a a,* pasada entre los huesos, sirve para sostener y proteger las carnes contra la accion de la sierra.

Fig. 4. *Herida que resulta de la precedente operacion.*—La mano del ayudante, *a,* sostiene la manguita formada por los tegumentos; *b b b,* vasos de la pierna.

Fig. 5. *Amputacion de la pierna en la parte inferior.—Procedimiento de M. Lenoir.*—Vista de la herida despues de la operacion: *a, b,* colgajos angulares formados por la division y diseccion de la piel representando una manguita hendida adelante; *c,* tibia; *d,* peroné.

MÉTODOS Y PROCEDIMIENTOS OPERATORIOS.

§ 1. *Amputacion de la pierna en el lugar de eleccion, esto es, á dos ó tres dedos debajo de la tuberosidad de la tibia.—Procedimiento ordinario* (fig. 1, 2, 2 bis y 3).—Acostado el enfermo, se le sacará la pierna fuera de la cama haciéndola sostener por dos ayudantes; y cogiendo el cirujano un cuchillo de dos cortes se colocará en la parte de adentro del miembro, procediendo á la operacion del modo siguiente:

1.r *tiempo.*—Se dividirá circularmente el espesor de la piel y del tejido celular sub-cutáneo, comenzando la incision en la cresta de la tibia y completándolo sin descansar. Sin embargo, bien podrá sin inconveniente alguno verificarse en dos veces. Despues de la incision, los tegumentos se contractan arriba, pero no suficientemente, de suerte que el cirujano debe disecar la piel en una estension de pulgada y media poco mas ó menos, levantándola en forma de manguita.

2.° *tiempo.*—Vuelto el cuchillo al nivel del rodete de la piel remangada, se cortarán circularmente las carnes á pleno corte comprimiendo y serrando hasta los huesos.

3.r *tiempo.*—Practícase una incision en forma de 8 de guarismo al rededor de los huesos para cortar las partes musculares profundas. He aquí el modo de verificar este tiempo de la operacion (fig. 2): el cuchillo de dos cortes es dirigido primeramente hácia la cara esterna del miembro, y apoyándolo luego contra el peroné, hácesele penetrar en el espacio interóseo; *c*, corta las carnes contra la tibia, *a*, y contra la cara interna del peroné, *b*, de modo que el cuchillo viene á parar en *d*. Entonces (fig. 2 bis) dirígese el cuchillo abajo, primeramente contra la cara esterna del peroné, haciéndolo penetrar despues en el espacio interóseo, *c*, para obrar contra el peroné, *b*, y la tibia, *a*, y salir por fin en *d*. Para proteger las carnes se pasará la compresa hendida del modo arriba indicado.

4.° *tiempo.*—Habiendo dejado el cuchillo para coger la sierra, limita el cirujano con la uña el punto donde ha sido desnudada la tibia; y principiando á serrarla poco á poco, segun queda dicho, levanta luego la muñeca para obrar al propio tiempo sobre el peroné, que deberá ser completamente serrado antes que la tibia, por la cual deberá concluir. Las arterias que habrá de ligar son (fig. 4): la *tibial anterior*, la *tibial posterior* y la *peronea*, y algunas veces varios ramos de las *arterias gemelas*.

Reflexiones.—M. Roux recomienda se sierre el peroné mas arriba que la tibia, á fin de evitar que sobresalga del muñon. Varios cirujanos con dicho profesor sierran de un golpe el ángulo anterior de la tibia. Sanson practica esta seccion oblicua en todo el lado interno de la tibia. Sabatier aconseja se prolongue la incision de los

tegumentos un poco oblicuamente hasta detrás de la pantorrilla, en razon á que los músculos se contractan mucho mas en este punto que en los demás; y como la piel sigue el mismo movimiento, resulta de aquí que despues de la operacion la incision es circular.

Respecto de la amputacion de la pierna en el punto de eleccion, existen todavía los métodos de un *solo colgajo, de dos*, y el método oblicuo ú oval, á los cuales se puede recurrir en los casos particulares en que no puede ponerse en uso el método circular. Sin embargo, el procedimiento de M. Sedillot me parece muy ventajoso bajo muchos conceptos. Reasumamos, pues, en dos palabras la manera de practicar esta operacion. A cuatro dedos debajo de la tuberosidad de la tibia se introduce la punta de un cuchillo de dos cortes hasta dar con el peroné; rasando luego la cara esterna de este hueso, y tirando el operador con su mano izquierda hácia afuera todas las carnes de la pantorrilla, á medida que el cuchillo va penetrando, inclínelo hácia atrás rasando siempre la cara posterior del peroné, y haciéndolo salir por detrás perpendicularmente al punto por donde ha entrado. Llamemos á esto el primer tiempo de la operacion. El segundo consiste en la formacion de un pequeño colgajo oval esterno, que deberá contener la mayor parte posible de las carnes de la pantorrilla: en seguida se practica una incision circular y mejor un poco muy poco ovalada inferiormente, y contractándose los tejidos hácia arriba, lo cual favorecerá el operador con su mano izquierda, se circunscribirá la tibia y peroné disecando lo menos posible la piel, despues de lo cual se cortará el periostion en la parte donde deben serrarse los huesos. Hasta aquí todavía no se ha abierto ningun vaso. Ahora se introduce el cuchillo en el espacio interóseo, y se dividen las carnes cortando igualmente el periostion en la parte que debe pasar la sierra. En el tercer tiempo se coloca la compresa hendida, procediendo á la seccion de los huesos primero en la cara interna de la tibia, oblicuamente de arriba á abajo; y despues de abajo arriba, de manera que pueda formar una profunda muesca que evitando el ángulo óseo que resulta en el método circular ordinario, evita por consiguiente la ulceracion, y á las veces la gangrena que aquel ocasiona, como hoy mismo lo he observado en dos infelices amputados en el Val-de-Grace, que han sucumbido á este accidente. Una vez practicada

la muesca en la cara interna y cresta de la tibia, se aplica la sierra contra la cara esterna del peroné y la tibia, concluyendo la seccion de estos huesos como de ordinario.

El resultado inmediato de este procedimiento es el mas bonito: un colgajo esterno formado por casi toda la pantorrilla, que aplicado contra los huesos por medio de varios puntos de sutura (pero teniendo cuidado de dejar en la parte interior una abertura para la salida del pus) se obtiene luego una cicatriz interna y un muy carnoso muñon, muchísimo mas ventajoso que en los demás procedimientos.

Esta operacion no la he visto descrita en ninguna parte, aunque segun se me ha dicho, M. Sedillot la ha publicado no sé dónde. Pero hoy mismo (25 de Julio de 1848) la he visto practicar por el Dr. Marmy, antiguo discípulo de este profesor, y me ha asegurado que nueve veces la ha visto practicar por M. Sedillot con el mayor éxito. Uno de los operados fue completamente curado en diez y seis dias.

En esta descripcion no he hecho, pues, sino medir los movimientos, por decirlo así, del profesor que acaba de practicar la operacion.

§ 2. *Amputacion de la pierna en la parte inferior debajo del punto de eleccion.—Procedimiento de M. Lenoir* (fig. 5).—Colocándose el cirujano adentro del miembro practica á dos pulgadas, poco menos, debajo del punto donde deben serrarse los huesos, una incision circular que comprenda la piel y el tejido celular subcutáneo. Luego despues se practica, delante de la incision circular, una otra incision vertical que, siendo igualmente larga que la primera, irá costeando la cresta de la tibia. Las dos especies de colgajos auriculares que resultan de esta incision, son disecados hasta la parte posterior; de suerte que levantándolos se obtiene una manguita abierta por delante, cuyo borde adherente y remangado es dirigido oblicuamente hácia atrás.

Dirigiendo luego el cuchillo hácia los músculos, divídelos hasta los huesos siguiendo el borde oblicuo de la piel remangada para cortar las carnes que se hallan en el espacio interóseo, introdúcese en él el cuchillo como de ordinario; y una vez divididos los músculos hasta el periostion, se pasa la compresa hendida por dicho espacio, procediendo á serrar los huesos.

Fig. 1.

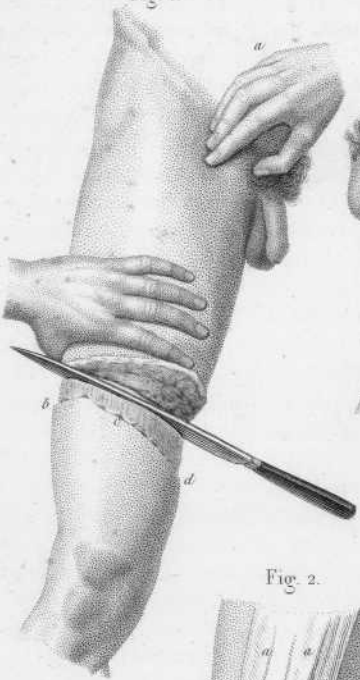

Fig. 4.

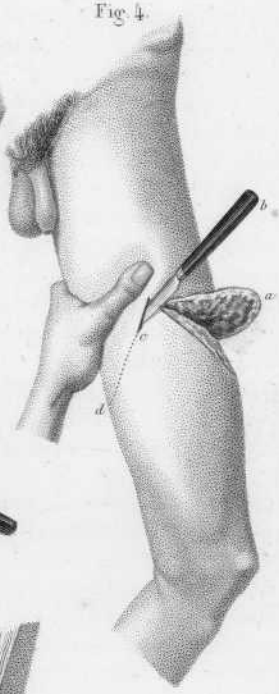

Fig. 2.

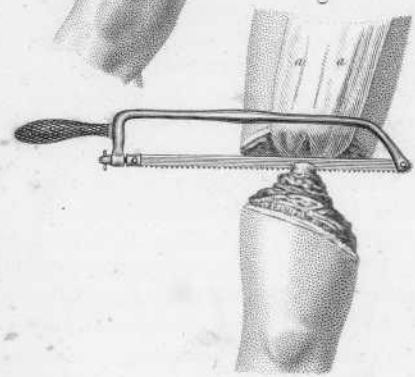

Fig. 3.

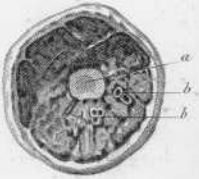

LAMIMA 31.

AMPUTACION DEL MUSLO.

OPERACIONES.

Fig. 1. *Método circular.* — *Procedimiento ordinario.* — La mano de un ayudante, *a*, comprime la arteria femoral; *b c d*, incision circular de los tegumentos.

Fig. 2. La misma operacion. Habiendo sido incisos los músculos hasta el hueso, una compresa hendida, *a*, *a*, sirve para levantar las carnes, protegiéndolas contra la accion de la sierra.

Fig. 3. La misma operacion ya concluida; vista del muñon, *a*; seccion del fémur; *b*, *b*, vasos femorales.

Fig. 4. *Método de colgajos.* — *Procedimiento de M. Sedillot.* — *a*, primer colgajo levantado; el cuchillo, *b*, oblicuamente introducido, corta un segundo colgajo siguiendo la línea *c d*.

MÉTODOS Y PROCEDIMIENTOS OPERATORIOS.

Método circular. — *Procedimiento ordinario* (fig. 1, 2 y 3). — Acostado el enfermo, y teniendo el muslo ligeramente doblado contra el bacinete y libre en toda su estension, se le sostendrá echado á un lado por dos ayudantes, colocándose el cirujano en la parte de adentro del miembro.

1.r *tiempo.* — Cortar circularmente la piel tan abajo como sea posible encima de la rodilla y á cuatro ó cinco dedos debajo del punto donde debe serrarse el hueso. Una vez incisa la piel en todo el rededor del miembro, será retirada hácia arriba por un ayudante al mismo tiempo que el cirujano irá disecando las partes fibrosas que la retienen, siendo éstas muy numerosas y fuertes delante de los bordes de la corva.

2.° *tiempo.* — Siguiendo el borde de los tegumentos contractados, se cortan con el cuchillo circularmente los músculos superfi-

ciales, y al nivel de su retraccion, divídense en seguida circularmente los músculos profundos hasta el hueso, y tan exactamente como sea posible; en fin, pásase despues la compresa hendida para proteger las carnes, serrando el hueso como al ordinario (fig. 2).

3.r *tiempo.* — Las arterias que deben ligarse son: la *femoral,* colocada adentro y debajo del sartorio; las *musculares superficiales* y *profundas*, y las *perforantes.*

Los bordes de la herida serán dispuestos de modo que sea despues oblicua la cicatriz.

Para la amputacion del muslo mencionemos de paso los métodos de *colgajos* y *oval,* á los cuales se podrá recurrir en ciertos casos particulares.

Pl. 32.

Fig. 1.

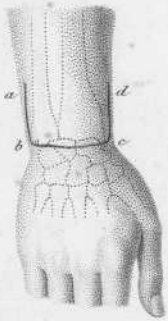

Fig. 4.

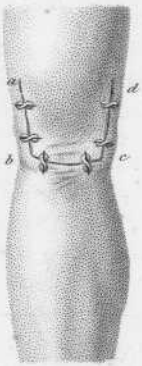

Fig. 2.

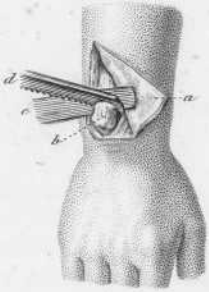

Fig. 5.

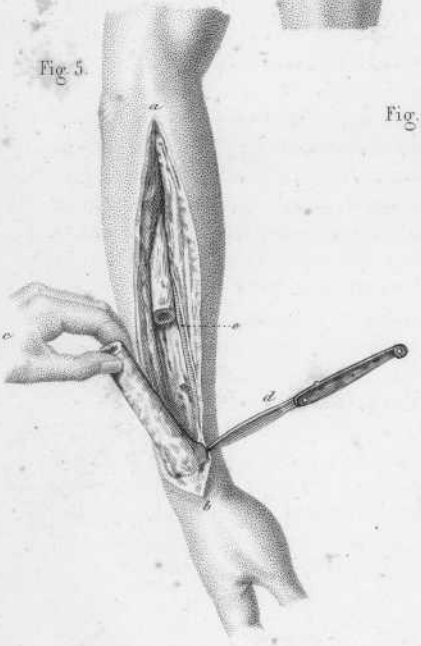

Fig. 3.

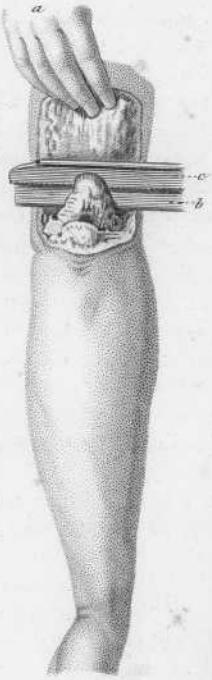

LAMINA 32.

RESECCIONES QUE SE PRACTICAN EN EL MIEMBRO SUPERIOR.

OPERACIONES.

Fig. 1. *Reseccion de la articulacion de la muñeca.* — *Procedimiento de M. Velpeau.* — *a*, *b*, *c*, *d*, colgajo cutáneo cuadrilateral cortado en la cara posterior de la articulacion radio-carpiana.

Fig. 2. *Reseccion de la estremidad inferior del cúbito.* — *a*, colgajo triangular de la piel levantada; *b*, estremidad inferior del cúbito; *c*, tablilla pasada por debajo del hueso para proteger las carnes vecinas contra la accion de la sierra, *d*.

Fig. 3. *Reseccion de la articulacion del codo.* — *Procedimiento de M. Moreau.* — *a*, mano de un ayudante que levanta el colgajo cuadrilateral disecado de abajo á arriba para descubrir la articulacion en su cara posterior; *b*, tablilla debajo de la estremidad inferior del húmero mientras se practica la seccion del hueso con la sierra, *c* (*).

Fig. 4. La misma operacion acabada. — *a*, *b*, *c*, *d*, colgajo cuadrilateral reunido por medio de la sutura ensortijada.

Fig. 5. *Estirpacion del radio.* — *a*, *b*, grande incision practicada en el lado esterno del antebrazo para llegar hasta el radio; *c*, mano izquierda del cirujano levantando la estremidad inferior del radio, mientras que con el bisturí, *d*, tenido en la mano derecha, está operando la desarticulacion; *e*, arteria radial acompañada del nervio del mismo nombre.

(*) M. Baudens ha practicado varias veces esta operacion con el mayor éxito. A primeros de Marzo de 1848 la practicó en un herido de Febrero que murió despues de infeccion purulenta.

MÉTODOS Y PROCEDIMIENTOS OPERATORIOS.

§ 1. *Reseccion de la articulacion metacarpo-falangiana.* — Segun los casos, se practica la ablacion de la cabeza del hueso metacarpiano, de la estremidad de la falange ó de estas dos partes óseas á la vez.

Desde el medio de la cara dorsal del hueso metacarpiano, se hace partir una incision oblicua que principiando á unas siete líneas mas allá del punto donde se quiere practicar la seccion del hueso, vaya á parar á la comisura del dedo. Esto concluido, se traza una segunda incision, semejante á la primera, que dirigiéndose hácia la otra comisura, circunscribirá de este modo un colgajo en forma de V, á base inferior. Despues de haber disecado y levantado el colgajo, se echará á un lado el tendon estensor sin cortarlo, separándolo lateralmente de los músculos interóseos. Luego despues se abrirá la articulacion atacando los ligamentos laterales con precaucion, á fin de no herir los tendones flexores. Dislócase en seguida la falange hácia atrás, circunscribiendo cuanto se pueda las partes enfermas. Esto hecho, se practica la seccion del hueso ó de su cabeza con las pinzas de Liston, ó á beneficio de una pequeña sierra, teniendo cuidado de poner antes debajo del hueso una tablilla de madera ó de carton bien fuerte, para proteger las partes blandas. Cuando se pone en uso este procedimiento para el índice ó el dedo pequeño, será mas ventajoso formar el colgajo en el lado libre del dedo, á fin de no dejar á descubierto el tendon estensor.

§ 2. *Estraccion de la primera falange.* — MM. Velpeau y Roux han practicado en el pulgar esta operacion con el mayor éxito, habiendo conservado la falangita sus movimientos: tambien podrá ponerse, pues, en uso en los demás dedos de la mano. Al efecto se trazará en la cara dorsal de la falange una incision que, comenzando á unas siete líneas encima de la articulacion metacarpo-falangiana, vaya á parar á tres líneas debajo de la articulacion de la primera falange con la segunda. Disécase la piel echando á un lado el tendon flexor; entrando despues en la articulacion metacarpiana, para lo cual se cortarán los ligamentos laterales y el glenoi-

deo, sin interesar ó herir los flexores. En seguida se disloca hácia arriba la falange al mismo tiempo que se está disecándola, y que se acaba su estraccion abriendo su articulacion inferior.

§ 3. *Reseccion de los huesos metacarpianos.* —1.° Practícase una incision longitudinal ó crucial en la cara dorsal del metacarpiano que se quiere operar: los tendones estensores son echados á un lado; 2.° divídense lateralmente los músculos interóseos, y se abre la articulacion carpo-metacarpiana, segun sea la parte del hueso que se va á operar, es decir, que en el caso de ser la mitad superior del hueso metacarpiano la que se quiere estraer, se abrirá la articulacion carpo-metacarpiana, y en el caso de ser la inferior, la metacarpo-falangiana; 3.° despues de haber protegido, segun conviene, las partes blandas por medio de una pequeña y larga compresa pasada por debajo de los metacarpianos, practícase la seccion del hueso con las pinzas ó fuertes tijeras de Liston, ó bien con la sierra de cadena; 4.° concluida la reseccion, se levanta de adelante atrás el fragmento del hueso serrado, acabando de separarlo de las partes blandas.

Cuando la ablacion tiene lugar en el primero ó quinto hueso del metacarpo, está indicado practicar la reseccion oblicuamente, á fin de evitar la salida angulosa que resultaria forzosamente de la seccion perpendicular del hueso (lám. 28, fig. 2).

§ 4. *Reseccion de la articulacion de la muñeca.* —Segun los casos, puede estirparse la estremidad inferior del radio solo, del cúbito, ó bien de las estremidades carpianas de los dos huesos á la vez.

1.° *Reseccion de la estremidad inferior del cúbito* (lám. 32, fig. 2). —Estando fuertemente vuelta hácia afuera la mano, se practica en el borde interno del cúbito una incision longitudinal que se terminará inferiormente por una incision trasversal segun la diseccion del dorso de la articulacion. Disécase con cuidado el colgajo triangular, *a*, que resulta de dichas incisiones, y desnudando el hueso, *b*, con el bisturí, será desarticulado separando los tendones y evitando los vasos. Esto hecho, se pasa una tablilla, *c*, debajo de la estremidad del hueso, practicando en seguida la seccion con una pequeña sierra, *d*.

2.° *Reseccion de las estremidades inferiores del radio y del cú-*

bito á la vez (lám. 32, fig. 1).—1.° Colocada la mano en la pronacion y apoyada contra un plano sólido, se practican dos incisiones longitudinales siguiendo los bordes del radio y del cúbito, *a, b.*— Estas dos incisiones serán despues reunidas en la cara posterior de la muñeca por medio de una incision trasversal, *b, c;* 2.° disecando la piel se obtendrá un colgajo cuadrilateral, que será vuelto atrás de abajo arriba contra el dorso del antebrazo; 3.° se procederá en seguida á la desarticulacion separando con cuidado los huesos de las carnes que los cubren, y particularmente las arterias radial y cubital situadas adelante; 4.° se colocará una tablilla ó fuerte carton debajo de los huesos para proteger las partes blandas mientras se sierren los dos huesos á la vez.

El procedimiento de M. Dubled se compone solamente de dos incisiones longitudinales en el radio y el cúbito. Por medio de la incision interna se estirpa el cúbito, despues se pasa al radio, practicando la desarticulacion y reseccion á beneficio de la incision esterna.

M. Roux añade á las dos incisiones longitudinales de M. Dubled dos otras trasversales, que desde el dorso de la muñeca se avanzan hasta el borde del paquete formado por los tendones estensores. Las dos incisiones trasversales quedan de este modo separadas por una porcion de piel correspondiente al medio del dorso de la muñeca, que está protegiendo los tendones estensores.

M. Velpeau reune las dos incisiones longitudinales de M. Dubled por medio de una otra trasversal practicada encima de la articulacion de la muñeca. De este modo resulta un ancho colgajo cuadrilateral á base inferior que se diseca, echándolo atrás de arriba abajo: por lo demás, la operacion se practica del mismo modo que hemos indicado.

§ 5. *Reseccion de la articulacion del codo.*—Segun lo exija el caso pueden estirparse los tres huesos que forman la articulacion húmero-cubital, ó bien los dos ó el uno solo como lo acaba de hacer M. Baudens con el olécranon de un herido de Febrero, cuya interesante observacion hemos publicado en nuestra recopilacion clínica de los hospitales de París.

1.° *Reseccion de la estremidad inferior del húmero* (lám. 32, fig. 3 y 4).—*Procedimiento de Moreau.*—1.° Haciendo doblar

un poco el brazo de manera que la cara posterior de la articulacion mire al lado del operador, se practicarán en los lados del húmero dos incisiones longitudinales que, partiendo del epicondilo á fuera, y de la epitroclea adentro, se prolongarán hasta tres pulgadas y algunas líneas mas arriba; 2.° reuniendo luego estas dos heridas por medio de una incision trasversal que divida la piel y el triceps braquial, inmediatamente encima del olécranon, se obtendrá un colgajo cuadrilateral que, despues de disecado de abajo arriba, será mantenido por un ayudante, *a* (fig. 3); 3.° esto concluido se separan con precaucion los huesos de las carnes vecinas y particularmente del nervio cubital, que despues de haberlo sacado de su vaina fibrosa, se le echará á un lado estando mantenido adentro por un ayudante; 4.° habiendo denudado el hueso con cuidado, se introducirá entre él y las carnes una tablilla ó fuerte carton, *b*, ó bien una planchita de metal para proteger las partes blandas mientras se practica la seccion del húmero con una sierra ordinaria, *c* (fig. 3); 5.° destruyendo sucesivamente las adherencias del hueso y abriendo la articulacion de atrás adelante, se estraerá en seguida la porcion ósea que se acaba de serrar.

2.° *Reseccion de la estremidad superior de los huesos del antebrazo.*—El procedimiento de Moreau puede ser puesto en uso prolongando la incision lateral esterna á lo largo del radio hasta el punto donde se quiere practicar la seccion del hueso. Luego despues se separa el radio del cúbito y de las demás partes blandas; pásase, como de ordinario, una tablilla ó compresa por debajo del hueso para proteger los tejidos vecinos contra la accion de la sierra; y conclúyese por la seccion del radio teniendo cuidado de conservar la mayor parte posible de sus inserciones al triceps braquial.

En el caso de practicar la reseccion del cúbito, se le pone á descubierto del mismo modo prolongando la incision lateral interna. El procedimiento es el mismo que el que acabamos de indicar para el radio, y si la operacion lo permite, se conservará la insercion del braquial anterior.

3.° *Estirpacion del radio* (lám. 32, fig. 5).—1.° Practícase en el lado esterno y anterior del radio una incision longitudinal, *a b;* dividiendo sucesivamente la piel y las carnes para descubrir el hueso; 2.° despues de haber denudado bien el hueso, se pasa por de-

trás de él, hácia el medio de su anchura, una sierra de cadena ó bien una tablilla para proteger las carnes en el caso de servirse de una sierra ordinaria; 3.º sepárase en seguida cada fragmento del radio, desarticulándolo inferior y superiormente, y no perdiendo nunca de vista los vasos y nervios vecinos.

§ 6. *Reseccion de la articulacion escápulo-humeral.*—1.º *Método por simple incision.*—*Procedimiento de M. Baudens.*—Se practicará en el borde anterior del músculo deltóides una incision vertical que comience debajo de la apófisis coracoidea. Luego, en cada uno de los ángulos de la herida del deltóides, se practica una incision trasversal que divida las fibras del músculo sin tocar la piel. Este desbridamiento de través tiene por objeto ocasionar la separacion de los labios de la herida y por ello de hacer mas fácil la abertura de la cápsula fibrosa, cosa necesaria para poder sacar afuera la cabeza del húmero. Este método lo acabo de ver poner en práctica á M. Baudens en cuatro heridos de la terrible revolucion de Junio; pudiendo asegurar, que hoy, 12 de Julio y 15 de las operaciones, escepto el último que fue operado anteayer, todos estos operados, digo, siguen perfectamente. En nuestra clínica de los hospitales de París hablaremos á su tiempo sobre la beneficiosa influencia del hielo á que debe atribuirse en gran parte tan admirable resultado en cuatro resecciones de toda la cabeza del húmero.

Procedimiento de M. Malgaigne.—Se practicará igualmente una incision vertical en el deltóides, pero mas afuera que en el método de M. Baudens. Esta incision será practicada enfrente del ápice del triángulo córaco-clavicular haciéndola subir hasta la misma sumidad de este triángulo. De un solo golpe de bisturí se cortará hasta el hueso, no solamente la piel sino el músculo y la cápsula. Esto hecho, la articulacion se encuentra abierta adelante y en la parte superior hasta cerca de la cavidad glenoidea. La separacion de los labios de la herida, siendo muy fácil, permite el maniobrar libremente con el cuchillo, pudiendo hacer salir la cabeza del hueso fuera de la cavidad glenoidea para practicar su reseccion á beneficio de la sierra de cadena ó bien de la ordinaria.

2.º *Método de colgajos.*—Generalmente se practica un solo colgajo como si se operase la desarticulacion del hombro. Moreau

y Manne hacen un colgajo cuadrilateral: el primero á base inferior y el segundo á base superior. Morel corta un colgajo semilunar á base superior. Malgaigne aconseja se practique el colgajo lateral y posterior siguiendo el método de Lisfranc para la desarticulacion del hombro, etc. Una vez practicado el colgajo, se abre la articulacion, cogiendo el hueso para sacarlo hácia afuera, pero sin perder de vista los vasos, ni los nervios. La reseccion se verifica luego con la sierra, del modo arriba indicado.

§ 7. *Reseccion de la clavícula.*—1.° *Reseccion de la estremidad escapular.*—Hé aquí cómo describe M. Velpeau el procedimiento que siguió en 1828 en una muger afectada de una antigua necrosis en el tercio esterno de la clavícula: «En primer lugar, dice Velpeau, practiqué una incision crucial, cuyas dos ramas tenian cuatro pulgadas poco mas ó menos cada una; despues de haber disecado y hecho mantener levantados y separados los colgajos, cortando los ligamentos acromio-claviculares y alguna porcion de los músculos deltóides y trapecio, pude, á beneficio de una tablilla introducida en la articulacion como una palanca, levantar el hueso enfermo separándolo así de las partes sanas. En el caso de estar muy profundamente situado, se tratará de aislarlo con cuidado de las partes blandas adelante y atrás, é introduciendo por debajo de su cara inferior la sierra de cadena, se le serrará de atrás á adelante á fin de poderlo desarticular despues."

2.° *Reseccion de la estremidad esternal.*—En un caso particular, M. Davie practicó esta operacion por medio de una incision de tres pulgadas, algo menos, practicada en la estremidad interna de la clavícula y en el eje de este hueso. Dividiendo despues los ligamentos tan lejos como pudo, y haciendo pasar por debajo del hueso un trozo de cuero curtido con el fin de proteger las partes blandas, cogió la sierra de sculteto, procediendo á la reseccion de la estremidad de la clavícula á cosa de una pulgada de su superficie articular. Una vez concluida la seccion del hueso, se vió obligado, para estraer el fragmento interno, de destruir con el mango del escalpelo, tenido á la manera de una palanca, los ligamentos interclaviculares, que no habiéndolos podido atacar hasta entonces, detenian ó sujetaban todavía el hueso.

En nuestro periódico de clínica de los hospitales de París he-

mos publicado un caso de estirpacion parcial y despues total de la clavícula, practicada por M. Blandin en un jóven observado por mí, en el cual ha tenido despues lugar la regeneracion de la clavícula. (Léase la 16.ª obs. de nuestra recopilacion clínica, edicion de América, ó el segundo cuaderno de la de España). Blandin dió la forma de T á la incision practicada en la estremidad de dicho hueso, y haciendo uso de la sierra de cadena, respetó cuanto pudo la aponeurósis cervical, particularidad á que atribuyó este profesor la regeneracion de la clavícula.

3.° *Estirpacion completa de la clavícula.*—Mott de Nueva-York ha practicado con éxito esta operacion en un caso de osteosarcoma del grosor de los dos puños juntos. Hé aquí el procedimiento que siguió: «una incision curvilínea á convexidad inferior fue practicada desde una articulacion hasta la otra; practicó luego una segunda incision superior dirigida desde el acrómion hasta el borde esterno de la yugular esterna, cortó el cuticular y una porcion del trapecio, hizo pasar por debajo del hueso, cerca del acrómion, una sonda acanalada que sirvió de conductor á la sierra de cadena, á beneficio de la cual se serró, por fin, la clavícula. La estraccion de las estremidades del hueso fue muy laboriosa á causa del volúmen del tumor y de la deformidad de las partes."

A fin de hacer mas fácil esta operacion, Velpeau y Malgaigne aconsejan el método de tres incisiones, por medio de las cuales se circunscribe un colgajo cuadrilateral á base superior, que deberá ser disecado y levantado hácia arriba.

§ 8. *Reseccion del omoplato.*—M. Janson practicó la reseccion de una gran parte de la porcion sub-espinosa del omoplato por causa de un tumor. Habiendo circunscrito en primer lugar el tumor por medio de dos incisiones elípticas, se procedió á la disseccion de los dos bordes de la herida echándolos hácia afuera. Luego despues, habiendo visto que la porcion del escápulo, encima de la espina, estaba sano, se cortó de un golpe de sierra toda la porcion enferma, conservando así la articulacion del brazo.

Fig. 1.

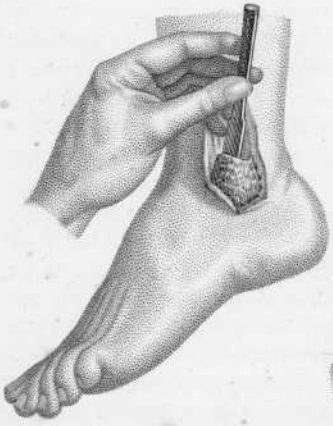

Fig 2.

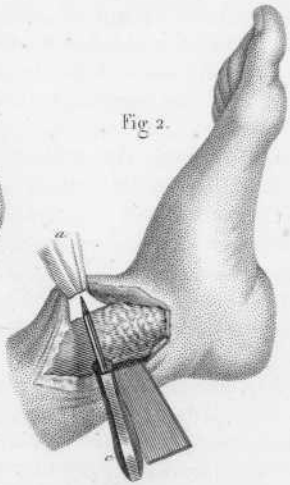

Fig. 3.

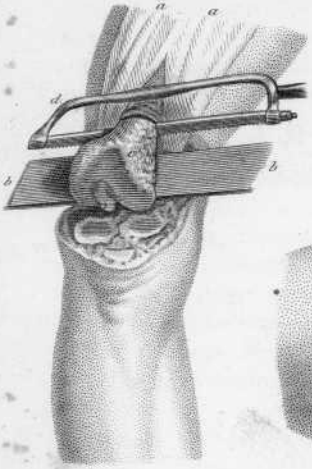

Fig. 4.

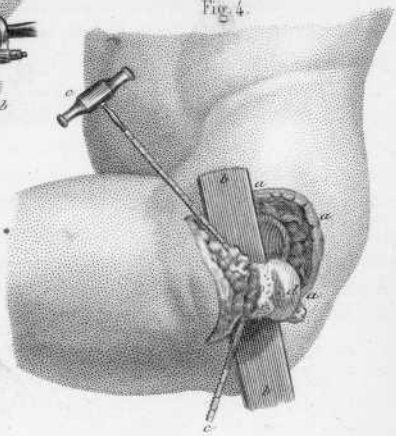

LAMINA 33.

RESECCIONES QUE SE PRACTICAN EN LOS MIEMBROS ABDOMINALES.

Fig. 1. *Reseccion de la estremidad inferior del peroné.*—Armado el operador con un cuchillo, *a*, y un martillo, *b*, estirpa el maléolo esterno.

Fig. 2. *Reseccion de la estremidad inferior de la tibia.*—*a*, tira de lienzo que sirve para levantar las partes situadas delante del hueso; *b*, tablilla de madera para proteger atrás las partes blandas contra la accion de la sierra, *c*.

Fig. 3. *Reseccion de la estremidad inferior del fémur.*—*aa*, compresa para levantar las carnes; *bb*, tablilla que está protegiendo las partes blandas posteriores contra la accion de la sierra *d*; *c*, estremidad inferior del fémur luxado adelante.

Fig. 4. *Reseccion de la cabeza del fémur.*—*Procedimiento de M. Sedillot.*—*aaa*, incision semi-lunar á convexidad superior abrazando el grande trocanterio; *bb*, tablilla debajo de la cabeza del fémur luxado; *cc*, sierra de cadena operando la reseccion de la cabeza, *d*, de adentro á afuera.

MÉTODOS Y PROCEDIMIENTOS OPERATORIOS.

§ 1. *Reseccion del primer hueso metatarsiano.*—Este es el solo hueso de su region en que se opera la reseccion.

1.° *Reseccion de la estremidad anterior del primer metatarsiano.*—M. Blandin practica en el lado interno del pie un colgajo cuadrilateral á base posterior. Una vez disecado el colgajo y separados los bordes de la incision, se echa á un lado el tendon estensor, y despues de haber abierto la articulacion metatarso-falangiana, se procede á la luxacion de la cabeza del hueso al mismo tiempo que con un bisturí se van disecando las carnes adherentes á su superficie lateral. Protegiendo segun conviene las partes blandas,

se practica la ablacion de la parte enferma por medio de una sierra de cadena serrando el hueso perpendicularmente á su eje. No obstante, ya se podrá modificar la incision segun los casos particulares.

2.° Para la estraccion completa del primer metatarsiano se practicará, como anteriormente, un colgajo cuadrilateral levantado arriba hasta el nivel del escafóides. En primer lugar se atacará la articulacion metatarso-falangiana, que es la mas fácil; luego, levantando y trayendo hácia sí la cabeza del hueso, se cortarán sucesivamente todas las adherencias, y se dará fin á la operacion abriendo la articulacion del metatarsiano con el cuneiforme. Velpeau prefiere serrar el hueso por el medio con la sierra de cadena y sacar despues separadamente las dos mitades.

§ 2. *Ablacion y reseccion de los huesos del tarso.*—Los huesos cuneiformes, el cubóides, y sobre todo el astrágalo y el calcáneo han sido estirpados á causa de caries, de luxacion, magullamiento, etc. Pero estas operaciones no están sujetas á ciertas reglas fijas, estando subordinadas á las diversas disposiciones que puede presentar la lesion. Para desunir los huesos entre ellos, es necesario recurrir á las veces al escoplo y al martillo.

§ 3. *Reseccion de la articulacion tibio-tarsiana* (lám. 32, fig. 1 y 2).—*Procedimiento de M. Roux.*—1.° Practícase en la cara esterna del peroné, y cortando hasta el hueso, una incision longitudinal que comenzando encima del ápice del maléolo esterno se estienda hasta algo mas de tres pulgadas mas abajo. De la estremidad inferior de esta primera incision se hará partir una otra trasversalmente dirigida, que no comprendiendo sino la piel hará alto al nivel del tendon del músculo peroneo-anterior. De estas dos incisiones resulta un colgajo triangular que se levanta hácia arriba; se abre la vaina de los peronéos laterales que se echan atrás, y se procede á la denudacion del peroné en la parte de atrás, evitando los vasos y los nervios. Esto hecho, se pasa una sierra de cadena entre la tibia y peroné, á fin de serrar el hueso de dentro á fuera: y una vez operada la seccion del hueso, se le hace hacer la báscula á la estremidad inferior del peroné desarticulándolo al propio tiempo.

2.° Se colocará la pierna contra su lado esterno procediendo á la reseccion de la tibia del modo siguiente: Practícase á pleno corte

y hasta el hueso una incision longitudinal que, partiendo del ápice del maléolo interno, vaya á parar á tres ó cuatro pulgadas mas arriba. De la estremidad inferior de esta incision se hará partir una otra, que no cortando sino la piel, se dirigirá trasversalmente hasta el tendon del tibial anterior. El colgajo triangular será disecado y levantado, á fin de separar la tibia de las partes blandas. Esto concluido, se pasa una tablilla por detrás del hueso, al mismo tiempo que se tendrá cuidado de levantar hácia adelante el manogito que están formando los tendones estensores y los vasos tibiales anteriores, y acto continuo se procede á la reseccion del hueso con una pequeña sierra recta ó si se quiere de cadena, la cual será pasada al rededor de la tibia, sin temor de herir los tendones, serrándola de atrás adelante. Una vez operada la seccion de la tibia, se desarticula su estremidad inferior del mismo modo que hemos dicho para el peroné.

3.° *Estirpacion del peroné.*—Se principiará denudando el hueso en su parte media para serrarlo con la sierra de cadena; se estraerán luego sucesivamente las estremidades inferior y superior; y segun los casos, podrá estirparse solamente un trozo de cada uno de los fragmentos de este hueso sin necesidad de llegar hasta la articulacion.

§ 4. *Reseccion de la articulacion fémoro-tibial* (fig. 3).—*Procedimiento de Syme.*—1.° Doblando la pierna el operando en ángulo recto contra el muslo, se trazará encima de la rótula una incision curva á convexidad superior, que estendiéndose de un ligamento lateral al otro, entrará de lleno y en un solo golpe en la articulacion; 2.° debajo de la rótula se practicará otra incision curva á convexidad inferior, que yendo á unirse con los ángulos de la primera, se circunscribirá de este modo la rótula en un colgajo elíptico que debe ser estirpado. Con la punta del cuchillo se dividen en seguida los ligamentos laterales y profundos, y despues de haber disecado con cuidado (á fin de no herir los vasos popliteos) las carnes adherentes á los huesos, se hacen sobresalir sucesivamente el fémur y la tibia procediendo á la reseccion de sus estremidades. Pero antes se pondrá una tablilla detrás de los huesos para servir de apoyo á la sierra y proteger las partes blandas, que deberán ser levantadas además por medio de una compresa hendida.

El *procedimiento de Moreau* para la reseccion de la rodilla es análogo al del codo; consiste, pues, en dos incisiones laterales en el muslo hasta el punto donde debe practicarse la seccion del hueso. Una incision trasversal que pasa por debajo de la rótula reune estas dos incisiones. Disecando el colgajo cuadrilateral que resulta de las dos incisiones, se estirpa la rótula, pudiendo de este modo poner á descubierto las estremidades óseas para serrarlas con facilidad.

§ 5. *Reseccion de la articulacion coxo-femoral.—Procedimiento de M. Velpeau.*—A beneficio de una incision semi-lunar trazada desde la espina anterior y superior del hueso ilíaco, hasta la tuberosidad del ísquion, detrás de la articulacion, se cortará á espensas de las carnes de la raiz del miembro un ancho colgajo á convexidad inferior. En seguida se levantará este colgajo y cortará la mitad posterior de la cápsula articular, al mismo tiempo que se colocará el muslo en la aduccion y flexion, á fin de poder cortar el ligamento inter-articular, y pasar un cuchillo entre la cabeza del fémur y la cavidad cotiloidea, para dividir del todo la cápsula fibrosa. Esto concluido se hace sobresalir lo mas posible la cabeza del fémur á fin de operar la reseccion.

Procedimiento de M. Sedillot (fig. 4).—Se practicará un colgajo semi-lunar á convexidad superior, que circunscribiendo el grande trocanterio penetrará en seguida á la articulacion; se hará salir hácia afuera la cabeza del fémur, y á beneficio de la sierra de cadena se practicará la reseccion.

Pl. 34.

Fig. 1.

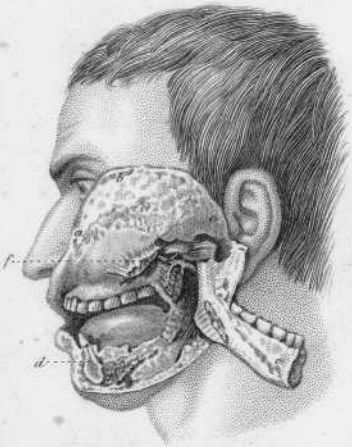

Fig. 2.

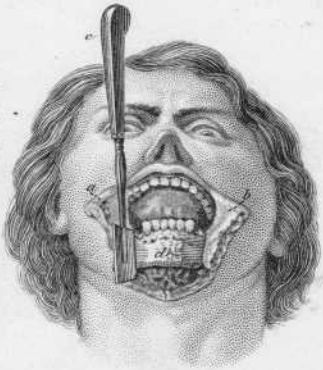

Fig. 3.

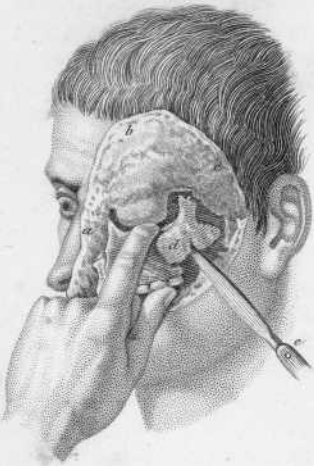

Fig. 4.

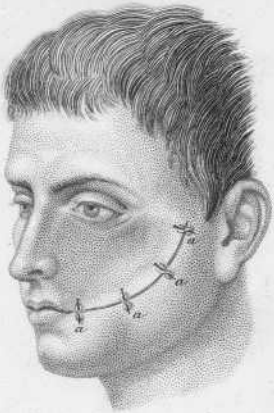

LAMINA 34.

RESECCION DEL MAXILAR INFERIOR Y SUPERIOR.

Fig. 1. *Reseccion en el artículo de una mitad del maxilar inferior.—Procedimiento de M. Lisfranc.—abc*, colgajo cuadrilateral superior levantado; *d*, maxilar inferior serrado segun la direccion de la sínfisis de la barba; *e*, mitad izquierda del maxilar luxado afuera; *f*, arteria maxilar interna; *g*, glándula sub-maxilar.

Fig. 2. *Reseccion de la porcion media del cuerpo del maxilar inferior.—Procedimiento de Dupuytren.—a b*, colgajos que resultan de la incision perpendicular practicada en el labio inferior siguiendo la línea media; colocado el operador detrás del enfermo, opera la reseccion del hueso, *d*, con una sierra, *c*, llamada de cresta de gallo.

Fig. 3. *Ablacion del maxilar superior.—Procedimiento de Velpeau.—abc*, colgajo superior levantado; el maxilar superior, *d*, ha sido separado por medio del escoplo y martillo, y el operador armado con un bisturí, *e*, divide las partes blandas que están todavía adherentes al hueso.

Fig. 4. *La misma operacion.—a a a*, puntos de sutura ensortijada.

MÉTODOS Y PROCEDIMIENTOS OPERATORIOS.

§ 1. *Reseccion y completa estirpacion del maxilar superior.—Procedimiento de M. Gensoul, modificado por M. Velpeau.*—Estando sentado el enfermo en una silla baja, y mantenida la cabeza ligeramente inclinada hácia atrás y apoyada contra el pecho de un ayudante, se practica en la mejilla una grande incision á convexidad inferior, que partiendo de la comisura labial, se dirigirá afuera y luego arriba hasta la fosa temporal. El ancho colgajo será disecado de abajo arriba y echado á un lado contra la frente. Puesto así á descubierto el maxilar, se destruirán sucesivamente sus co-

nexiones con los demás huesos de la cara. 1.° De un golpe de cizallas se cortará la apófisis orbitaria esterna al nivel de la sutura fronto-malar; 2.° verifícase lo mismo con la arcada cigomática; 3.° se atacará del mismo modo el hueso ungüis y la apófisis ascendente; 4.° se disecarán todas las partes blandas que unen el ala de la nariz á la mandíbula, y se desunirán adelante los dos huesos maxilares, sea con el escoplo y martillo, ó bien con una pequeña sierra; 5.° se despegarán las partes blandas de la base de la órbita, é introduciendo unas tijeras de plano y tan profundamente como se pueda en el mismo suelo de la órbita, se practicará una seccion oblicua de arriba abajo y de adelante atrás, que divida de un golpe el nervio maxilar superior y las conexiones del hueso con la apófisis pterigoidea. La operacion se concluye despues cortando con el bisturí ó con unas tijeras curvas el velo del paladar y demás tejidos que fijan todavía el hueso maxilar (*).

§ 2. *Reseccion del maxilar inferior.* — 1.° *Reseccion de la parte media del cuerpo de la mandíbula.* — *Procedimiento ordinario ó sea de Dupuytren* (fig. 2). — El operando deberá estar sentado en una silla un poco alta, y de modo que no pueda tomar con sus pies ningun punto de apoyo en el suelo. Un ayudante colocado detrás del enfermo mantiene fija la cabeza contra su pecho, comprimiendo al propio tiempo las dos arterias faciales á su paso por la mandíbula. Colocado el cirujano delante del operando, con la mano izquierda coge uno de los ángulos del labio inferior, al mismo tiempo que un ayudante está manteniendo fija, tirante y separada

(*) Hace cinco ó seis meses vi practicar esta operacion á Blandin en dos individuos con el mayor éxito. La curacion fue estraordinariamente rápida, siendo de advertir, que el último sugeto, de unos 40 años de edad, fue operado á causa de un cáncer facial. ¿Se manifestará mas tarde la pululacion? No lo sabemos. Lo cierto es que otro individuo he observado igualmente operado por Blandin, hace ya mas de 9 años, y la repululacion no ha tenido todavía lugar. Nadie dirá que le falta todo el maxilar izquierdo sin examinarle la boca, que carece, claro está, de la mitad de la bóveda palatina.

En el primer tomo de nuestra recopilacion clínica hemos consignado varias operaciones de esta clase, y si se leen se verá que en algunos individuos la repululacion del cáncer ha sido bastante rápida. Todo depende, pues, del estado general del individuo, de su idiosincrasia y de la época en que se opera, etc. etc.

de la mandíbula la otra estremidad del labio. En esta postura se divide el labio de un solo golpe y verticalmente en la línea media hasta el hueso, por medio de una incision que se prolongue hasta el nivel de la salida del hueso hióides, sin cortar aquí mas que la piel y el tejido celular. Dos colgajos, uno á derecha y otro á izquierda, son disecados rasando exactamente la mandíbula y abandonándolos á los ayudantes. Una vez descubierto el hueso en una estension suficiente, se corta el periostion en la parte donde debe practicarse la reseccion, estrayendo además los dientes de la region que puedan impedir la accion de la sierra. Para operar la seccion del hueso, Dupuytren se ponia detrás del enfermo y hacia uso de una pequeña sierra ordinaria: pero la sierra de cadena es preferible sin que haya necesidad de colocarse detrás del operando. En las varias operaciones de esta especie que he visto practicar á Blandin siempre ha hecho uso de una pequeña sierra de mano, y muchas veces de la llamada sierra Martin (lám. V de instrumentos, fig. 5 y 5 bis). Despues de concluida la reseccion en los dos lados, se coge el hueso con la mano izquierda, y á beneficio de un bisturí botonado dirigido de abajo á arriba, se va rasando la cara posterior del maxilar, cortando sucesivamente de izquierda á derecha cuantos músculos toman insercion en él, y teniendo cuidado de que un ayudante aleje y proteja la lengua con una tablilla ó espátula durante la operacion. Algunas veces tiene lugar una especie de sofocacion ocasionada por la lengua que se retira hácia atrás, y al mismo tiempo por los cuajarones de sangre formados durante la operacion. Para obviar á estos inconvenientes se hace inclinar la cabeza adelante á fin de que caiga la lengua en este sentido, y durante y despues de la operacion se tendrá cuidado de limpiar bien la boca con una esponja.

2.° *Reseccion ó desarticulacion de la mitad del maxilar.*— 1.° Se practicará horizontalmente una incision segun la direccion del borde inferior de la mandíbula, estendiéndose desde la sínfisis hasta el ángulo maxilar: en las estremidades de esta incision se practican otras verticales, de las cuales, la interna divide el labio inferior en la línea media; principiando la esterna en la arcada cigomática y haciéndola pasar por detrás de la rama de la mandíbula. De estas tres incisiones resulta un colgajo cuadrilateral que será

levantado arriba y hácia adentro. Esto hecho, se procede á la reseccion del hueso en su línea media, y rasando con el bisturí la cara posterior del maxilar, se van disecando sucesivamente todas las carnes hasta él, cerca del ángulo maxilar. En seguida de haber llegado á la articulacion, se introduce detrás de la apófisis coronoidea, debajo de la arcada cigomática, un bisturí botonado para cortar el tendon del músculo crotafites ó témporo-maxilar, al mismo tiempo que se está bajando la mandíbula para producir la luxacion del condilo. Córtase luego el músculo ptérigo-maxilar y los ligamentos articulares atrayendo fuertemente el hueso, á fin de alejar así los vasos de la rama de la mandíbula y de evitar la lesion de la maxilar interna.

Segun la estension del mal, podrá practicarse la reseccion de la totalidad ó bien de la mitad de la porcion horizontal del maxilar inferior.

Walther de Bonn ha practicado con éxito la ablacion de la mandíbula inferior en totalidad.

En los varios casos de reseccion del maxilar tanto superior como inferior que tenemos publicados en nuestro periódico de clínica, siempre hemos observado la mayor rapidéz en la curacion. Ordinariamente la reunion de la herida tiene lugar por primera intencion, y al cabo de quince ó veinte dias de la operacion los individuos han salido completamente curados del hospital.

RESECCION DE LOS HUESOS DEL TRONCO.

§ 1. *Reseccion de las costillas.*—Estando acostado el enfermo segun conviene, se procede á descubrir las costillas afectas por medio de diferentes incisiones que sigan relacion con la estension de la alteracion de los huesos. Y despues de haber limitado la parte que debe serrarse, se echa mano de la sierra de cresta de gallo ó bien de la de Heine. De todos modos se deberá despegar de antemano con la punta de una sonda acanalada la pleura de la cara interna de la costilla, pasando en seguida por debajo del hueso una compresa de proteccion. Una vez serrada en un lado la costilla, se levanta con un gancho despuntado, cortando al mismo tiempo los

músculos intercostales rasando con cuidado el borde del hueso, de manera que pueda evitar la lesion de la arteria intercostal y de la pleura.

§ 2. *Reseccion del esternon.* — Las mas veces se combina el trépano con la reseccion. En vista de la grande variedad de los casos patológicos que pueden necesitar esta operacion, es imposible señalar de antemano reglas fijas para ella. Lo que mas importa en esta operacion es el evitar los vasos mamarios en los lados del esternon, y la pleura que se halla debajo.

§ 3. *Reseccion de las apófisis espinosas de las vértebras y de los huesos del bacino.* — Para la reseccion de las apófisis espinosas se practicará una incision esterior suficiente para descubrir fácilmente la vértebra, despegando, en los lados, los músculos de las canales vertebrales; una vez descubierto el hueso, se serrará la porcion enferma, á beneficio de la pequeña sierra de Hey.

Los huesos del bacino pueden ser estirpados en una estension mas ó menos considerable; y solo en vista de los casos particulares que se le presenten, podrá el cirujano adoptar tal ó cual método operatorio.

LAMINA 35.

TREPANACION DE LOS HUESOS DEL CRÁNEO.

ANATOMIA.

Fig. 1. *Corte vertical ántero-posterior del cráneo.*—Se ha dejado el hemisferio cerebral correspondiente cubierto con sus membranas, á fin de hacer ver la disposicion anatómica de la arteria meningea mediana y de los sinus de la dura-mater.

a a a, ramos de la arteria meningea media.—Esta arteria penetra en el interior del cráneo por el agujero esfeno-espinoso. El ramo anterior, que es el mas voluminoso, serpentea en el ángulo anterior é inferior del parietal, colocada la mitad de su diámetro en una canalita que al efecto se halla en el mismo hueso. Muchas veces dicha arteria está del todo escondida en el espesor del hueso, sin que se halle en contacto inmediato con la dura-mater, sino despues de haber recorrido el conducto óseo mas ó menos largo segun los individuos. El ramo posterior, de menor calibre que el anterior, va surcando la parte escamosa del hueso temporal. Al nivel del ángulo anterior é inferior del parietal es donde mas debe temerse la lesion de la arteria meningea media.

b b b, trayecto punteado del sinus longitudinal superior.—Este sinus se halla entre los dos hemisferios cerebrales, estando formado por una desplegadura de la hoz del cerebro; cuyo trayecto va siguiendo, y sin que sea recibido en la canalita ósea sino hácia el quinto posterior de su estension. Comenzando en la cresta etmoidal, termínase el sinus en la protuberancia occipital interna *c*, á cuyo nivel se encuentra el *confluente medio* (prensa de Herofilo: *torcular Herophili*).

d, sinus lateral derecho.—Los sinus laterales están medio escondidos en un pequeño sulco que separa las fosas occipitales superiores de las inferiores. Principiando en la protuberancia interna *c*, segun acabamos de decir, dirígense horizontalmente hácia la base de la apófisis petrosa, siu ser superficiales sino en un espacio

Pl. 35.

Fig. 1.

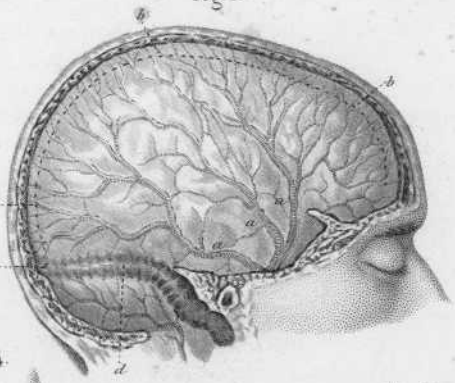

Fig. 4.

Fig. 3.

Fig. 2.

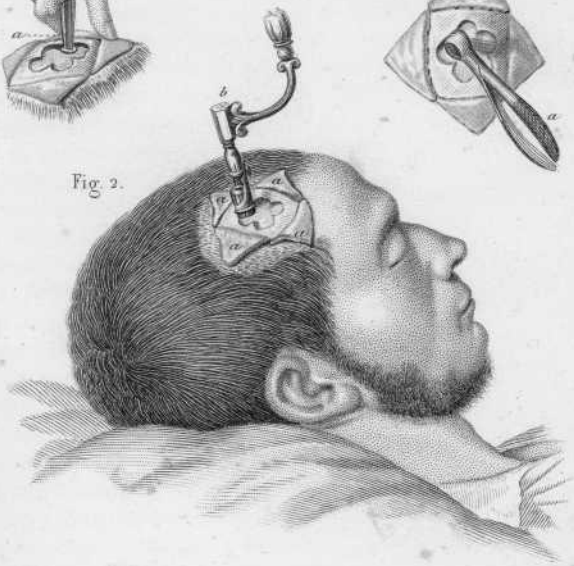

de dos ó tres pulgadas ó algo menos. Pasado este punto, los sinus van entrando hácia adentro para dirigirse luego abajo, á fin de penetrar en el agujero desgarrado posterior.

Fig. 2. *Aplicacion del trépano.—a a a a*, cuatro colgajos que resultan de la incision crucial de los tegumentos; *b*, el trépano en accion.

Fig. 3. *Reseccion por medio de las cizallas, a*, de los ángulos óseos que se han dejado en las coronas levantadas.

Fig. 4. El operador está igualando los bordes de la herida ósea, con el *cuchillo lenticular, a.*

PROCEDIMIENTO OPERATORIO.

Estando acostado el enfermo y sostenido segun conviene por los ayudantes, se le hará apoyar la cabeza contra una tabla guarnecida de una almohada. En esta postura practicará el cirujano en los tegumentos una incision en forma de V, de T ó de cruz. Los colgajos serán disecados y se mantendrán levantados mientras el operador destruye el periostion con una rádula ó raspador, á fin de aplicar el trépano llamado francés, ó bien la trefina inglesa. En el caso de hacer uso del trépano, despues de armarlo con su corona y perforante, se cogerá con la mano derecha del mismo modo que si fuese una pluma con que se va á escribir; y dirigiendo la punta del perforante contra el hueso denudado, se tomará con el pulgar y el índice de la mano izquierda la planchita de marfil que se halla en la parte superior del instrumento, al mismo tiempo que se apoyará fuertemente la barba contra ella, esto es, contra la plancha de marfil sostenida con la mano izquierda, entre tanto que con la derecha se hará rodar el árbol del trépano de derecha á izquierda. El perforante, ó llámese taladro, penetra el primero, mas los dientes de la corona no tardan en trazar su ranura circular en el hueso. Cuando esta ranura sea bastante profunda para mantener la corona del instrumento, se sacará el perforante que será reemplazado por el saca-fondo; continuándose la operacion acelerando un poco los movimientos de rotacion y apretando ligeramente. De tiempo en tiempo se saca el trépano para limpiar los dientes con la brocha y

á fin de sondar con el estilete para ver si la seccion del hueso se hace uniformemente. En el caso de estar ya horadado el hueso en algunos puntos se tratará de remover el disco huesoso con el sacafondo. Y si despues de concluida la operacion no quedase bien neta la seccion, á beneficio del cuchillo lenticular se cortarán los puntos óseos que sobresalgan.

El manual operatorio es acaso todavía mas fácil con la trefina. Se aplicará este instrumento armado con su perforante, y comunicándole movimientos alternativos de izquierda á derecha y viceversa, egerciendo una moderada compresion, se trazará una via suficiente á la corona. Sacando en seguida el perforante se continuará la operacion hasta la completa perforacion del hueso, siguiendo las mismas reglas que hemos indicado para la maniobra del trépano francés.

Si hubiese que aplicar varias coronas de trépano, podrán ser colocadas éstas de distancia en distancia, cortando con la sierra de cresta de gallo la especie de puente que las separa.

En el caso de aplicar el trépano para levantar alguna porcion de hueso fracturado que está hiriendo y comprimiendo el cerebro, se introduce entre el cráneo y la dura-mater un elevatorio ó fuerte espátula, pero teniendo sumo cuidado de no herir esta membrana. Si el objeto de la trepanacion es para dar salida á algun líquido derramado en la cavidad de la dura-mater, se practicará en esta membrana una incision longitudinal ó crucial con la punta del bisturí.

OPERACIONES

QUE SE PRACTICAN EN EL APARATO DE LA VISION.

ANATOMIA.

Párpados.—La estructura de los párpados presenta á considerar en su espesor los elementos siguientes:

1.° *La piel*, fina, blanda, elástica y flojamente unida á los tejidos subyacentes.

2.° *Una capa de tejido celular hojoso* que une la piel á la superficie musculosa. La estructura de este tejido, muy laxo, favorece singularmente el desarrollo de los tumores enquistados; siendo muchas veces el sitio de infiltraciones serosas y de inflamaciones erisipelatosas, que tienen lugar á consecuencia de lesiones traumáticas de los párpados y de la cara.

3.° *La capa musculosa*, compuesta de las fibras mas concéntricas del orbicular que están formando en cada párpado ciertas arcadas pálidas y delgadas, que no se reunen sino hasta la comisura esterna. El párpado superior presenta además un músculo propio, *el elevador*, que se halla detrás del orbicular. Este músculo toma su punto de apoyo fijo en el fondo de la órbita, y viene á atarse al cartílago tarso por medio de una hojita aponeurótica. Sus hilos nerviosos los recibe del *motor* ocular comun, y preside á los movimientos de elevacion del párpado superior, entre tanto que los movimientos de descanso están bajo la dependencia del nervio facial. A la parálisis de este músculo son, pues, debidas la mayor parte de las blefaroptosis ó caida del párpado superior.

4.° *Los cartílagos tarsos*, situados detrás de la capa musculosa, se presentan bajo el aspecto de pequeñas hojas fibrosas, que formando á los párpados un verdadero esqueleto, los obligan á estar tirantes oponiéndose á su pliegue vertical. El cartílago del párpado superior es casi doble mas alto que el del inferior. Finalmente uno y otro se hallan reunidos adentro y afuera por medio de un ligamento palpebral que proviene de la aponeurosis orbitaria.

5.° *Las glándulas de Meïbomius*, situadas entre los cartílagos tarsos y la conjuntiva. Estas glándulas se abren por medio de pequeños conductos en los bordes libres de los párpados: y su hipertrofia da orígen á esos pequeños tumores que tan frecuentemente se observan en la conjuntiva.

6.° *La conjuntiva ó mucosa palpebral*, que está tapizando la cara profunda de los párpados, volviéndose á plegar en el globo ocular. Esta membrana es muy vasculosa, sobre todo al nivel del pliegue óculo-palpebral.

Todos los elementos que contribuyen á la formacion de los párpados están íntimamente unidos en el nivel de los bordes libres; pero á medida que se van alejando de este punto, presentan una textura mucho mas laxa.

Las arterias de los párpados se hallan bastante lejos de los bordes libres, pues no se encuentran sino mas allá de los cartílagos tarsos. Por consiguiente ya podrá cortarse un colgajo semi-lunar en el borde libre de los párpados sin temor de considerable hemorragia.

Fig. 1.

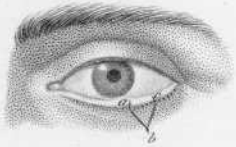

Fig. 2.

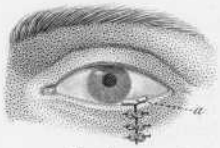

Fig. 3.

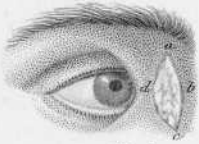

Fig. 4

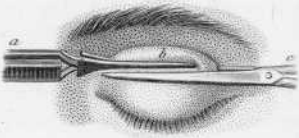

Fig. 5.

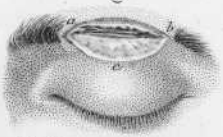

Fig. 5 bis

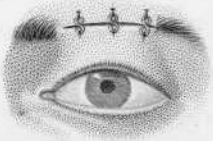

Fig. 6.

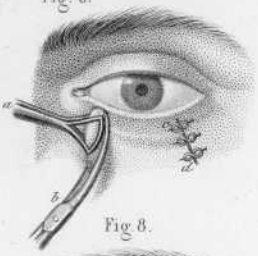

Fig. 7.

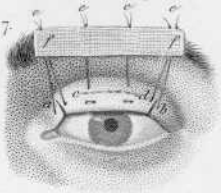

Fig. 8.

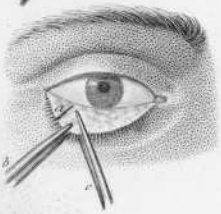

Fig. 9.

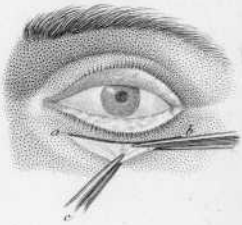

LAMINA 36.

OPERACIONES QUE SE PRACTICAN EN LOS PÁRPADOS.

Fig. 1. *Simbléforon* (adherencia del párpado al globo ocular). —*Procedimiento de Ammon.*—La porcion de párpado adherente al globo ocular se halla comprendida entre las dos incisiones *a b*, y *c b*, que la separan del resto del párpado.

Fig. 2. La misma operacion ya concluida. Los dos bordes de la solucion de continuidad se han reunido por medio de tres puntos de sutura, delante del pequeño colgajo triangular adherente, *a*.

Fig. 3. *Epicanthus.*—*abcd*, herida elíptica que resulta de la escision de un pliegue cutáneo tomado en la piel de la base de la nariz.

Fig. 4. *Blefaraptosis.*—*Procedimiento ordinario.*—*a*, pinzas de presion continua cogiendo el pliegne cutáneo *b*, en el párpado superior; *c*, tijeras operando la escision del pliegue.

Fig. 5. *La misma operacion.*—*Procedimiento de Hunt.*—*a b c*, forma y postura del colgajo levantado.—Fig. 5 *bis*, operacion acabada. Los bordes de la solucion de continuidad están unidos por medio de varios puntos de sutura ensortijada.

Fig. 6. *Entropion.*—*Procedimiento de Janson.*—A beneficio de las pinzas de Adams *a*, coge el operador un pliegue cutáneo vertical practicando la escision con las tijeras planicurvas *b*.—*c d*, la misma operacion acabada cerca del ángulo esterno del ojo; los bordes de la incision han sido reunidos por medio de tres puntos de sutura ensortijada.

Fig. 7. *Entropion.*—*Procedimiento de Crampton modificado por Guthrie.*—*a* y *b*, incisiones verticales comprendiendo todo el espesor del párpado; *c d*, incision trasversal sin comprender mas que la mitad del espesor del párpado. Los bordes de esta incision están reunidos á beneficio de los puntos de sutura *e e e e*; una tira aglutinante *f f*, retiene los hilos al nivel de la ceja.

Fig. 8. *Ectropion.*—*Procedimiento de Adams.*—*a*, primera incision practicada en el párpado inferior; el operador coge el bor-

de del párpado afuera de la incision con las pinzas *b*, y á beneficio de las tijeras *c*, corta un pequeño colgajo triangular.

Fig. 9. *La misma operacion.—Procedimiento de Dieffenbach.* —*a*, incision practicada en el párpado inferior; con las pinzas *c*, coge el operador el pequeño colgajo en el cual deberá comprender la conjuntiva, á fin de practicar la escision con las tijeras.

Fig. 1.

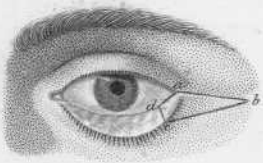

Fig. 2.

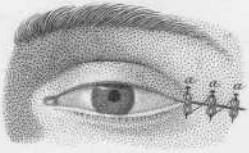

Fig. 3.

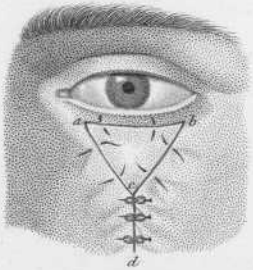

Fig. 4.

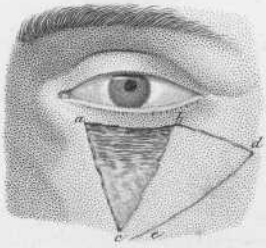

Fig. 5.

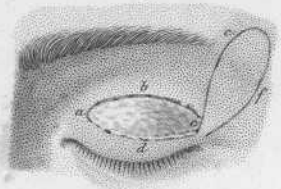

Fig. 6.

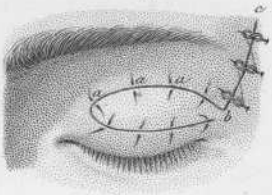

Fig. 7.

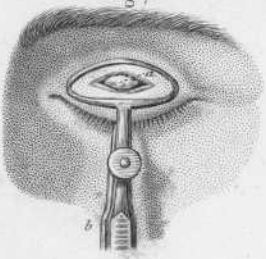

Fig. 8.

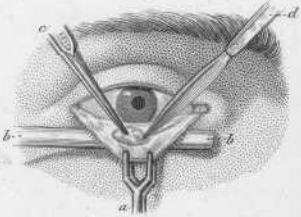

LAMINA 37.

CONTINUACION DE LAS OPERACIONES QUE SE PRACTICAN EN LOS PÁRPADOS.

Fig. 1. *Ectropion.—Procedimiento de M. Desmarres.—a b,* primera incision que comienza en el ángulo esterno del ojo; *bc,* segunda incision que partiendo del borde libre del párpado inferior va á reunirse con la primera en *b; cd* y *ad,* dos incisiones que principiando en la estremidad interna de las dos primeras, van á reunirse en *d,* al nivel del pliegue de las conjuntivas ocular y parpebral.

Fig. 2. *La misma operacion acabada.*—Los tres puntos de sutura, *a a a,* están reuniendo los bordes de la herida.

Fig. 3. *Blefaroplastia por estension del colgajo.—Procedimiento de Jones.—Operacion terminada.—abc*, colgajo triangular tirado hácia arriba para cubrir la superficie desnuda; *cd,* reunion de los tegumentos para llenar la herida que ha resultado en la parte de donde se ha sacado el colgajo.

Fig. 4. *Blefaroplastia por deviacion ó cambio de direccion del colgajo.—Procedimiento de Dieffenbach.—abc*, herida triangular á consecuencia de la ablacion de un tumor. *bd* y *de,* dos incisiones circunscribiendo el colgajo cutáneo que será desviado hácia adentro á fin de cubrir con él la herida *abc.*

Fig. 5. *Blefaroplastia por torsion.—abcd,* herida elíptica en el párpado superior; *cef*, incision que comprende el colgajo cutáneo frontal destinado á cubrir la herida *abcd.*

Fig. 6. *La misma operacion ya concluida.*—El colgajo está cubriendo la herida; los puntos de sutura *aaa*, lo fijan al párpado, y los bordes de la incision *bc*, que es la parte de donde se ha sacado el colgajo, han sido reunidos por medio de tres puntos de sutura ensortijada.

Fig. 7. *Estirpacion de los tumores formados en el párpado superior.*—Aplicacion de las pinzas en forma de anillo de nuestro colaborador y amigo M. Desmarres. (Véase la lám. VIII de instrumentos, fig. 2).

Fig. 8. *Estirpacion de un tumor en la cara interna del párpado inferior.*—Un ayudante, armado con las pinzas á doble punta *a*, está doblando el párpado hácia abajo contra el pequeño cilindro de madera *b b*, entre tanto que el operador diseca el tumor con las pinzas *c*, y el pequeño bisturí *d*.

PROCEDIMIENTOS OPERATORIOS.

COLOBOMA.

El *coloboma* consiste en una division congénita ó accidental de todo el espesor del párpado. Si la division es congénita, se avivan los bordes con las tijeras del mismo que si se hace de un labio leporino, reuniendo luego los bordes de la incision á beneficio de dos ó tres puntos de sutura ensortijada. En el caso de ser accidental y reciente, se procederá del mismo modo á la reunion de los bordes, pero teniendo cuidado de igualarlos bien antes con las tijeras si presentasen algunos puntos desiguales. Las agujas, que serán colocadas lo mas paralelamente posible al diámetro trasversal del ojo á partir del borde libre de los párpados, deberán comprender la piel y el cartílago tarso, evitando, sin embargo, el que atraviesen todo el espesor del párpado, lo cual espondria á una inflamacion del globo ocular ocasionada por el contacto inmediato de aquellas (*).

ANQUILOBLEFARON.

Esta lesion, raramente congénita, consiste en la adherencia de los párpados, esto es, del borde libre del párpado superior con el del inferior. El anquilobléfaron tiene frecuentemente lugar á consecuencia de las úlceras de los bordes libres parpebrales, pudiendo ser parcial ó total. Si la adherencia fuere parcial, segun la

(*) Los puntos de entrada y salida de las agujas deberán hallarse muy lejos de la herida, á fin de evitar se doblen hácia adelante los bordes de la solucion de continuidad y de favorecer al propio tiempo la reunion por primera intencion. (Esta y varias otras notas concernientes á las operaciones que se practican en los ojos, me han sido comunicadas por el *Dr. Desmarres*).

estension que tenga, podrá dividirse sea con unas tijeras botonadas ó bien con un bisturí guiado por la sonda acanalada introducida entre los párpados y el ojo. En el caso de ser total la adherencia, se practicará de antemano en el ángulo esterno del ojo una pequeña abertura entre los dos párpados, por la cual se introducirá un estilete acanalado que servirá de guia al bisturí mientras se dividan con él las adherencias.

De todos modos, antes de operar, se deberá examinar bien el ojo para asegurarse si los párpados no presentan ninguna adherencia con el globo ocular: y en el caso de haber algunas bridas fibrosas que unan la mucosa parpebral al ojo, se destruirán éstas de antemano con un estilete. Una vez concluida la operacion, el punto mas importante es el oponerse á la formacion de nuevas adherencias en los bordes libres de los párpados: y para conseguir esto se han puesto en uso alternativamente las lociones astringentes, la interposicion de cuerpos estraños entre los bordes parpebrales, su separacion forzosa á beneficio de tiras aglutinantes, la cauterizacion con el nitrato de plata, etc. etc. (Léase el artículo siguiente simbléfaron). Hé aquí el modo de proceder de M. Desmarres: á beneficio de pequeñas tiras de tafetan de Inglaterra se mantendrán separados los párpados segun conviene; uno de los párpados será cauterizado superficialmente con el nitrato de plata, bañando ó mojando únicamente el otro con algun colirio astringente. Cuando se muden las tiras aglutinantes se dirá al operado que egerza lo mejor que pueda algunos movimientos en los párpados. Si (como ordinariamente sucede) volviese á formarse hácia los ángulos, se desgarrará todos los dias la reciente cicatriz con un alfiler ó con la punta de un bisturí, segun el procedimiento de M. Amussat, que habiéndome sido muy útil en varios casos de simbléfaron muy graves, debe ser de una aplicacion utilísima en la operacion que nos ocupa.

SIMBLEFARON.

El *simbléfaron ó llámese la adherencia de los párpados al globo ocular*, es muy raras veces congénita. Todo lo contrario sucede con frecuencia á consecuencia de las inflamaciones que se presentan en la conjuntiva parpebral ú ocular. En este caso la afeccion

consiste en la formacion de ciertas bridas fibrosas mas ó menos juntas, que unen la mucosa parpebral al globo del ojo, ocasionando así la inmovilidad de este órgano. Para obviar, pues, á este inconveniente es necesario cortarlas. Si estas adherencias son poco numerosas y se hallan aisladas, podrán cortarse con unas pequeñas tijeras plani-curvas y botonadas. Y para evitar la formacion de nuevas adherencias, se destruirá el paralelismo de las dos pequeñas heridas que resulten de la division de las tales bridas fibrosas, desviando un poco el párpado hácia afuera á beneficio de una tira aglutinante.

Cuando el simbléfaron se halla constituido por numerosas bridas muy espesas y ocasionando una completa inmovilidad del ojo, es necesario recurrir á la siguiente operacion:

Procedimiento de Ammon (lám. 36, fig. 1 y 2).—Circunscríbese por medio de dos incisiones *c b*, y *a b*, que comprendan todo el espesor del párpado, la porcion de este párpado adherente al globo ocular. El colgajo triangular aislado así del resto del párpado, sigue al ojo en todos sus movimientos. Entonces, pues, se reunen los bordes de la herida sangrienta del párpado por medio de dos ó tres puntos de sutura ensortijada. Siendo de advertir, que esta reunion (fig. 2) tiene lugar delante del colgajo triangular *a*, adherente al globo del ojo. Una vez reconstituido el párpado y obtenida la completa cicatrizacion de la pequeña herida, se diseca el colgajo triangular *a*, y de este modo no hay que temer las recidivas que ocasionaria el contacto de las dos heridas sangrientas.

Procedimiento de Dieffenbach. — Para obtener el mismo resultado que acabamos de indicar, dicho profesor produce un entropion artificial. Dos incisiones perpendiculares partiendo de cada ángulo del párpado afecto dan orígen á un colgajo cuadrilateral. Afeitadas las pestañas, y una vez destruidas las adherencias, el colgajo cuadrilateral formado por el párpado se dobla hácia adentro, de tal modo, que la cara esterna del párpado está en contacto con la herida del ojo, sin que contracte ninguna adherencia con ésta. Una vez cicatrizada la herida del ojo, se destruye el entropion artificial atrayendo el párpado á su sitio normal, cicatrizándose tambien éste á su turno sin que se tomen ya las adherencias con el globo ocular, cuya herida se halla cubierta de tejido medular.

Dieffenbach ha practicado esta operacion en el párpado inferior con el mayor éxito. (Chelius, pág. 34).

EPICANTHUS.

D'Ammon ha dado el nombre de *epicanthus* á un pliegue cutáneo semi-lunar á concavidad esterna, el cual se avanza mas ó menos hácia el grande ángulo del ojo (V. lám. 36, fig. 3). Para corregir esta disposicion defectuosa, se coge el epicanthus y practica la escision á beneficio de tijeras plani-curvas, cuya convexidad deberá adaptarse, segun M. Desmarres, á la concavidad del grande ángulo del ojo; resultando de esta escision una herida oval, cuyos bordes serán reunidos por medio de algunos puntos de sutura. En el caso de presentarse el epicanthus en los dos ojos, convendria tomar el pliegue cutáneo entre estos dos órganos hácia el medio de la nariz, á fin de remediar al uno y al otro con una misma opecion (D'Ammon).

BLEFAROPTOSIS (LAM. 36, FIG. 4, 5 Y 5 BIS).

Llámase *blefaroptosis, ptosis, blefaroplegia, ptosis-prolapsus palpebræ super, etc.* la caida del párpado superior sin que sea dado al enfermo el poderla levantar con solos los esfuerzos de su voluntad.

Esta afeccion es muchas veces el síntoma de la parálisis del tercer par de nervios; mas bajo este punto de vista debe estudiarse en los tratados *ad-hoc* (*), puesto que en este compendio solo nos ocupamos del manual operatorio.

Pudiendo ser producida, pues, esta afeccion por la parálisis mas ó menos completa del músculo elevador, ó bien por la prolongacion exagerada de los tegumentos, el tratamiento quirúrgico consiste en levantar la parte exuberante del párpado, de manera, que pueda dársele su estension normal para que sus funciones puedan egercerse bien.

(*) Véase el tratado teórico-práctico de las enfermedades de los ojos, por el Dr. Desmarres. Parálisis de los músculos.

Procedimiento ordinario (fig. 4). — Con las pinzas de presion continua *a*, se coge un pliegue cutáneo trasversal *b*, en el párpado superior. Es muy importante que el pliegue que se tome sea suficiente, ni mas ni menos, para que al párpado le quede su estension normal; pues si se tomase demasiado largo le ocasionaria un ectropion, y si fuese al contrario demasiado pequeño el pliegue, podria acaso necesitarse una segunda operacion. El pliegue cutáneo será cortado de un solo golpe con las tijeras *c*. Su escision deja una herida elíptica, cuyos bordes serán reunidos con dos ó tres puntos de sutura. Algunos operadores colocan los hilos en el pliegue tenido con las pinzas, cortándolo en seguida por delante de estos mismos hilos, con los cuáles se reunen despues los bordes de la herida (*). Sin embargo, no hay duda que mandando construir unas pequeñas pinzas de claraboya semejantes á las que hemos descrito en el primer tomo de nuestra recopilacion clínica de los hospitales de París, las cuales son preciosísimas para operar el fimosis con sutura, no hay duda, digo, que el uso de estas pinzas en la operacion que nos ocupa seria muy ventajoso; pues además de ser el dolor mucho menor, la operacion seria doble mas rápida y segura, como sucede en la del fimosis.

Procedimiento de Hunt (fig. 5 y 5 bis). — Despues de afeitar la ceja se disecará debajo un calgajo semi-elíptico *abc*. La estension de este colgajo será proporcionada al grado de relajacion del párpado, y los bordes de la herida que resulta de la ablacion del colgajo, serán reunidos con varios puntos de sutura del mismo modo que hemos indicado arriba. El párpado superior se encuentra levantado del modo que se observa en la fig. 5 bis. En esta operacion se descubren algunas fibras inferiores del músculo occípito-frontal, al cual se hace unir el párpado superior. Finalmente, la cicatriz de la herida se halla despues escondida entre los pelos de la ceja.

M. Sedillot ha propuesto utilizar el músculo superciliar disecando su insercion esterna y haciéndola bajar hasta el párpado.

(*) M. Desmarres prefiere la reunion de la herida por medio de agujas, en razon á que muy á menudo se cortan al mismo tiempo la piel y los hilos.

Por este medio los movimientos del párpado estarian bajo la dependencia de las del superciliar (*).

ENTROPION.

El *entropion* es una afeccion caracterizada por la dobléz de los párpados hácia adentro.

El tratamiento quirúrgico del entropion varía segun las causas que lo producen. Las principales causas que debemos señalar aquí son la disposicion viciosa de la piel y mas frecuentemente el encogimiento de la mucosa parpebral; la contraccion del orbicular; las alteraciones del cartílago tarso, y algunas veces la pequeñéz del globo ocular ó la presencia de ciertos tumores que hacen se doble hácia adentro el borde parpebral.

El entropion, cuya causa es la relajacion de la piel ó bien las contracciones espasmódicas del orbicular, puede ser combatido con éxito á beneficio de los astringentes y de los antiespasmódicos; y á las veces la aplicacion de tiras aglutinantes que mantengan doblado hácia afuera el párpado, es suficiente para curar el entropion senil. En el caso de ser insuficientes estos medios empleados separada ó simultáneamente, podrá recurrirse á la aplicacion de un *vegigatorio* (Carron du Villards) ó á la *cauterizacion* de la cara esterna del párpado, que ocasionando una cicatriz artificial en esta parte, tiene ésta por objeto de ir retirando hácia afuera el borde del párpado que está doblado ó metido dentro del ojo. El vegigatorio tendrá la forma del párpado y deberá hacérsele supurar durante algunos dias, lo cual acarrea necesariamente el inconveniente de dejar una cicatriz visible en el caso de conservarlo mucho tiempo.

La *cauterizacion* se practica con un hierro caliente ó con el ácido sulfúrico, etc. Para cauterizar con el cauterio actual, se introducirá de antemano debajo del párpado la planchita de Beer ú otra, que manteniendo fijo el párpado sirve al mismo tiempo para proteger el ojo; esto hecho, se pasa rápidamente por la superficie

(*) El procedimiento de Hunt y el de M. Sedillot no son aplicables sino en los casos de blefaroptosis paralítica. (Desmarres).

tegumentaria del párpado un pequeño cauterio ó espátula hecha una ascua, de manera que produzca una escara trasversal. La cauterizacion con el ácido sulfúrico, aconsejada por Helling y por Quadri, es menos dolorosa, y segun Chelius y Desmarres, preferible al cauterio actual recomendado ya por Celso, (lib. 7.°, cap. 7 y 8) Albukasem, Ambroise Paré, etc. etc. Una vez reconocida la parte mas relajada del párpado, se hace en ella una señal con tinta, á fin de aplicar allí la cauterizacion, que se practica del modo siguiente: Aplicando al través de la abertura parpebral una tira aglutinante para impedir que el cáustico se introduzca en el ojo, con un tubito de cristal ó mejor con un hisopito de amianto impregnado de ácido sulfúrico, se pondrá una gota de este cáustico en la señalada parte, estendiéndolo en seguida mas ó menos en el párpado segun el grado de dobléz hácia adentro de este órgano, que se deberá sostener con los dedos á fin de que no se doble hácia adentro, lo cual ocasionaria la cauterizacion del globo ocular, puesto que la cara esterna del párpado impregnada de cáustico, se pondria en contacto con el ojo. La parte cauterizada debe tener siempre, sobre todo cuando se trata del párpado inferior, un diámetro trasversal doble del vertical; de este modo la cicatriz, que resulta de la pérdida de sustancia, obra en una grande estension del borde parpebral que va recobrando poco á poco su rectitud normal. Al cabo de quince ó veinte segundos de la aplicacion del cáustico se limpia el párpado; y si se cree conveniente, al dia siguiente se repite la cauterizacion. Si el entropion no se ha modificado despues de esta primera ó segunda cauterizacion, se aplican sucesivamente algunas otras hasta que el párpado adquiera su direccion normal. Advirtiendo, que algunas veces el efecto de la cauterizacion es tal, que no solamente desaparece del todo el entropion ó dobléz interna del párpado, si es que en ciertos casos la dobléz tiene, al contrario, despues lugar hácia afuera. Para obviar este inconveniente, se atan las pestañas á un hilo que se fija por medio de un aglutinante en la region malar cuando es el párpado superior, y en la frente cuando es el inferior (*).

(*) M. Desmarres no puede comprender la utilidad de semejante remedio, cuya aplicacion le parece imposible por otra parte.

Escision de la piel, aconsejada por Celso, y generalmente usada contra los entropiones mas considerables. En estos casos se practica la escision de un pliegue cutáneo trasversal mas ó menos largo segun el grado de dobléz interna del párpado. Los procedimientos descritos para la blefaraptosis (lám. 36, fig. 4, 5 y 5 bis) son aplicables al entropion.

Procedimiento de Janson (V. lám. 36, fig. 6).—En lugar de cortar un pliegue horizontal, se coge con las pinzas de Adams *a*, un pliegue vertical que se corta con las tijeras curvas *b*. Los bordes de la escision son reunidos por medio de algunos hilos pasados por el pliegue cutáneo antes de cortarlo, ó bien á beneficio de la sutura ensortijada *c d*. A las veces la escision de un solo pliegue no es suficiente, y en tal caso se practican uno ó dos mas.

Procedimiento de Crampton modificado por Guthrie (V. lámina 36, fig. 7).—Principalmente aplicable en los entropiones por disposicion viciosa del cartílago tarso, hé aquí el modo de proceder: con unas tijeras rectas corta el operador verticalmente en *a*, todo el espesor del párpado un poco afuera del punto lacrimal. Una incision semejante *b*, es practicada cerca del ángulo esterno; levántase entonces el colgajo comprendido entre las dos incisiones, reuniéndolas en seguida por medio de una incision trasversal que no interesará sino la mucosa. Esto hecho, se baja el colgajo, y en la cara tegumentaria se practica la escision de un pequeño pliegue cutáneo trasversal *c d*; los hilos *e e e e*, son pasados en seguida para reunir los bordes de las heridas, fijándolos á la frente *f f*, por medio de una tira aglutinante, etc. Este procedimiento, tan doloroso como difícil de egecutar, ha sido abandonado por todos á causa de la deformidad que resulta despues de la cicatrizacion.

El procedimiento de Saunders.—Consiste en la ablacion del cartílago tarso. Despues de haber introducido una placa de Beer debajo del párpado, se practica paralelamente al borde parpebral, y á una línea poco mas del orígen de las pestañas, una incision que se estienda de uno á otro ángulo del ojo; disécase la piel hasta el borde orbitario del tarso, y cogiendo éste con las pinzas, se le despega ó separa de la conjuntiva estrayéndolo.

TRIQUIASIS.

El *triquiasis*, ó la inclinacion é introduccion de las pestañas en el ojo, se diferencia del entropion por la direccion normal que conserva el cartílago tarso.

Esta afeccion puede ser debida á la mala direccion de las pestañas ó á su *implantacion* anormal. En el segundo caso hay algunas veces dos líneas de pestañas (distiquiasis) ó acaso tres (tristiquiasis).

El triquiasis es *total*, cuando todas las pestañas de un mismo párpado se hallan vueltas hácia el globo ocular; cuando solamente sucede esto con algunas pestañas, el triquiasis es *parcial*. El triquiasis total por mala direccion de las pestañas puede ser tratado por los mismos medios quirúrgicos usados para remediar el entropion, proporcionándolos, sin embargo, á la gravedad del mal. Para el triquiasis parcial, M. Desmarres coge con una erina doble de estrabismo, un pequeño pliegue cutáneo trasversal, cerca del borde libre del párpado, cuyas pestañas se han desviado, y practica la escision del dicho pliegue con un cuchillo de catarata; á medida que la pequeña herida se va cicatrizando, las pestañas no tardan en tomar su direccion normal.

En el caso de no ser aplicables todos estos medios, se recurrirá á los siguientes: 1.° el enderezamiento de las pestañas; 2.° la arrancadura; 3.° la cauterizacion; 4.° la estirpacion de los bulbos; 5.° la escision del borde libre del párpado.

El *enderezamiento* de las pestañas se opera á beneficio de tiras aglutinantes que, apoyadas contra la cara tegumentaria de los párpados, mantienen dobladas las pestañas hácia afuera. Tambien pueden atarse con un hilo las pestañas, y sujetándolo con un emplastro ó tira aglutinante en las partes vecinas se dará de este modo á aquellas su direccion normal. Pero estos medios no son aplicables sino al triquiasis parcial.

El *arrancamiento* puede ser simple ó con *cauterizacion*. Opérase aquel con unas pinzas ad-hoc en cada pestaña separadamente. Esta operacion debe repetirse muchas veces, siendo de advertir, que la cauterizacion se ha unido al arrancamiento á fin de impedir la repululacion de las pestañas. M. Champmesme practica la cau-

terizacion con un pequeño cauterio terminado por una bolita en la cual sobresale una pequeña aguja. La bolita (que no sirve sino para conservar á la aguja su calórico) es calentada hasta el rojo blanco, y en seguida se introduce esta aguja en cada bulbo capilar. Mas este proceder es largo, doloroso y no muy fácil de egecutar. M. Carron de Villards prefiere introducir en cada bulbo un largo alfiler sin calentar; los alfileres introducidos así se reunen luego en un manogito, y cogiéndolos con unas tenacillas de peluquero calentadas hasta el rojo blanco, el calórico se comunica inmediatamente á los alfileres, y todos los bulbos capilares son cauterizados á la vez.

Para la *estirpacion* de los bulbos, aconsejada por Vacca-Berlinghieri, se introduce bajo del párpado una placa de marfil, practicando despues una primera incision paralela al borde parpebral, en toda la estension del triquiasis. Dos pequeñas incisiones perpendiculares parten luego de las dos estremidades de la primera y permiten levantar de este modo un pequeño colgajo cutáneo, detrás del cual se presentan los bulbos que deben disecarse uno por uno. M. Petrequine, de Lyon, estirpa el pequeño colgajo cutáneo, que produciendo una cicatriz favorece luego la direccion normal del borde parpebral.

La escision de la márgen parpebral se practica con unas tijeras, teniendo cuidado de no herir el punto lacrimal. Segun Schreger, tambien podria aplicarse al triquiasis parcial la escision de un colgajo en forma de V, como Adams la practica en el ectropion.

ECTROPION (LAM. 36, FIG. 8-9, Y LAM. 37, FIG. 1-2.

El *ectropion*, ó dobléz de los párpados hácia fuera, es debido muchas veces á las mismas causas que producen el entropion.

Las enfermedades de la conjuntiva, las deformaciones del tarso, el encogimiento de la piel y las afecciones que pueden ocasionarlo, la lesion orbicular, etc., son otras tantas causas que constituyen diversas variedades de entropion que reclaman tratamientos diferentes.

Ectropion ocasionado por las enfermedades de la conjuntiva. Si la inflamacion aguda de la conjuntiva produjese una hinchazon

algo considerable, podrá combatirse el ectropion que resulte por medio de algunas escarificaciones ó de la cauterizacion con el nitrato de plata. Pero si á consecuencia de esta inflamacion sobreviniese la hipertrofia de la conjuntiva cubriéndose además de granulaciones fungosas, la cauterizacion seria entonces insuficiente, y en tal caso seria menester practicar la escision del rodete formado por la mucosa enferma. Para practicar esta escision se coge la conjuntiva con unas pinzas ó con una erina cortando la parte exuberante con unas tijeras curvas. Levántase despues el párpado, manteniéndolo aplicado contra el globo por medio de un vendage.

Procedimiento de Dieffenbach (lám. 37, fig. 36).—Para dar al párpado inferior su direccion normal, operando en la conjuntiva, se practica en la cara cutánea del párpado una incision trasversal, *ab*, mas allá del borde adherente del tarso. Esta incision deberá comprender todo el espesor del párpado hasta la conjuntiva. Cogiendo despues la conjuntiva con las pinzas *c*, se atrae hácia afuera entre los bordes de la herida, de manera que pueda inclinar el párpado hácia adentro. La porcion de la mucosa que hace hernia, es cortada con unas tijeras finas, reuniendo en seguida los bordes de la herida de la conjuntiva al borde inferior de la herida tegumentaria por medio de algunos puntos de sutura.

Procedimiento de Adams (lám. 36, fig. 8).—Este procedimiento debe ponerse en uso cuando el ectropion es producido por una demasiado considerable prolongacion del párpado; en este caso se corta un colgajo triangular que comprenda todo el espesor del párpado. La base de este colgajo debe hallarse en el borde libre del párpado, proporcionándola á su relajacion ó prolongamiento; y los dos bordes de la herida son reunidos en seguida á beneficio de la sutura ensortijada, del mismo modo que se ha dicho para el *coloboma*.

Procedimiento de M. Desmarres (V. lám. 37, fig. 1 y 2).—A fin de evitar la desagradable cicatriz que queda siempre visible á consecuencia del procedimiento de Adams, M. Desmarres practica así esta operacion: una primera incision horizontal, *a b*, parte del ángulo esterno del ojo; una segunda, *c b*, partiendo del borde libre del párpado doblado, viene á encontrar la primera en *b*. Dos otras incisiones *a d*, *c d*, circunscriben en la conjuntiva un pequeño

colgajo triangular, cuya base coincide con la del primer colgajo *a b c;* disécanse los tejidos comprendidos entre las incisiones, reuniendo en seguida los dos bordes de la herida *a b* y *c b*, á beneficio de los puntos de sutura *a a a a*, fig. 2. De este modo, la cicatriz se halla escondida en el pliegue del ángulo esterno del ojo.

Ectropion ocasionado por la prolongacion ó deformacion del tarso.—Esta afeccion puede remediarse por medio de la escision de dicho cartílago. Weller comienza por la escision de las fungosidades que cubren la conjuntiva, practicando en seguida la reseccion de una ó dos líneas del tarso, pero teniendo cuidado de no herir la parte esterna donde hace alto el borde del párpado. La herida es abandonada luego á ella misma.

Walther ha descrito, bajo el nombre de *tarsonafia*, un procedimiento que consiste en la escision de las dos estremidades esternas de los cartílagos tarsos en un mismo colgajo triangular. La base del colgajo comprende todo el ángulo esterno del ojo, y el ápice ó sumidad de este colgajo es dirigido hácia la sien. Los bordes de la herida se reunen luego por medio de algunos puntos de sutura ensortijada.

Ectropion por encogimiento de la piel.—Las cicatrices á consecuencia de quemaduras ó de heridas con pérdida de sustancia, son las causas mas frecuentes de esta variedad de ectropion. En algunos casos puede ponerse en uso el procedimiento de Adams (lám. 36, fig. 8), teniendo cuidado de prolongar una de las incisiones hasta mas allá del ápice del triángulo.

Si las bridas inodulares tuviesen poca estension sin contraer por otra parte adherencia alguna con los huesos *subyacentes*, se podrá cortarlas trasversalmente y ocasionar así una ancha cicatriz, teniendo separados los bordes de la incision por medio de tiras aglutinantes y de hilas secas, á fin de impedir la reunion inmediata. Este procedimiento lo he visto poner en uso con grande éxito por Blandin. Segun lo aconseja M. Amussat, tambien podria destruirse todos los dias el tejido inodular que se vaya formando en el fondo de la artificial herida.

Si la cicatriz estuviese adherente á los bordes de la órbita, se la circunscribirá entre dos incisiones, disecando á lo lejos los bordes de la herida y trayéndolos hácia la cicatriz adherente al hueso; su

reunion se opera á beneficio de algunos puntos de sutura ensortijada. Este procedimiento ha sido empleado con éxito por MM. D'Ammon y Desmarres.

Cuando las cicatrices son demasiado esternas para poder emplear los procedimientos indicados, será menester recurrir á la blefaroplastia. (Lám. 37, fig. 3, 4, 5 y 6).

Las enfermedades del orbicular que producen el ectropion son: las contracciones espasmódicas y la deviacion de las fibras de este músculo. En el primer caso se pondrán en uso los medicamentos para ello empleados; y si estos no produjesen ningun efecto, podrán cortarse al través las fibras del músculo mas allá del borde adherente del tarso; en el segundo caso, aconseja M. Desmarres la cauterizacion con el ácido sulfúrico, ó la escision de un pliegue cutáneo cerca del borde ciliar de los párpados. El efecto de este pliegue serviria á levantar un poco las fibras que se alejan del borde libre del tarso.

TUMORES DE LOS PARPADOS.

I. *Tumores enquistados.*—Obsérvanse éstos en los bordes libres y cara de los párpados donde son indolentos, bien circunscritos y muy movedizos. Relativamente al sitio que ocupan son: 1.° sub-cutáneos; 2.° sub-musculares, situados debajo del músculo orbicular, y en este caso menos movibles que los primeros; 3.° sub-mucosos, situados entre el cartílago tarso y la conjuntiva.

La incision, la cauterizacion y la escision son los medios quirúrgicos con que se combaten. Estos tumores pueden ser atacados por la cara anterior de los párpados ó por la conjuntiva, segun la indicacion del caso, esto es, segun el lugar que ocupen los tumores. La incision ó la estirpacion de los quistes por la conjuntiva, ofrecen la ventaja de no dejar cicatrices visibles y de esponer menos los párpados á las erisipelas consecutivas.

La *incision* sola es rara vez suficiente para impedir la reaparicion del tumor. Se empleará sin embargo de preferencia á los demás medios en los tumores que se hallan entre la conjuntiva y el tarso, cuando estando adherentes á este cartílago necesite su disseccion considerables desbridamientos, cuya cicatrizacion podria ocasionar un entropion ulterior.

La incision acompañada de la cauterizacion por medio del nitrato de plata, es mas eficáz en razon á seguirse la inflamacion adhesiva de las paredes del quiste.

Para practicar la incision y escision de los quistes por la conjuntiva, un ayudante sostendrá (con sus dedos ó bien con unas pinzas en forma de horca y despuntadas) el párpado doblado contra un pequeño cilindro (lám. 37, fig. 8); armado el operador con pinzas y un pequeño bisturí practicará en la conjuntiva una incision que irá un poco mas allá del tumor á derecha é izquierda; disecando en seguida el quiste y procediendo á su escision sin abrirlo. Para estirpar los quistes por la cara anterior, se tendrá el párpado con los dedos, practicando la diseccion del modo que acabamos de decir. De todas maneras, el tumor deberá ser aislado del tarso con la mayor precaucion.

Procedimiento de M. Desmarres (lám. 37, fig. 7).—Tiene este la ventaja de hacer mas fácil la operacion, estendiendo el párpado é impidiendo la hemorragia por medio de una compresion egercida al rededor del tumor. Unas *pinzas en forma de anillo* (lám. VIII de instrumentos, fig. 2), de cuyas ramas la una se termina en placa y la otra en anillo, sirven para coger el párpado. El anillo aplicado contra la placa á beneficio de un tornillo, circunscribe el tumor comprimiendo la parte y evitando la hemorragia. Confiando las pinzas al ayudante, el operador diseca el tumor del modo arriba indicado.

II. *Chalació* (Chalazium) se llama un pequeño tumor poco móvil que ocupa el borde libre de los párpados. Algunas veces se observa una série de estos tumorcitos que están formando como una especie de rosario desde un ángulo del ojo hasta el otro. Los mismos procedimientos arriba indicados para los tumores enquistados son aplicables para estos.

III. *Tumores erectiles.* — La compresion, la ligadura y la cauterizacion pueden emplearse con éxito; eligiendo al efecto el medio que mas convenga segun la forma y la estension del tumor. Para la cauterizacion, Carron del Villards atraviesa el tumor con varias agujas que, uniéndolas luego á una bolita metálica calentada hasta el rojo blanco, producen una cauterizacion que siendo seguida de supuracion destruye el tumor.

IV. *Tumores cancerosos.*—La ablacion de estos tumores no está sometida á ninguna regla general; pudiéndolas circunscribir por medio de una incision curva, ó bien entre dos incisiones reunidas en forma de V. Cuando la estension y la forma de los bordes de la herida lo permiten, se aplica la sutura que mas convenga.

V. *El enchantis,* ó llámese tumor de la carúncula lacrimal, puede ser combatido por la cauterizacion ó por la estirpacion, siendo preferible este último medio. A beneficio de una erina ó de unas pinzas se levanta hácia afuera el tumor, practicando en seguida la escision con un bisturí ó por medio de unas tijeras curvas.

BLEFAROPLASTIA (LAM. 37, FIG. 3, 4, 5 Y 6).

La blefaroplastia es una operacion por medio de la cual se repara, á espensas de las partes vecinas, los párpados que han padecido una pérdida de sustancia total ó parcial.

Los procedimientos descritos para obtener esto pueden reducirse á tres: La *estension del colgajo,* la *deviacion ó inclinacion* (método francés), y la *torsion* (método indio).

1.º *Método por estension.*—*Procedimiento de Jones* (lám. 37, fig. 3). Despues de haber avivado los bordes de la pérdida de sustancia que quiere repararse, se hacen partir de sus dos estremidades dos incisiones *ad* y *bd,* que se reunen en forma de V en la frente, para el párpado superior y en la region malar cuando se opera en el inferior; siendo por demás el añadir que la formacion del nuevo párpado deberá resultar siempre de la base del dicho colgajo triangular. Una vez concluido este primer tiempo de la operacion, se procederá á la diseccion del colgajo, principiando por su ápice y despegándolo en parte luego despues, por medio de suaves ó ligeras tracciones se le estenderá ó hará caminar hasta que su base cubra la pérdida de sustancia que se quiere reparar; varios puntos de sutura lo fijarán en su lugar, reuniéndose del mismo modo los bordes de la herida *cd,* la cual ha resultado de la separacion del ápice del colgajo. La fig. 3 representa la operacion acabada, siendo el colgajo *abc* el que se ha subido para cubrir la pérdida de sustancia.

El lector encontrará en el primer tomo de nuestra Recopilacion

clínica de los hospitales de París, dos casos de blefaroplastia inferior practicada por Blandin con el mayor éxito: y en el momento en que escribimos esto permanecen todavía en el Hotel-Dieu dos otros individuos á quienes dicho profesor les ha practicado igual operacion con el mismo éxito. En uno de ellos la blefaroplastia es superior. El procedimiento seguido por Blandin, hábil práctico en esta clase de operaciones sobre todo, podrá leerse en el lugar arriba citado.

2.° *Método por deviacion. — Procedimiento de Dieffenbach.* Habiendo disecado y separado este profesor un colgajo triangular *abc* (fig. 4), para reparar la herida, hizo partir del ángulo esterno *b*, una incision *bd*, y del punto *d*, haciendo bajar una segunda *de*, circunscribió un colgajo *cbde*, adherente por medio de un pedículo *ce*. Una vez disecado este colgajo, fue vuelto ó inclinado hácia adentro contra la herida *abc*, donde se le fijó por medio de algunos puntos de sutura, dejando en el lugar que él ocupaba una herida que se cicatrizó despues rápidamente.

3.° *Método por torsion del colgajo* (Grœfe y fricke fig. 5 y 6). Se disecarán las deformes cicatrices entre dos incisiones que circunscriban una herida elíptica *abcd;* se cortará en seguida un colgajo á espensas de la region fronto-temporal cuando se trate del párpado superior, y de la region malar en el caso de ser el inferior. Este colgajo tendrá la forma de la herida, debiendo ser unas dos líneas mas grande que ella. Partiendo del punto *c*, se practicará una incision que se dirigirá á la parte *ef*, haciéndola volver al nivel y afuera del punto *c;* disecando el colgajo con cuidado se le retorcerá en su pedículo para ser colocado horizontalmente en *abcd*, donde se fijará con los puntos de sutura *aaa* (fig. 6); los bordes de la herida que deja tras de sí el colgajo, serán reunidos en seguida *cb*, por medio de tres puntos de sutura ensortijada.

LAMINA 38.

OPERACIONES QUE SE PRACTICAN EN EL APARATO LACRIMAL.

ANATOMIA.

Fig. 1. *Corte vertical ántero-posterior que representa la disposicion de las fosas nasales, de la boca y de la faringe.* — *a*, cornete inferior (*concha*); *b*, sonda de Laforest introducida en el canal nasal por el meato inferior; *c*, sonda de Belloc para tapar las fosas nasales; *d*, sonda de Deleau introducida en la trompa de Eustaquio, *e*; *f*, estilete introducido en el orificio interno del canal de Stenon.

Fig. 2. *Anatomia del aparato lacrimal.* — Hállase constituido este aparato por la glándula lacrimal y sus conductos escretores, por los puntos y conductos lacrimales, y por el saco lacrimal y el canal nasal.

La glándula lacrimal, a, se compone de dos porciones distintas pegadas la una á la otra. — La mas considerable, ó llámese la porcion orbitaria, está situada en la fosa ó pequeña hondura de la bóveda orbitaria, á la cual se halla bastante fija por medio de resistentes fibras; su borde anterior corresponde á la arcada orbitaria. La porcion parpebral, menos voluminosa que la precedente, está situada un poco mas abajo y afuera; estando cubierta por el párpado superior y por una membrana fibrosa; finalmente, su borde inferior se halla en relacion muchas veces con el borde superior del cartílago tarso.

Los *puntos lacrimales* no son otra cosa que los orificios esternos de los conductos del mismo nombre *b*, y *c*. Situados en el borde libre de los párpados, á línea y media ó dos líneas afuera de la comisura interna, dichos puntos se presentan bajo la forma de un pequeñísimo boquete siempre entreabierto sobre dos pequeños tubérculos cónicos. El inferior está mirando arriba y el superior á abajo. Su calibre permite la entrada de una cerda de jabalí; pu-

Fig. 1

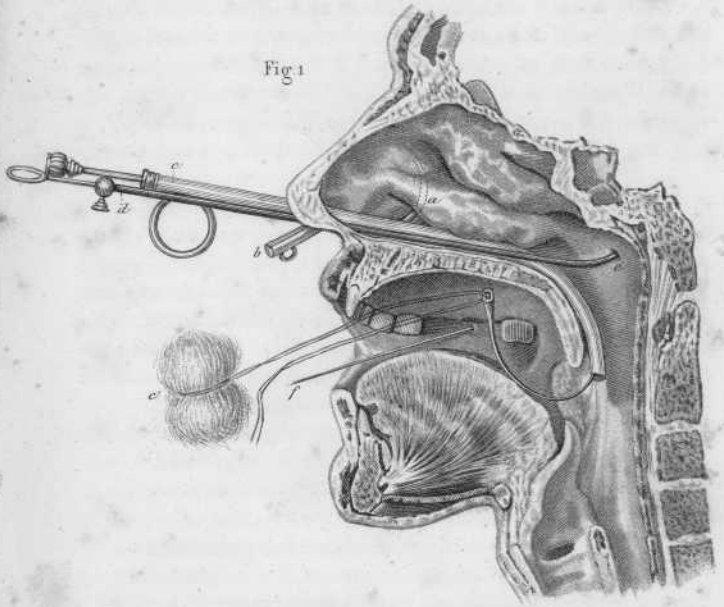

Fig. 2.

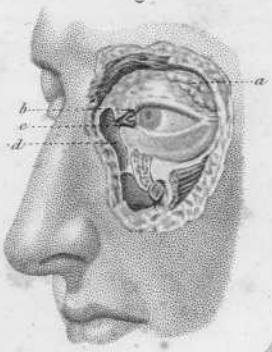

Fig. 3.

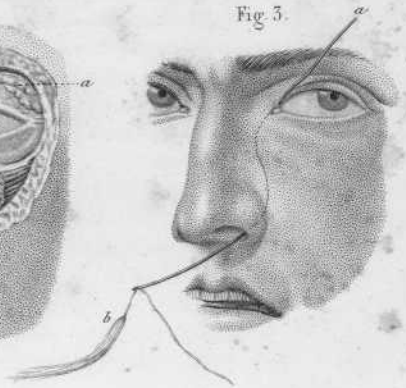

diendo introducir un pequeño estilete en los individuos meridionales en razon á ser mucho mas considerable en ellos el calibre de dichos órganos. Segun Janin, el punto lacrimal inferior tiene un calibre mas grande que el superior, disposicion anatómica que puede ser útil en el cateterismo de las vias lacrimales.

Los *conductos lacrimales*, *b*, *c*, situados, pues, en el espesor de los párpados, conducen las lágrimas al saco lacrimal; su direccion angulosa debe tenerse presente en la práctica del cateterismo; siendo de advertir que al principio es perpendicular en los dos párpados, hácia arriba en el superior y hácia abajo en el inferior. Mas al cabo de cosa de una línea de su trayecto, desvíanse de repente dichos conductos, dirigiéndose adentro el superior y un poco oblicuamente de arriba á abajo. Tambien el inferior se dirige igualmente hácia adentro, pero de abajo á arriba. Yendo así los conductos lacrimales cada uno al encuentro del otro, no tardan en desembocar en el saco lacrimal á las veces en un solo canal, pero mas frecuentemente quedando separados por medio de un tabique. Su textura es floja, y á beneficio de ligeras tracciones hácia afuera en los bordes de los párpados, se puede dar á su direccion curvilínea una rectitud que permite la introduccion de estiletes rectos. El calibre de estos conductos, mucho mas considerable que el de los puntos lacrimales, se mantiene siempre igual á beneficio de la elasticidad de sus propias paredes.

El *saco lacrimal*, *d*, y el canal nasal forman reunidos un conducto que recorren las lágrimas para llegar debajo del cornete inferior de las fosas nasales. El saco lacrimal, que forma la porcion superior, se presenta bajo el aspecto de un pequeño receptáculo oblongo y vertical, al cual vienen á parar los conductos lacrimales. Terminado superiormente en forma de culo de saco, este receptáculo se continúa inferiormente con el canal nasal, hallándose situado en la canalita ósea formada atrás y hácia adentro por el hueso ungüis y la apófisis ascendente del maxilar superior. Su mitad esterna es membranosa y está cubierta por el tendon del músculo orbicular desbordado arriba y abajo por el saco lacrimal. Esto debe tenerse bien presente, pues el tendon del orbicular ofrece un guia precioso para penetrar en el saco lacrimal, por mas que las inserciones de este tendon estén sujetas algunas veces á ciertas va-

riaciones que han obligado á los operadores á recurrir á otras señales. Digamos por consiguiente que el orificio superior del canal nasal se halla detrás del borde huesoso que se encuentra al lado interno de la base de la órbita siguiendo con el dedo el mismo borde orbitario inferior de afuera á adentro. Esta salida ósea que limita abajo la canalita lacrimal, es, pues, el signo mas fiel para poder penetrar en el saco.

El *canal nasal*, que es la continuacion del saco lacrimal, está constituido en su parte ósea adelante por la apófisis ascendente del maxilar, adentro y atrás por el hueso ungüis y el ganchito del cornete inferior, y afuera por la pared interna del antro de hygomore, ó llámese sinus maxilar. Consiguientemente por la pared posterior del canal nasal se puede entrar, pues, en las fosas nasales ó en el sinus maxilar. Este canal tiene de largo como unas cuatro á cinco líneas; y el diámetro ántero-posterior de su orificio superior, de forma elíptica de atrás adelante, vendrá á tener de una y media á dos líneas y media tambien de largo. El orificio inferior situado debajo del cornete inferior, está cortado oblicuamente de dentro afuera á espensas de la pared esterna de la nariz: siendo de advertir que por delante se halla provisto de una pequeña válvula que á las veces es tan considerable que no permite la introduccion de las sondas sino de atrás adelante.

Fig. 3. *Cateterismo de las vias lacrimales por el punto lacrimal superior. a*, estilete de Mejan; *b*, sedal.

Fig. 1.

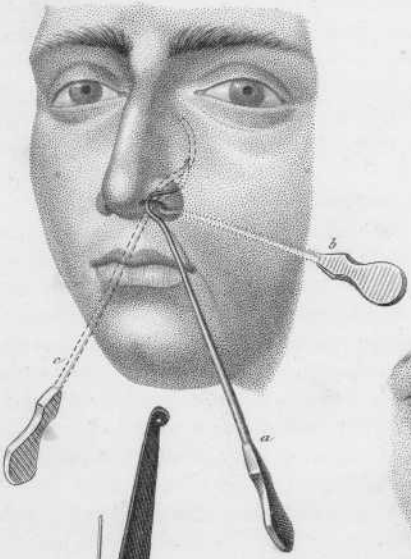

Fig. 4.

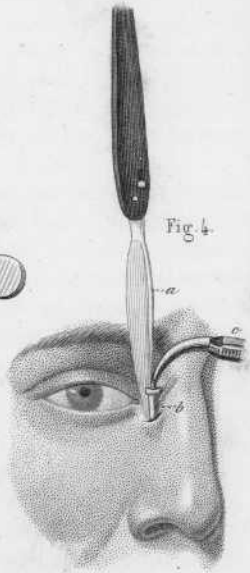

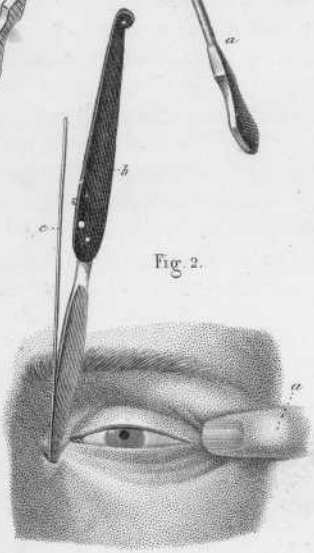

Fig. 2.

Fig. 3.

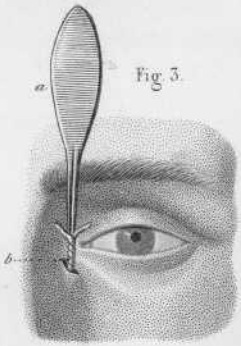

LAMINA 39.

CONTINÚAN LAS OPERACIONES QUE SE PRACTICAN EN EL APARATO LACRIMAL.

Fig. 1. *Cateterismo de las vias lacrimales por la abertura inferior del canal nasal.* — *Procedimiento de Laforest.* — *a*, primera posicion de la sonda; *b*, segunda posicion de la sonda, con su punta metida en el orificio inferior del canal nasal; *c*, tercera posicion de la misma sonda introducida en el canal nasal.

Fig. 2. *Dilatacion temporal de las vias lacrimales.* — *Procedimiento de J. L. Petit, modificado por Desmarres.* — *a*, dedo de un ayudante tirando el ángulo esterno de los párpados á fin de hacer salir el tendon del orbicular; el operador acaba de practicar la puncion del saco lacrimal con el bisturí *b*, habiendo introducido luego en la abertura el estilete *c*.

Fig. 3. *Tercer tiempo de la operacion.* — Se ha introducido en el canal lacrimal una sonda acanalada *a*, que sirve á la introduccion de la cuerda de guitarra *b*, la cual debe producir la dilatacion temporal.

Fig. 4. *Dilatacion permanente; introduccion de la cánula.* — Abriendo el canal con el bisturí *a*, que está apoyado contra el borde posterior de la herida, introduce el operador la cánula *b*, en él, á beneficio de unas *pinzas-mandril*, *c*. (V. la lám. VIII de instrumentos, fig. 5).

TUMOR Y FÍSTULA LACRIMALES.

PROCEDIMIENTOS OPERATORIOS.

Las diferentes afecciones á que está sujeto el aparato lacrimal pueden ocasionar un alto mecánico al curso de las lágrimas ó bien una acumulacion de líquidos en el saco lacrimal, que distendiéndolo produce el *tumor lacrimal*.

No tratándose el tumor segun conviene, aumenta éste de vo-

lúmen, inflama y ulcérase la piel, y los líquidos contenidos en el interior del saco salen por la úlcera ó abertura accidental, lo cual constituye la *fístula lacrimal*. En el tratamiento quirúrgico de estas afecciones, el médico se propone uno de los tres objetos siguientes: 1.° El restablecimiento de la via natural de las lágrimas; 2.° el restablecimiento de la via artificial; 3.° la obliteracion de las mismas vias naturales.

§ 1. *Restablecimiento de la via natural de las lágrimas.*—Los medios empleados para obtener esto son: las inyecciones, el cateterismo, la dilatacion y la cauterizacion.

1.° *Inyecciones.*—Puestas en uso muchas veces con éxito para quitar las obstrucciones, tambien permiten al propio tiempo el poder introducir en las vias lacrimales ciertos líquidos medicinales, lo cual se verifica con la geringa de Anel (V. la lám. VIII de instrumentos, fig. 11). Estando sentado el enfermo en una silla, y teniendo inmóvil la cabeza contra el pecho de un ayudante, se colocará el operador delante de él teniendo la geringa en la mano derecha para operar en el ojo izquierdo, y á menos de ser ambidextro, colocándose detrás en el caso de operar en el derecho. Con los dedos de la mano libre volverá el operador ligeramente el párpado inferior hácia afuera, de manera á inclinar adelante la abertura del punto lacrimal inferior que será elegido de preferencia en razon á ser mas corto y ancho que el superior. La estremidad de la muy delgada punta de la geringa será introducida perpendicularmente al borde palpebral. Mas suele suceder algunas veces que el punto lacrimal se contracta en tales términos, que es imposible el poder hacerla penetrar. Sin embargo, por medio de ligeras presiones practicadas con cuidado, luego se vence la resistencia momentánea causada por el espasmo de dicho órgano. La estremidad de la geringa será introducida á la profundidad de una línea ó línea y media, inclinando la geringa hácia adentro y no hácia afuera, como dice el texto francés, de manera que pueda introducir la punta del instrumento en la porcion horizontal del conducto. Una vez que se haya llegado al saco lacrimal, principiará el operador á hacer penetrar el líquido poco á poco á fin de desobstruir el canal, lo cual se habrá obtenido desde el momento que el líquido salga bastante abundante por la nariz.

2.º *Cateterismo.* — El cateterismo se practica por medio de estiletes de plata bastante finos para entrar en los puntos lacrimales. Estos instrumentos se introducen de preferencia por el conducto lacrimal superior, en razon á ser mas fácil segun lo hemos dicho en otra parte. A beneficio de una ligera traccion egercida afuera en el párpado superior, se endereza la direccion angulosa del conducto, introduciendo en seguida el estilete poco á poco, y tratando de hacerlo llegar despues hasta el canal nasal (*).

Cateterismo por el orificio inferior del canal nasal. — *Procedimiento de Laforest.* — Estando sentado el enfermo, un ayudante le mantiene fija la cabeza un poco inclinada hácia atrás; en esta posicion, á beneficio de una sonda hueca ó sólida y cuya encorvadura tenga la misma direccion que el canal nasal, dirige el operador la estremidad de la sonda debajo de la nariz, de modo que penetre la punta debajo del cornete inferior de las fosas nasales por medio de un movimiento de rotacion dado á la sonda (V. lám. 39, fig. 1). Una vez egecutado este movimiento de rotacion, trátase de introducir la punta de la sonda en el orificio inferior del canal nasal, por medio de ligeros movimientos de *va-y-ven*, pues ordinariamente se penetra de atrás adelante en el méato inferior. Esta segunda posicion de la sonda es representada por *b*. Finalmente, para hacer recorrer al instrumento el canal nasal, es menester hacerle dar una media vuelta dirigiendo el mango hácia adentro y abajo (V. *c*). Una vez concluido este tercer tiempo, la sonda llega fácilmente al saco lacrimal. Las sondas sólidas, es decir, que no están huecas, son buenas para desobstruir, pero una vez que se ha abierto el camino, se hará uso de las sondas huecas de Gensoul, con las cuales es fácil poder practicar inyecciones de abajo arriba (V. la lám. VIII de instrumentos, fig. 8).

(*) Mr. Desmarres ha curado á mi presencia varios epíforas ó continuos lagrimeos y algunos tumores lacrimales poco avanzados, por medio del cateterismo así practicado; este profesor hace penetrar la sonda hasta la nariz haciéndola permanecer en el conducto durante diez minutos. Finalmente, en este momento cesa de venir á la clínica de este profesor un individuo á quien ha estado practicándole el cateterismo por espacio de trece meses, dos veces por semana, tambien á causa de un epífora que hoy esta radicalmente curado. Segun deja verse, pues, el tratamiento es casi siempre muy largo.

3.° *Dilatacion. — Procedimiento de Mejean.* — Este método consiste en practicar el cateterismo por el punto lacrimal superior á beneficio de un estilete, cuya estremidad superior presenta un ojete, por el cual se hace pasar un hilo de seda. El estilete atraviesa el canal nasal y sale por el méato inferior llevando consigo el hilo. A la estremidad inferior del hilo se atan algunas hebras de seda en forma de un pequeño sedal que se introduce de abajo arriba en el saco lacrimal, tirando de la estremidad superior del hilo que sale por el punto lacrimal superior. Tambien podria introducirse primero la estremidad del estilete en que se encuentra el agujerito, y una vez que saliese éste de las fosas nasales se enhebraria el hilo haciéndole recorrer despues todo el conducto nasolacrimal tirando la sonda por arriba (V. lám. 38, fig. 3). Por medio de este procedimiento, los puntos lacrimales no se hallan tan espuestos á ser rasgados.

Dilatacion por medio de una abertura artificial. — J. L. Petit fue el primero que practicó una incision en el saco lacrimal para introducir en su interior cuerpos estraños que lo dilatasen. Esta incision la practicaba con un bisturí acanalado que le servia al propio tiempo para introducir en el canal una bugía que era cambiada diariamente hasta que el canal estuviese bien dilatado. La herida esterior se cicatrizaba despues ella misma.

Scarpa metia clavos de plomo en el canal nasal (V. los instrumentos lám. VIII, fig. 13, *b*, *c*).

Lecat operaba del mismo modo; pero en lugar de la bugía ó de otro cuerpo sólido, introducia en las vias lacrimales un hilo por medio del cual hacia subir una mecha de abajo á arriba en el canal nasal. Este procedimiento no difiere del de Mejean sino por la abertura artificial que facilita el paso del hilo.

Pouteau practicaba la incision del saco en la cara interna de los párpados, á fin de evitar al enfermo una cicatriz visible mas ó menos deforme.

Jurine introducia primero una cánula por la cual hacia pasar en seguida un estilete encorvado, que saliendo por la abertura nasal correspondiente, traia consigo el hilo destinado para subir la mecha.

Pomard (V. los instrumentos lám. VIII, fig. 15) pasaba

por la cánula un muelle de reloj, que saliendo por la abertura nasal, servia á hacer subir luego el hilo conductor de la mecha. (Este es el método favorito de Mr. Roux).

Fournier unia al hilo un perdigon, que introducido en la cánula, lo sacaba al esterior.

Cabanis cog'a el estilete de Mejean introducido en las vias lacrimales, colocando bajo el cornete una planchita acribillada en cuyos agujeros se metia la estremidad inferior del estilete: y por medio de una segunda planchita colocada contra la primera, se agarraba y estraia afuera la punta de dicho instrumento.

Mr. Manec introduce de abajo á arriba en el canal nasal una sonda-lanza, que penetrando por la pared anterior del saco lacrimal, se hace salir su punta por la abertura nasal. Como esta especie de dardo tiene un ojo en donde se habrá enhebrado un hilo, podrá anudarse á su cabo la mecha que se quiera hacer pasar.

Mr. Morel Lavallée prefiere un estilete ligeramente encorvado en cuya estremidad hay una pequeña ranura para ocultar el hilo mientras pasa el instrumento por el canal nasal; una vez separado el hilo del estilete al llegar á la cavidad nasal, fácilmente se coge aquel con las pinzas debajo del cornete inferior, tirándolo en seguida hácia afuera.

Tales son las principales modificaciones que ha padecido el método de J. L. Petit y de Lecat, para facilitar el paso del hilo por las vias lacrimales. Cualquiera que sea el procedimiento que se ponga en uso, las reglas para la incision del saco son siempre las mismas.

Procedimiento de nuestro amigo y colaborador Mr. Desmarres (V. lám. 39, fig. 2 y 3). — El aparato instrumental se compone de un bisturí, un estilete conductor, una sonda acanalada y de una cuerda de guitarra.

1.r *tiempo.* — *Puncion.* — Un ayudante mantiene inmóvil la cabeza del enfermo y tira con el dedo el ángulo esterno del ojo para hacer salir el tendon del orbicular que sirve de señal para encontrar el orificio superior del canal nasal (*). Teniendo el bisturí con la mano derecha y apoyado el dedo pequeño contra el hueso del

(*) Véanse las indicaciones anatómicas en la pág. 160.

carrillo, se penetrará en el saco lacrimal oblicuamente de arriba á abajo y de adelante atrás, hácia el ungüis; y volviendo luego el mango del instrumento un poco adentro y atrás, hasta que toque la ceja, se introducirá suavemente la hoja del bisturí hasta cosa de diez líneas en el saco lacrimal y canal nasal, donde deberá quedar como clavado el instrumento sin necesidad de tenerlo, siendo esta la mejor señal de que se ha penetrado dentro del canal. En el caso de existir una fístula cuya abertura se halle lejos, se prolongará la incision hasta el punto de puncion, á fin de dividir enteramente el trayecto fistuloso.

2.° *tiempo.* — *Introduccion de un estilete por medio del cual se pasa una sonda acanalada.* — Sacando un poco el bisturí, se introduce contra su hoja un estilete hasta el canal nasal (lám. 39, fig. 2). Este estilete sirve para conducir una sonda acanalada.

3.° *tiempo.* — *Introduccion de una cuerda de guitarra* (fig. 3). — Estando la sonda en el canal nasal, se introduce por su canalita la cuerda de guitarra que debe operar la dilatacion, sacando luego la sonda con lentitud. Esta cuerda se habrá destorcido antes un poco en su estremidad superior, á fin de que no pueda esconderse en el canal nasal. Todos los dias se cambia por otra mas gruesa, poniendo luego un clavo de Scarpa en su lugar. La introduccion de la cuerda es seguida muchas veces de una reaccion inflamatoria bastante viva, ocasionada por su dilatacion en el interior del canal; en tal caso se saca pues al cabo de veinticuatro horas reemplazándola con un clavo de Scarpa, cuyo volúmen se irá aumentando gradualmente á los pocos dias.

Dilatacion continua. — *Introduccion de una cánula permanente.* — Vesale fue el primero que aplicó la cánula en las afecciones lacrimales. Este procedimiento, puesto en honor mucho tiempo despues por Foubert, Wathen y Pellier, fue modificado y puesto en boga por Dupuytren.

El procedimiento operatorio de Dupuytren se compone de dos tiempos: Puncion del saco é introduccion de la cánula. El primer tiempo es el mismo que hemos descrito arriba para la dilatacion no permanente de Mr. Desmarres. Para la introduccion de la cánula se separan los bordes de la incision comprimiendo su borde posterior con la hoja del bisturí; en esta disposicion se introduce

la cánula en el saco y el canal, y se saca el bisturí para empujarla hasta que su borde superior desaparezca en el saco lacrimal. Esto hecho retírase el mandril con que se habia introducido la cánula; y para ver si ésta ha sido bien colocada en el saco y el canal, cerrando la boca y la nariz del enfermo se le hace egecutar una fuerte espiracion, á consecuencia de la cual sale por la herida un poco de sangre mezclada de aire si la cánula no se halla fuera de la via lacrimal; en el caso contrario la salida del aire es imposible. Los bordes de la herida son reunidos á beneficio de un trocito de tafetan gomado.

Mr. Desmarres prohibe al enfermo el sonarse, en razon á que el pus segregado en las vias lacrimales refluye hácia arriba por el canal nasal, impidiendo de este modo la cicatrizacion de la herida.

MM. Berard y Cloquet dilatan el canal por medio de mechas antes de introducir la cánula. Esta precaucion no deja de ser útil en razon á que las paredes del canal se van acostumbrando así al contacto de los cuerpos estraños, lo cual puede disminuir ó evitar la reaccion inflamatoria tán frecuentemente ocasionada por la inmediata introduccion de la cánula.

La forma de las cánulas ha padecido diferentes modificaciones. La de Pellier tenia dos bordes ó boceles, uno superior y otro mediano. Dupuytren habia imaginado una cánula con un borde superior cóncavo interiormente para facilitar la estraccion de aquella en caso necesario: Mr. Gerdy preconiza las cánulas con crestas salientes que impiden la salida del instrumento. Para obtener esto, Riterick y Leipsick y mas tarde MM. Petrequin y Lenoir emplearon ciertas cánulas hendidas, cuyos lados cortados forman como un doble resorte cuando la cánula está bien colocada. Mr. Lenoir ha inventado un mandril muy ingenioso para la fácil introduccion de esta especie de cánula hendida, cuya elasticidad se pone en juego en el instante de retirar el mandril que mantenia juntos sus dos lados cortados.

Digamos ahora que las cánulas en general ocasionan muy á menudo accidentes inflamatorios que obligan á estraerlas: y al efecto hemos figurado en las láminas de instrumentos algunos mandriles ó ganchos con los cuales se estraen del canal nasal con la mayor facilidad.

Cauterizacion. — *Harving* abria el saco por el procedimiento ordinario, cauterizando despues su interior sea con un hierro rojo-blanco, ó bien por medio de una mecha embebida de una solucion de nitrato de plata é introducida de arriba á abajo á beneficio de una cánula.

Mr. Gensoul cauteriza el canal de abajo á arriba con una sonda curva armada de un porta-cáustico.

Mr. Lallemand (de Mompellier) abre el saco é introduce dentro un granito de nitrato de plata cristalizado del volúmen del mas pequeño perdigon, cerrando despues la herida con un trocito de tafetan gomado. La escara producida en el interior del saco y del canal se elimina luego ella misma de abajo á arriba. En algunos casos difíciles de curar, Mr. Lallemand ha empleado este procedimiento con el mayor éxito.

En las láminas de instrumentos se hallan figurados los porta-cáusticos envainados en las cánulas (V. lám. VIII, fig. 10).

§ 2. *Abertura de un canal artificial.*—Como los procedimientos arriba descritos son insuficientes en muchos casos, algunos autores se han decidido á abrir una nueva via al curso de las lágrimas.

Wolhouse abria largamente el saco lacrimal por medio de una incision semielíptica, y despues de haber estirpado el saco, agujereaba el hueso ungüis con un estilete puntiagudo. Esto hecho, introducia un delgado lechino ó una pequeña cánula para mantener abierta la perforacion.

Hunter hacia uso de una especie de sacabocados para perforar el ungüis: pero este procedimiento se halla abandonado en razon á que se necesitan instrumentos especiales para ello.

Wathen practicaba con un perforador ordinario un canal completo en la direccion del natural, colocando en seguida una cánula permanente.

Mr. Laugier ha propuesto perforar la pared del sinus maxilar con un trocar encorvado (V. la lám. VIII de instrumentos, fig. 12), colocando despues una cánula en la abertura.

§ 3. *Obliteracion de las vias lacrimales.* — 1.° *Nannoni* destruia el saco, y al efecto lo abria largamente llenando despues con hilas y cauterizándolo con un cáustico ó por medio del cauterio actual.

Bosche, fundándose en que los puntos lacrimales pueden estar obstruidos de una manera congénita sin que los enfermos padezcan el menor lagrimeo, cauterizaba los puntos lacrimales introduciendo en ellos una partícula de nitrato de plata.

2.° *Estirpacion de la glándula lacrimal.*—*Mr. Pablo Bernard* ha practicado esta operacion con éxito en un caso de lagrimeo crónico que él atribuia á la hipersecrecion de dicha glándula. Hé aquí el procedimiento operatorio: cogiendo un pliegue vertical debajo de la órbita y al nivel de la glándula se atraviesa el pliegue en su base con un pequeño bisturí, y cortándolo desde la base hasta arriba en todo su espesor, resulta luego una incision longitudinal de siete ú ocho líneas, por la cual se penetra en la cavidad orbitaria. De este modo es fácil estirpar la glándula lacrimal á beneficio de una erina y de unas tijeras finas.

Apreciacion.—La obstruccion de las vias lacrimales y la oblacion de la glándula lacrimal no deberán egecutarse sino despues de haber puesto en uso inútilmente los demás medios de curacion arriba señalados. En su consecuencia, solo indicamos estos dos procedimientos como último recurso en los casos en que el cirujano haya agotado los demás medios de curacion.

LAMINA 40.

OPERACIONES QUE SE PRACTICAN EN LOS MÚSCULOS DEL OJO.

ANATOMÍA QUIRURGICA.

Fig. 1. *Corte ántero-posterior vertical de la órbita dejando á descubierto los músculos del ojo derecho; cara esterna.* — *a*, globo del ojo; *b*, músculo elevador del párpado superior; *c*, músculo recto superior; *d*, recto esterno; *e*, recto inferior; *f*, pequeño oblicuo; *g*, insercion fija de los músculos del ojo.

Fig. 2. *Ella presenta las vainas aponeuróticas suministradas por la aponeurosis de la órbita.* — *a*, globo del ojo; *b*, vaina del músculo elevador del párpado superior; *c*, vaina del músculo recto superior; *d*, vaina del músculo recto esterno; *e*, id. del músculo recto inferior; *f*, id. del pequeño oblicuo.

Fig. 3. *Disposicion de los músculos y de su insercion móvil en la esclerótica; el ojo se vé de frente y los músculos están vueltos de atrás á adelante.* — *a*, músculo recto superior; *b*, músculo recto esterno; *c*, músculo recto inferior; *d*, músculo recto interno; *f*, músculo grande oblicuo saliendo de la polea de reflexion, *e*.

Fig. 4. *Operacion del estrabismo.* — *Procedimiento de Mr. Sedillot.* — Los párpados se hallan separados por un blefarectomo, *a*; *b*, erina tenida por un ayudante; *c*, pinzas que levantan un pliegue de la conjuntiva; *d*, tijeras cortando el pliegue para descubrir el músculo.

Fig. 5. Un gancho despuntado, *a*, pasa por debajo del músculo, *b*.

Fig. 6. *a*, gancho despuntado; *b*, tijeras cortando el músculo recto interno.

Los movimientos del globo ocular se egecutan al rededor de tres eges: ántero-posterior, transverso y vertical. Estos movimientos los egecutan seis músculos: cuatro rectos y dos oblicuos.

Los cuatro músculos rectos tienen un punto fijo de insercion

Fig. 1.

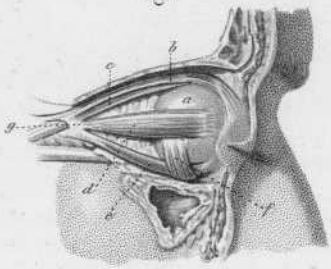

Fig. 2.

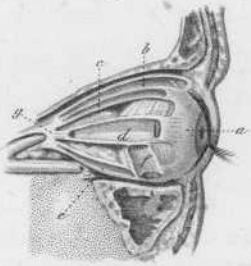

Fig. 3.

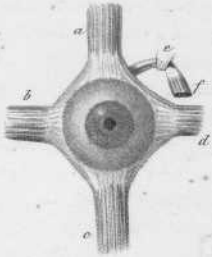

Fig. 4.

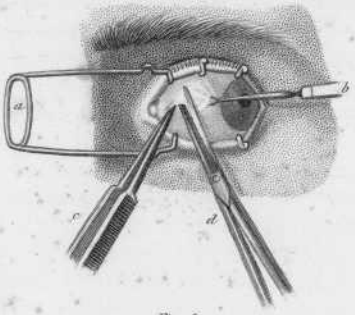

Fig. 5.

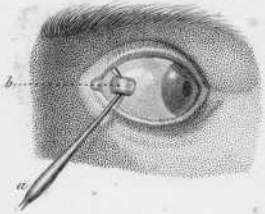

Fig. 6.

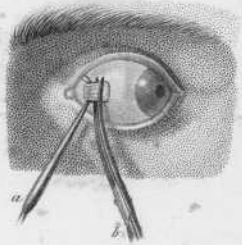

detrás del globo al rededor del agujero óptico; partiendo de este punto se aplican luego contra el bulbo ó globo ocular arrollándosele de atrás adelante para tomar su insercion móvil debajo de su hemisferio anterior, á línea y media ó dos líneas detrás de la circunferencia de la córnea trasparente, disposicion favorable para los movimientos de rotacion que deben egecutar. Estos cuatro músculos son:

1.° El *recto superior*, situado en la parte superior de la órbita, debajo del elevador del párpado; él eleva la pupila haciendo volver el ojo sobre su ege trasverso.

2.° El *recto inferior*, diametralmente opuesto al precedente, mueve igualmente el globo sobre su ege trasverso, pero abajando la pupila. El pasa entre el globo y el pequeño oblicuo que se fija encima de su borde esterno.

3.° El *recto interno*, situado en la pared interna de la órbita, mueve el ojo al rededor de su ege vertical volviendo la pupila hácia adentro.

4.° El *recto esterno*, situado en la pared esterna de la órbita, es antagonista del precedente; su insercion en la esclerótica se halla un poco mas próxima de la córnea que la de los otros músculos rectos.

Los dos músculos oblicuos mueven el globo ocular al rededor de su ege ántero-posterior.

1.° El *grande oblicuo* se fija al rededor del agujero óptico, dirigiéndose de allí adelante y adentro hasta la apófisis orbitaria interna del coronal, donde es recibido por un anillo fibroso que hace las veces de una polea de reflexion. Al salir de este anillo se dirige adentro y afuera, pasa debajo del recto superior, fijándose despues en el hemisferio posterior del globo ocular. Cuando este músculo se contrae, dirige la pupila un poco abajo y afuera.

2.° El *pequeño oblicuo* tiene su insercion fija en la estremidad interna del borde de la órbita, siendo él el que hace mover hácia abajo y de dentro á afuera el globo ocular, para ir á fijarse por medio de un tendon bastante ancho en el hemisferio posterior, debajo de la insercion del grande oblicuo. Este músculo es en su accion el antagonista del grande oblicuo.

Estos músculos reciben tres nervios diferentes: el *motor ocular*

comun que dá algunos filetes á los rectos superior interno é inferior; el *patético* esclusivamente destinado al grande oblicuo, y el *motor ocular esterno* al recto esterno.

Aponeurosis orbitaria. — El globo ocular se halla mantenido en medio de la órbita por medio de la aponeurosis orbitaria. Suspendido en esta especie de cáscara fibrosa, puede egecutar con rapidéz sus movimientos de rotacion sin padecer desviacion alguna que destruiria en los dos ojos la simultaneidad de accion necesaria para que la vision sea perfecta. Despues de haber tapizado la órbita y formado los ligamentos palpebrales, esta aponeurosis se une al globo cubriéndolo en sus dos tercios posteriores, forma las vainas de los músculos del ojo, y viene á dar fin hácia atrás sobre el neuritema del nervio óptico. Dicha aponeurosis contrae algunas adherencias con la porcion anterior de los músculos al tiempo de abandonarla éstos para unirse á la esclerótica; debiéndose notar que esta disposicion no permite siempre á cada músculo el obrar aisladamente; ella esplica los movimientos que persisten despues de la seccion del mismo músculo, puesto que el globo ocular se encuentra de este modo bajo la dependencia de los movimientos de la aponeurosis orbitaria.

ESTRABISMO.

PROCEDIMIENTOS OPERATORIOS.

El *estrabismo* es el defecto de convergencia regular entre los dos eges de la vision.

Cuatro son las especies de estrabismo: *estrabismo interno ó convergente; esterno ó divergente; superior ó ascendente; inferior ó descendente.*

Las indicaciones y contraindicaciones operatorias son dictadas por la naturaleza misma de las causas de la afeccion. Nunca debe operarse sino cuando el estrabismo es ocasionado por la *retraccion muscular,* lo cual es fácil de ver haciendo cerrar el ojo sano y obligando al que está enfermo á separarse de su direccion viciosa. Este ensayo es, pues, imposible en los casos de *encogimiento* del mús-

culo; aunque esto no seria una contraindicacion absoluta, cuando el músculo opuesto no está paralizado. En fin, tampoco debe operarse cuando hay amaurosis, pupila artificial, manchas de la córnea, tumor del ojo ó de la órbita, parálisis del tercero y sexto par, y simbléfaron.

Cuando el estrabismo depende de la parálisis del sexto par, el ojo está desviado hácia adentro y no puede volverse hácia afuera; en la parálisis del tercer par, el globo es vuelto en sentido contrario, y además el párpado superior ha perdido total ó parcialmente sus movimientos; en este caso hay al propio tiempo diplopia.

Los viejos y los niños no deben ser operados; los primeros, porque de ordinario el ojo desviado está ya tan malo que no se puede esperar adquiera la fuerza necesaria para egercer la funcion despues de la operacion; y los segundos, porque muchas veces pueden curar sin necesidad de operacion. (Desmarres, *Tratado teórico y práctico de las enfermedades de los ojos).*

Procedimientos de Stromeyer.—Copiemos del mismo autor la sencilla y clara descripcion del procedimiento que él aconsejaba contra el estrabismo espasmódico, en 1829.

«Se hace cerrar el ojo sano diciendo al enfermo dirija el que está afectado lo mas posible hácia afuera en la mala direccion que él ocupa. Si el estrabismo tiene lugar hácia adentro, se introduce entonces en el borde interno de la conjuntiva ocular una erina fina que se confia á un ayudante inteligente para tirar con ella el ojo hácia afuera; habiendo levantado la conjuntiva con unas pinzas, divídese ésta practicando una incision hácia el ángulo interno con un cuchillo de catarata; la traccion hácia afuera se va aumentando hasta que aparezca el tendon del músculo recto interno, y pasando por debajo de él un estilete delgado, córtasele con unas tijeras curvas."

Procedimiento de Diefembach.—El aparato instrumental es muy sencillo; un elevador de Pellier; un gancho doble y despuntado para abajar el párpado inferior; dos pequeños ganchos agudos para coger la conjuntiva; un gancho simple y despuntado para pasarlo por debajo del músculo que se va á cortar con las mismas tijeras curvas que han servido para practicar la incision de la conjuntiva; un pequeño gancho agudo para sujetar la esclerótica en el caso de

egecutar el ojo movimientos convulsos; una esponja y un poco de agua completan por último el aparato.

Dos ayudantes bastan cuando el operando es dócil; en el caso de no estar seguro de los movimientos del paciente, se necesitarian mas. Lo mismo que en la operacion de la catarata colócase el enfermo en una silla frente de una ventana bien clara, estando igualmente sentado el operador en otra silla algo mas allá que la del operando. Uno de los ayudantes se pone detrás del paciente fijando la cabeza de éste contra su pecho. El operador coloca el elevador de Pellier bajo el párpado superior, haciendo que lo sostenga el ayudante que está detrás del enfermo; el depresor del párpado inferior es tenido por el otro ayudante que sujeta al propio tiempo las manos del enfermo; en fin, el ojo sano debe estar tapado. Supongamos ahora que el ojo desviado es el derecho, pues en él es mucho mas fácil la operacion. (Estrabismo interno). El operador planta un ganchito agudo en la conjuntiva, cerca de la carúncula lacrimal, y tira el ojo hácia afuera; si el globo resiste, se le coge con un otro ganchito á cosa de dos líneas de la córnea, y confiando el primer gancho al ayudante, mantiene el segundo el operador. Estando entonces levantada la conjuntiva en forma de pliegue por los dos ganchos, armado el operador con unas tijeras curvas, practica en dicho pliegue una seccion, poniendo á descubierto el músculo por medio de pequeñas cortaduras con las tijeras; esto hecho, deja las tijeras y pasa entre el músculo y la esclerótica el gancho despuntado; como el gancho agudo es inútil ya para mantener libre el ojo, sácasele de la conjuntiva, y la mano que lo tenia coge entonces el despuntado sobre el cual se corta el músculo con las tijeras que han servido para la seccion de la conjuntiva. A consecuencia de la seccion del músculo, libre ya el ojo de las trabas que lo sujetaban, vuelve á tomar inmediatamente su posicion normal. Luego despues se practican algunas lociones de agua fria.

«Para operar en el ojo izquierdo, el operador pasa su brazo izquierdo por delante de la frente del enfermo, teniendo con su mano encorvada de afuera á adentro el gancho plantado en la esclerótica; el ayudante que está detrás del enfermo tiene el elevador con la mano izquierda y el gancho con la derecha.”

Cuando el estrabismo es ligero, Dieffembach aconseja tambien la seccion de un pequeño colgajo de la conjuntiva y del músculo contraido, con unas tijeras curvas. Cullier aconseja la reunion de la escision por medio de la sutura, usando de tijeras oculares botonadas para dividir el músculo.

Mr. Phillips corta toda la porcion tendinosa del músculo.

Mr. Bonnet levanta la conjuntiva con las pinzas, y despues de haberla dividido, corta el músculo con un pequeño escalpelo metido entre el músculo y la esclerótica.

Mr. Velpeau coge con unas pinzas garsadas un ancho pliegue de la conjuntiva y la insercion del músculo de la esclerótica; el operador puede tener él mismo las pinzas cuando la operacion se practica en el ojo derecho, confiándolas á un ayudante en el caso de ser en el izquierdo. Con otras pinzas de gancho igualmente se coge y levanta el pliegue á poca distancia de las primeras, entregándolas al ayudante. Con unas tijeras despuntadas rectas ó curvas se corta la brida que hay entre las dos pinzas; pudiendo terminar la operacion en un solo golpe.

Mr. Lucien Boyer ha observado que despues de la seccion perpendicular de la conjuntiva, la carúncula lacrimal se retira escondiéndose, y en su consecuencia ha propuesto practicar la incision de la conjuntiva horizontalmente y encima del diámetro trasversal de la córnea.

Procedimiento de Mr. Sedillot, cuya descripcion es la siguiente: «A beneficio de una erina simple con un solo ganchito cogemos la conjuntiva para volver el ojo hácia afuera en el caso de estrabismo convergente; en seguida se coloca una erina á lo largo del borde de la esclerótica y un poco adentro de la córnea; y mientras el operador retira la primera erina, encárgase de la segunda un ayudante práctico en la maniobra levantando con las pinzas ordinarias un pliegue de la conjuntiva un poco adentro de la erina, cortámoslo de un solo golpe con las tijeras, y haciendo lo mismo sucesivamente con las demás hojas fibro-celulosas que se presentan, vamos llegando así hasta el músculo, cuyo color rojo se echa de ver claramente sobre la esclerótica, de la cual lo aislamos con cuidado. En seguida pasamos un gancho despuntado por debajo de él, y levantándolo un poco lo cortamos con las tijeras.

«En el estrabismo poco marcado y por decirlo así accidental, nos ha ocurrido dejar voluntariamente algunas fibras musculares, y cubriendo el ojo sano del operado durante cuatro ó cinco dias y obligando á los enfermos á volver el ojo operado hácia afuera (para lo cual se les tapaba el ojo con un trozo de espadrapo, que sostenido con una venda y presentando una abertura en dicho lado, tenian que mirar los objetos por ella), hemos obtenido de este modo el éxito mas completo."

Procedimiento de Mr. Jales Guerin.—Método sub conjuntival.—Levantar con las erinas un pliegue de la conjuntiva, penetrar en la base de este pliegue con un myotomo en forma de Z que se pasa en seguida entre el músculo y la esclerótica; volver el corte del instrumento de atrás adelante, de manera que pueda cortar el músculo por medio de ligeros movimientos de sierra; tal es el procedimiento propuesto por Mr. Guerin, á fin de evitar el contacto del aire en la herida, procurándole así, como á todas las heridas sub-cutáneas, el beneficio de la organizacion inmediata.

Fig. 1.

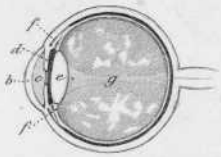

Fig. 2.

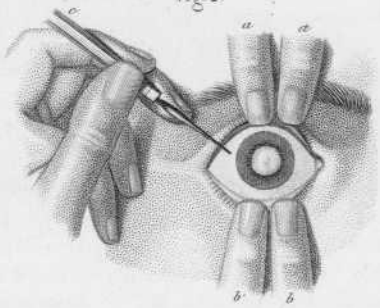

Fig. 3.

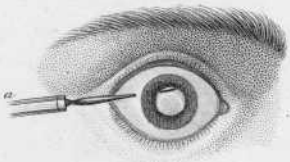

Fig. 4.

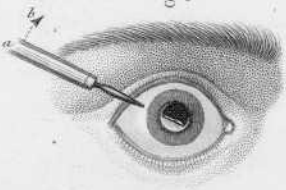

Fig. 5

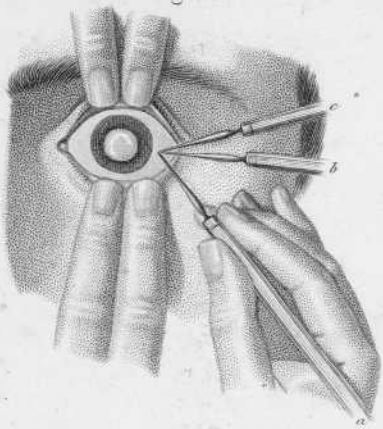

Fig. 6.

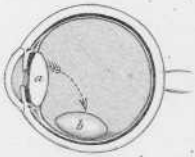

LAMINA 41.

OPERACION DE LA CATARATA POR DEPRESION.

Fig. 1. *Corte ántero-posterior del globo ocular.* — *b*, córnea trasparente; *c*, cámara anterior; *d*, iris; *e*, cristalino; *f*, cápsula del cristalino; *g*, humor vítreo.

Fig. 2. *Depresison de la catarata.* — 1.r *tiempo* (ojo derecho). — *a*, *a*, dedos de un ayudante que levanta el párpado superior; *b*, *b*, dedos del operador bajando el párpado inferior; *c*, instrumento metido en la esclerótica con la mano izquierda. Los dos últimos dedos del operador toman un punto de apoyo en la region malar.

Fig. 3. *La misma operacion.* — 2.º *tiempo.* — La aguja, *a*, vuelta entre el cristalino y el iris; la concavidad de su punta abraza el borde superior del cristalino.

Fig. 4. *La misma operacion.* — 3.r *tiempo.* — *Depresion.* — El mango de la aguja levantada hácia arriba, *a b*, por medio de un movimiento de báscula, hace que la punta esté bajando el cristalino al humor vítreo.

Fig. 5. *La misma operacion en el ojo izquierdo.* — *a*, posicion de la aguja en el primer tiempo; *b*, posicion de la aguja en el segundo; *c*, id. id. en el tercero.

Fig. 6. *Reclinacion.* — El cristalino, *a*, es deprimido en el humor vítreo, *b*.

LAMINA 42.

CATARATA Y PUPILA ARTIFICIAL.

Fig. 1. *Estraccion de la catarata.*—1.° *tiempo.*—*Queratotomía inferior.*—*a, a,* dedos de un ayudante levantando el párpado superior; *b, c,* índice y dedo medio del operador bajando el párpado inferior; *d,* mano derecha del operador teniendo el queratotomo como una pluma de escribir. La figura representa el instante en que la punta del instrumento sale de la córnea.

Fig. 2. *La misma operacion.*—Formacion del colgajo inferior.

Fig. 3. *La misma operacion.*—2.° *tiempo.*—Incision de la cápsula con el quistotomo, *a.*

Fig. 4. *La misma operacion.*—3.° *tiempo.*—*Espulsion de la catarata.*—El mango de un instrumento, *b,* deprime ligeramente el párpado superior, mientras que el operador comprime de abajo á arriba el párpado inferior con su dedo, *a.*

Fig. 5. *Dedo armado de un anillo.*—Gancho de Mr. Desmarres para fijar el globo ocular. *a,* anillo; *b,* pequeños garfios que se plantan en la esclerótica.

Fig. 6. *Queratotomo oblicuo.*—El cuchillo, *a,* penetrando oblicuamente de arriba á abajo y de fuera á adentro.

Fig. 7. *Queratotomo superior.*—El cuchillo, *a,* penetrando trasversalmente de afuera á adentro, y cortando un colgajo superior.

Fig. 8. *Procedimiento de Mr. Furnari.*—*a,* instrumento del mismo autor introducido en la cámara anterior de afuera á adentro.

Fig. 9. *El mismo procedimiento.*—*Quistotritor* cogiendo el cuerpo opaco.

Fig. 10. *Pupila artificial.*—*Procedimiento de Mr. Maunoir.*—Incision crucial del iris y escision de los cuatro pequeños ángulos que resultan de las incisiones con unas pequeñas tijeras de la forma que se ve en la misma figura.

Fig. 11. *La misma operacion.*—*Enclavadura del iris.*—*Procedimiento de Mr. Beer.*—Practícase una pequeña incision en la

Pl. 42.

Fig. 1.

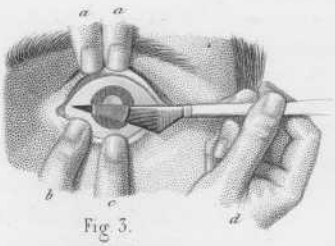

Fig. 2

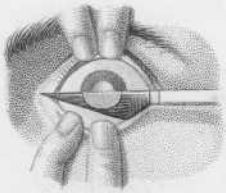

Fig. 3.

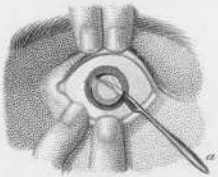

Fig. 4.

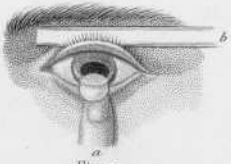

Fig. 5.

Fig. 6.

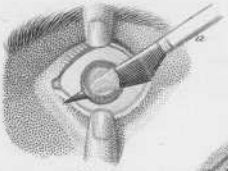

Fig. 7.

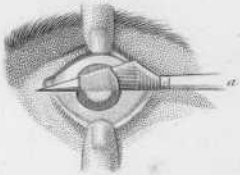

Fig. 10.

Fig. 8.

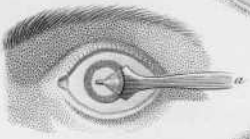

Fig. 12.

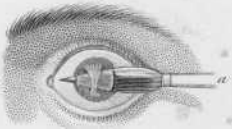

Fig. 11.

Fig. 9.

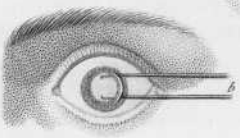

Fig. 13.

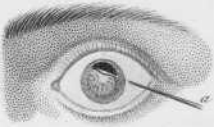

córnea, y rasgando el iris con un ganchito sácase el colgajo hácia la herida de esta membrana, donde queda enclavado.

Fig. 12. *La misma operacion. — Incision del iris. — Procedimiento de Mr. Velpeau.* — Un cuchillo lanciforme, *a*, penetra primero en la córnea, luego en el iris de adelante atrás, y volviendo despues de atrás á adelante penetra de nuevo el iris y la córnea. Dirigiendo el corte del instrumento hácia abajo se corta un colgajo en el iris y la córnea.

Fig. 13. *La misma operacion — Despegamiento del iris. — Procedimiento de Scarpa.* — Con una aguja, *a*, introducida por la esclerótica, se despega el iris de arriba á abajo.

OPERACIONES QUE SE PRACTICAN EN EL GLOBO OCULAR.

ANATOMÍA.

Recordemos y describamos sucintamente aquellas partes del globo ocular que presentan alguna importancia bajo el punto de vista de las operaciones practicadas en este órgano. Principiando por la periferia del globo hácia su centro, encuéntrase:

La *conjuntiva*, membrana fina y vascular que, despues de cubrir la cara interna de los párpados, se arrolla sobre el globo ocular para tapizar toda la porcion visible de la esclerótica y la córnea, formando en el ángulo interno del ojo un culo de saco bastante profundo antes de volverse á plegar contra la esclerótica.

La *córnea* trasparente se halla intimamente unida á la esclerótica; estando formada por hojas sobrepuestas entre las cuales pueden enredarse los instrumentos, por decirlo así, cuando la puncion no se practica con la mayor seguridad. Esta membrana es dura y resistente, y para las incisiones que en ella se practican, se necesitan instrumentos muy buenos.

La *esclerótica* se estiende desde el nervio óptico hasta la córnea trasparente. De color blanco anacarado y de una consistencia elástica y resistente, esta membrana debe ser atravesada por medio de una brusca y acertada puncion presentando la punta de los instrumentos bien perpendicularmente á su superficie. Los músculos del ojo toman su insercion móvil en la esclerótica.

La *coroides* tapiza la cara interna de la esclerótica á la que está un poco adherente. Esta membrana se compone de dos hojas ó capas distintas, la una interna enteramente formada por el pigmento, y la otra esterna y casi enteramente vascular. Entre la esclerótica y la coroides serpentean los vasos y nervios ciliares.

Las *arterias ciliares largas* que van al iris son dos: una interna y otra esterna. Encuéntranse éstas entre la esclerótica y la coroides en el plano del diámetro trasversal del globo y horizontalmente dirigidas de atrás adelante. Para evitar su lesion es menester punzar la esclerótica encima ó debajo del diámetro trasversal del ojo.

Entre la coroides, la esclerótica y el iris, al nivel de la circunferencia de la córnea, se encuentra el *círculo ciliar* bajo la forma de un anillo grisáceo, formado casi esclusivamente de un tejido vascular y nervioso, cuyos filetes presentan mil y mil anastómosis. Dicho círculo ciliar es menester respetarlo cuando se introducen los instrumentos en el ojo.

Los *procesos ciliares*, pliegues formados por la hoja interna de la coroides, están flotando detrás del iris y rodeando la circunferencia del cristalino con el cual no tienen ninguna adherencia íntima.

El *iris*, diafragma situado entre la córnea trasparente y el cristalino, separa esta porcion anterior del globo ocular en dos *cámaras*: la una *anterior*, entre la córnea y el iris; la otra *posterior*, entre el iris y el cristalino. La distancia que separa la córnea del iris se halla hácia el centro á línea y media poco mas ó menos: la que separa el iris del cristalino viene á tener media línea, y á las veces casi se hallan en contacto estos dos órganos, lo cual hace muy peligroso el paso de los instrumentos entre ellos.

Las dos cámaras se comunican entre sí por la *pupila*, abertura circular situada en el centro del iris. La grande circunferencia del iris se halla en relacion con el círculo ciliar del cual se puede despegar con facilidad. Esta disposicion anatómica ha sido utilizada para la formacion de la pupila artificial. El iris sostenido en su lugar normal á beneficio del equilibrio y presion de los líquidos, se pone á flotar libremente en medio del ojo en cuanto dicha presion ó equilibrio ha sido destruido por la sola presencia de los instrumentos. Por esto debe temerse la lesion de esta membrana,

debiendo penetrar en la cámara anterior con mucha precaucion al tiempo de operar la catarata por estraccion. Los movimientos de la pupila han sido diversamente esplicados por varias ideas teóricas fundadas en la estructura del iris. Indiquemos solamente aquellas que han dado lugar á algunos procedimientos particulares sobre la operacion de la pupila artificial. Por otra parte ya se conoce la accion de la luz y de la belladona en el iris; y por ello indicaremos tambien solamente los casos en que pueden utilizarse estos dos agentes.

El *cristalino*, situado tras del iris, se presenta bajo la forma de un lente bi-convexo. El se compone de varias capas concéntricas desiguales en densidad, las cuales son tanto mas sólidas cuanto mas se van aproximando del centro del lente. La capa mas esterior es casi líquida y ha recibido el nombre de *humor de Morgagni*. La mas concéntrica ó el *núcleo*, es de una consistencia gomosa y se deja aplastar fácilmente por los dedos. Estos segmentos pueden presentar opacidad aisladamente, ó bien estar opacos todos juntos y á diferentes grados, lo cual da á ciertas cataratas el aspecto estrellado que se les conoce. La facilidad con que se deshace el cristalino hace á las veces bastante difícil la maniobra de la depresion.

El cristalino está cubierto por una cápsula ó membrana que lo mantiene fijo por medio de sus adherencias con la membrana *hialoidea*, y su contacto con los procesos ciliares. Estas relaciones ponen obstáculo muchas veces á la depresion en masa del aparato cristalino en los casos de catarata general. En aquellos en que la catarata es *láctea* ó lenticular, solo basta dislacerar la cápsula para que deje escapar el cristalino.

Detrás del cristalino se encuentra el *cuerpo vítreo*, masa gelatinosa que llena las cuatro quintas partes posteriores del globo ocular. Una membrana estrechamente delgada, llamada *hialoides*, envuelve el cuerpo vítreo, encerrándolo en su interior por medio de multiplicados prolongamientos suyos que forman otras tantas celdillas de forma diferente. Para facilitar la depresion de la catarata es necesario muchas veces romper con la aguja las celdillas hialoideas.

CATARATA.

La catarata consiste en la opacidad total ó parcial del aparato cristalino. Diferentes son los caractéres físicos que sirven á establecer las diversas variedades de cataratas: mencionemos solamente los que dan algunas indicaciones para la eleccion de los métodos y procedimientos operatorios que deben usarse.

La opacidad puede afectar aisladamente: 1.° la membrana del cristalino, *catarata capsular ó membranosa;* 2.° el humor de Morgagni, *catarata láctea;* 3.° el cristalino, *catarata lenticular;* 4.° el cristalino y la cápsula, *catarata cápsulo-lenticular.*

Las cataratas pueden ser *duras, blandas ó líquidas.* Las cataratas lenticulares son generalmente duras y sombrías; y se observan frecuentemente en los viejos. Las cataratas capsulares son blandas y mas claras que las precedentes: Las que lácteas, son líquidas, y su opacidad menos pronunciada en el segmento superior que en el inferior de la cápsula, en razon á que las partículas opacas obedecen á las leyes de la pesantéz. Como las cataratas blandas y líquidas pueden resorberse fácilmente, por eso son aplicables en algunas de sus variedades los procedimientos de depresion y de *estrujamiento.* Estas cataratas se observan principalmente en los jóvenes; y como la opacidad va invadiendo con el tiempo el cristalino, algunos han aconsejado el operar en la infancia las cataratas congénitas.

La *profundidad* de la catarata se conoce por la sombra mas ó menos considerable que del iris se dirige al cristalino opaco. En las cataratas capsulares esta sombra está poco marcada, y cuando llega á faltar, pueden sospecharse algunas adherencias ó el contacto del iris con el aparato cristalino hipertrofiado.

Indicaciones operatorias. — Las condiciones generales de éxito son las siguientes: Estado de salud general satisfactorio; estado sano del ojo; ausencia de inflamacion la mas ligera en los tejidos del ojo; córnea intacta; pupila móvil; iris no adherente; retina sensible; maduréz de la catarata, ó lo que es lo mismo, abolicion completa de la vista; esperar que la catarata sea completa en los dos ojos á fin de no esponer el ojo sano á las imprevistas y muchas

veces funestas consecuencias de la operacion practicada en el ojo enfermo; operar á los niños en la primera edad; temperatura atmosférica moderada: pues el calor escesivo y el frio riguroso son muchas veces nocivos.

MÉTODOS Y PROCEDIMIENTOS OPERATORIOS.

La operacion de la catarata tiene por objeto el alejar de la pupila el cuerpo que impide llegar á los rayos luminosos hasta la retina. Los diversos procedimientos con que se obtiene este resultado pueden reducirse á tres métodos principales: 1.° *Depresion;* la opacidad se ha desviado, estrujado ó molido solamente: 2.° *estraccion;* la opacidad es espelida del ojo: 3.° *el método mixto ó de Quadri.*

Disposiciones generales relativas al enfermo y al operador.— Estas son aplicables en todos los casos, sea cualquiera el procedimiento que se emplee. El enfermo será sometido á un régimen severo y debilitante algunos dias antes de la operacion; alejando de él todas las causas irritantes que pudieran inflamar el ojo; se le administrarán algunos ligeros purgantes con el fin de prevenir alguna congestion cerebral por medio de la derivacion sobre el tubo intestinal; el dia antes de la operacion se pondrán algunas gotas de belladona en el ojo para dilatar la pupila, y si el efecto obtenido no persiste hasta el momento de operar, se instilarán de nuevo algunas gotas mas una ó dos horas antes de la operacion. Pero solo se pondrá en uso la belladona en el caso de operacion por estraccion.

El enfermo será operado sobre una silla baja, y el cirujano estará sentado delante de él en otra algo mas alta; un ayudante se colocará derecho y detrás del enfermo para tenerle fija la cabeza pasando una mano por debajo de la barba, y apoyándole la otra contra la frente. Con los dedos índice y medio de la mano que sujeta la frente, levantará el ayudante el párpado superior. Esta elevacion es bastante delicada; el ayudante debe evitar la menor presion contra el globo ocular, y es menester que el párpado sea bien sostenido para que no se deslice y caiga contra los instrumentos al tiempo de operar el cirujano; por esta razon aconseja Mr. Desmarres el frotarse un poco los dedos con greda para evitar

que se escape el párpado. De todos modos tambien podrá recurrirse á los medios de elevacion y depresion de los párpados indicados para el estrabismo.

Siendo ambidextro el cirujano podrá operar fácilmente en los dos ojos sin cambiar de sitio; mas en el caso contrario le será necesario colocarse detrás del enfermo para operar en el ojo derecho, segun lo aconseja Mr. Malgaigne.

Ahora solo resta fijar el ojo: y para ello se echará mano de una pequeña erina doble que se introduce en la esclerótica. Sin embargo, las mas veces puede obtener el operador la inmovilidad deseada con el índice y el dedo medio de la mano que no tiene el instrumento, sirviendo el índice para abajar el párpado inferior mientras que el medio, apoyado contra la carúncula lacrimal, está egerciendo contra el globo una suave presion de dentro á afuera. Mr. Desmarres presenta al ojo (solamente en algunos casos muy escepcionales) su dedo armado de un anillo al cual está fija una pequeña barilla flexible en cuya punta hay dos ganchitos que se introducen en la esclerótica (V. lám. 24, fig. 5).

§ 1. *Depresion.* — Practícase con las agujas de catarata (V. instrumentos lám. IX, fig. 8, 9, 10 y 11). La aguja de Scarpa presenta una encorvadura mas pronunciada que la de Dupuytren, y una salida en su cara cóncava. Esta parte saliente puede dar mas fuerza al instrumento; pero tiene el inconveniente de facilitar la division del cristalino al tiempo de deprimirlo con la punta de la aguja introducida en su interior. La aguja de Dupuytren, un poco mas plana y menos ancha hácia su punta, tiene una barilla cónica que obstruye exacta y gradualmente la pequeña herida que le ha dado entrada; con ella es menos espuesta la salida del humor vítreo. El mango de estas agujas está marcado con un punto negro que indica la convexidad de la punta, y además sirve de guia para mover el instrumento introducido en el ojo.

La depresion puede egecutarse penetrando en el ojo por la esclerótica, *escleroticonixis*, ó bien por la córnea, *queratonixis*. De aquí, diversos procedimientos principales de los que se derivan otras variedades.

A. *Escleroticonixis.*—1.r *tiempo.*—*Puncion* (ojo izquierdo).—El operador deprime el párpado inferior y fija el ojo con el índice

y el medio de la mano que no tiene el instrumento; en seguida coge la aguja como si fuera una pluma de escribir (entre el pulgar, el índice y el medio), apoyando los dos últimos dedos contra el carrillo. La aguja es presentada á la esclerótica, un poco oblicuamente de abajo á arriba; dirigiendo su punta perpendicularmente á la superficie por donde debe penetrar; y mirando su convexidad hácia arriba, sus dos bordes cortantes se dispondrán trasversalmente y de modo que la pequeña incision que con ellos se practique, sea paralela á la direccion de los vasos ciliares. Aconséjase al enfermo mirar hácia adentro, y al momento se introduce la aguja en la esclerótica, á línea y media ó dos líneas detrás de la córnea trasparente y á cosa de media ó una línea debajo del diámetro trasversal. Una puncion mas cerca de la córnea espone á la herida del iris y del cuerpo ciliar; y practicándola demasiado lejos, espone á que se atraviese de parte á parte el cristalino, aumentando la dificultad de la maniobra en que se debe volver la aguja por detrás del iris. En fin, introduciendo la aguja por debajo del diámetro trasversal, se evita la arteria ciliar que se encuentra en el plano de este diámetro, entre la esclerótica y la coroides. La puncion debe practicarse de un solo golpe y con mano segura, pues al tiempo de picar, los enfermos suelen hacer bruscos movimientos hácia atrás que pueden cambiar el punto de puncion ó bien ocasionar la salida de la aguja introducida ya en el ojo.

2.° *tiempo.— Paso de la aguja entre el iris y el cristalino.*— Habiendo la aguja atravesado la esclerótica se irá retirándola con cuidado hasta que sola su parte curva esté metida en el ojo. Entonces, dando al mango del instrumento un movimiento de rotacion con el pulgar, se vuelve hácia atrás la cara cóncava de su punta, y hácia adelante la que es convexa; el punto negro del mango sirve de guia para esta maniobra. Al mismo tiempo, á beneficio de un movimiento combinado con el primero, se levantará un poco y dirigirá hácia la sien el mango del instrumento, de modo que su punta, ladeando el borde inferior del cristalino, pueda, sin tocarlo, venir á colocarse entre él y el iris. El contacto ó las adherencias que pueden existir entre el iris y la cápsula, hacen muy delicada esta maniobra. Puesta de nuevo horizontalmente la

aguja, se vuelve en seguida de fuera adentro hasta que su punta aparezca en la abertura pupilar.

3.º *tiempo.—Incision de la cápsula.*—En la mayor parte de los casos no puede deprimirse en masa el aparato cristalino. La dislaceracion de la cápsula es sobre todo necesaria cuando la catarata es blanda y voluminosa. Esta maniobra tiene además la ventaja de hacer conocer la verdadera especie de cataratas cuyos caracteres son dudosos, procurando á tiempo en su consecuencia las indicaciones que deben modificar el procedimiento operatorio (estrujamiento).

Esta division de la cápsula se practica con el corte de la aguja, á la cual se dan pequeños movimientos de *va-y-ven* debajo de la circunferencia inferior del saco, haciendo lo mismo en seguida en su circunferencia superior.

4.º *tiempo.—Desviacion de la opacidad.*—Una vez dividida la cápsula se vuelve el lado cóncavo de la aguja sobre la circunferencia superior del cristalino, y por medio de un movimiento de báscula egecutado con lentitud y cuidado, en el cual se levanta y dirige adelante el mango del instrumento, se hunde el cristalino hácia abajo y afuera en el humor vítreo, manteniéndolo abajo con la aguja por espacio de ocho ó diez segundos. La desviacion del cristalino debe egecutarse por medio de una suave presion, á fin de impedir el rechazo del cristalino por encima de la aguja, lo cual podria hacerlo entrar en la cámara anterior. En el caso de tener lugar este accidente, seria menester picar el cuerpo opaco con la aguja volviéndolo de adelante atrás al través de la pupila. Mas si esta maniobra fuese infructuosa, en tal caso no quedaria otro recurso que los procedimientos de espulsion por la incision de la córnea.

Para evitar la dificultad de esta maniobra Mr. Gerdy ha imaginado una aguja, cuya punta una vez dentro del ojo, se ahorquilla á voluntad por medio de la dilatacion de las dos ramas que la componen; lo cual permite abrazar el cristalino y de poderlo conducir mas seguramente al fondo del ojo, poniéndolo al abrigo de los movimientos de báscula por el doble punto de apoyo que se obtiene con dicha aguja en forma de horquilla.

B. La *reclinacion* no es mas que una modificacion del tiempo

que precede. La aguja inclina el cristalino de adelante á atrás en el humor vítreo, deprimiéndolo en seguida de plano y de tal manera que su cara anterior venga á ser superior (V. lám. 41, fig. 6). Esta clase de depresion es aplicable á las cataratas blandas cuando se deprime de un solo golpe la cápsula y el lente. Despues de la depresion sucede á las veces que algunos trozos de cápsula ó fragmentos del cristalino separados por la presion de la aguja, quedan flotando en medio del ojo. En tal caso es menester atacarlos aisladamente dispersándolos en el humor vítreo y acuoso, á fin de facilitar su reabsorcion. De este modo se evita la formacion de las cataratas secundarias que muchas veces resultan de la reunion consecutiva de los fragmentos.

C. *Estrujamiento.*—El es aplicable sobre todo á las cataratas blandas ó líquidas. Por medio de esta operacion se dislacera la cápsula, y en el caso de ser líquido su contenido, se escapa á los humores del ojo donde se verifica su reabsorcion. Si la catarata puede dividirse en fragmentos, aunque blanda, se atacará separadamente cada uno de ellos, á fin de someterlos aisladamente, y por ello con mayor eficacia, á la accion disolvente de los humores del ojo.

En las cataratas adherentes al iris es necesario limitarse á dislacerar la cápsula solamente en el espacio de la pupila. Esta operacion se efectúa entonces con un ganchito introducido de plano entre la cápsula y el iris. Una vez llegado el gancho al nivel de la pupila, se le volverá hácia la cápsula para dividirla practicando algunas líneas radiadas.

D. *Succion.*—Esta es aplicable á las cataratas blandas. Mr. Laugier introduce en la catarata una aguja hueca que presenta una boca aspirante cerca de su punta. Esta aguja está montada en la punta de una geringa, cuyo émbolo puesto en juego, aspira el humor opaco de la catarata.

Mr. Blanchet opera tambien por succion las cataratas líquidas; pero la aguja la hace penetrar por la córnea, y en lugar de una geringa para aspirar la catarata, pone en uso una pequeña vegiga de cautchu parecida á la de la fig. 17 (V. lám. X de instrumentos), que apretando y abandonándola á su elasticidad, aspire mas ó menos rápidamente á la voluntad del operador los líquidos opacos.

Recorramos ahora sucintamente los diferentes procedimientos secundarios con que se ha modificado la depresion.

Petit de Namur, *Ferrer* y mas tarde *Bowen* atacaban el cristalino por su cara posterior dividiendo la cápsula; el lente solo era deprimido ó abajado, y la hoja anterior de la cápsula quedaba en su lugar.

MM. Bretonneau y *Velpeau*, despues de haber introducido la aguja por la esclerótica, dividen anchamente las celdillas hialoideas antes de dar la vuelta por el borde inferior del cristalino, preparando así la via que se le obliga á seguir para deprimirlo en el humor vítreo.

MM. Bergeron y *Goirand* despegan el cristalino con la aguja en toda la circunferencia del humor vítreo; y despues de haberlo aislado de los procesos ciliares, deprimen á la vez la cápsula y el lente en el humor vítreo.

Pauli, y mas recientemente *Mr. Hervez de Chegoin*, han propuesto elevar el cristalino en lugar de abajarlo, fundándose en que la ligereza específica es la sola causa de su ascension despues de la depresion.

Mr. Malgaigne habiendo observado que el cristalino vuelve á subir solamente á su sitio cuando ha sido deprimido junto con su cápsula, y además, que la cápsula resiste largo tiempo á la absorcion, y que no hay grande inconveniente en dejarla donde está; en vista de todo esto ha descrito, pues, dicho autor el siguiente procedimiento: introdúcese en la esclerótica la aguja en el lugar de eleccion, volviendo la concavidad de la punta hácia arriba, y de modo que penetre en la parte posterior é inferior del cristalino; divídese la cápsula dirigiendo la aguja atrás, y despues (por medio de un semi-círculo egecutado en el humor vítreo) volviéndola hácia arriba hasta encima del cristalino, de manera que su concavidad mire esta vez abajo, se echa hácia el fondo dicho lente por medio de un ligero movimiento de presion, y tras del cristalino se acolan las dos hojas de la cápsula. Este procedimiento no es aplicable sino á las cataratas lenticulares.

E. *Queratonixis.* — La depresion por la córnea no se emplea ya sino en los casos raros en que los ojos, muy hundidos en las órbitas y de una escesiva movilidad, no se pueden fijar fácilmente.

En el procedimiento operatorio todos los movimientos de la aguja tienen lugar en el campo pupilar donde se rasgan casi constantemente los bordes del iris; la pérdida ó salida del humor acuoso, el paso del cristalino á la cámara anterior, las cicatrices de la córnea, etc., son accidentes de temer, que juntos á las dificultades de la maniobra, han hecho olvidar, hace ya tiempo, la queratonixis en la mayor parte de los casos.

1.º *tiempo.* — *Puncion.* — Debiendo seguirse una cicatriz opaca á consecuencia de la picada, se practicará siempre ésta hácia la periferia de la córnea, y de preferencia en el segmento inferior. Si la córnea presentase alguna nube ó mancha opaca se eligiria este punto para la introduccion de la aguja. El instrumento debe atravesar la córnea mirando arriba un corte y el otro abajo, de manera que pueda practicar una pequeña herida linear ó vertical.

2.º *tiempo.—Depresion, estrujamiento ó moledura.*—Habiendo penetrado la aguja en la cámara anterior, por medio de un movimiento de rotacion, se volverá su concavidad contra el cristalino. Se dividirá la cápsula como al ordinario; y dirigiendo el plano de la aguja contra la encorvadura superior del cristalino, se abajará este lente en el humor vítreo egecutando un movimiento de báscula en el cual se levantará el mango del instrumento arriba y á dentro.

Estrujamiento. — Se atravesará de parte á parte el cristalino, y por medio de rápidos movimientos de rotacion, se procurará dividirlo. La moledura ó estrujamiento central por queratonixis es únicamente practicable en las cataratas adherentes al iris.

§ 2. *Estraccion.*— La espulsion de la catarata puede verificarse por medio de una incision practicada en la córnea, *queratotomia,* ó en la esclerótica, *escleroticotomía.*

Un cuchillo de catarata ó queratotomo para la incision de la córnea, una aguja ó quistotomo para dividir la cápsula, unas pinzas oculares y unas tijeras finas, etc., componen el aparato instrumental (V. instrumentos lám. IX, fig. 1, 2, 3, 4, 5, 6 y 7). El cuchillo de Wenzel es lanceolar, y puede ser muy cómodo para dividir de un solo golpe la córnea y la cápsula cristalina, pero tiene el inconveniente de no obstruir completamente la herida que con él se hace al practicar el colgajo, lo cual puede favorecer la

salida del humor acuoso. El queratotomo de Richter, mas frecuentemente empleado, tiene una hoja corta y triangular que obstruye exactamente la herida de la córnea. Con este instrumento tan corto no hay tanta esposicion de herir el ángulo interno del ojo.

La disposicion general y las precauciones indicadas para la depresion son igualmente aplicables á la estraccion.

De la incision practicada en la córnea resulta un colgajo semilunar que puede ser inferior, oblicuo ó superior; y de aquí, tres procedimientos: Queratotomía inferior, oblicua y superior.

1.° *Queratotomia inferior* (V. lám. 42, fig. 1, 2, 3 y 4).—1.° *tiempo.—Incision de la córnea* (fig. 1).—La punta del instrumento será dirigida contra la córnea al nivel de su diámetro trasversal, á media ó una línea delante de la esclerótica; y por medio de una puncion brusca, pero segura, se la hará penetrar en la cámara anterior; entonces se hace alto para asegurarse si el cuchillo no ha herido el iris; despues de este alto, se dirige el mango un poco atrás continuando á hacer penetrar la punta horizontalmente de fuera á dentro segun el diámetro trasversal, de manera que pueda practicar la contra-puncion de salida en el punto diametralmente opuesto al de entrada; la hoja del instrumento debe estar siempre paralela al plano del iris; una vez que la punta ha atravesado la córnea de parte á parte, se introduce el cuchillo poco á poco y con sumo cuidado á fin de cortar un colgajo cuyos bordes sean regulares y por todas partes á igual distancia de la esclerótica. La demasiada precipitacion en este primer tiempo podria esponer á la herida del iris, á la formacion de un colgajo irregular, y por fin, á la salida del humor acuoso, como sucedió á presencia mia, no hace mucho, á un famoso oculista amigo y colaborador mio. Es necesario, pues, que los músculos espasmódicamente contraidos bajo la influencia de la picada, tengan el tiempo suficiente para relajarse mientras se está formando el colgajo; teniendo cuidado igualmente que el cuchillo obstruya exactamente la herida que por grados va haciendo, á fin de impedir la salida del humor acuoso (V. fig. 4). Una vez cortado el colgajo, se deja caer el párpado pero sin que se escape de repente, y en seguida se deja descansar un poco al enfermo.

2.° *tiempo.—Division de la cápsula* (fig 3).—El quistotomo,

tenido como una pluma de escribir, será metido de abajo arriba por su recazo, debajo del colgajo de la córnea; y dirigiendo su punta contra la cápsula, se irá dividiendo ésta ligeramente y sin presion á fin de no remover el cristalino. Mr. Desmarres practica esta incision de la cápsula con una aguja ordinaria, lo que creo muy prudente.

3.r *tiempo.* — *Espulsion de la catarata* (fig. 4). — Sucede muchas veces que despues de la incision de la cápsula, se escapa el cristalino de repente á causa de la contraccion de los músculos que comprimen el globo ocular. Cuando esta espulsion espontánea no tiene lugar, con solo apoyar ligeramente contra el párpado superior sea con el dedo ó bien con el mango del instrumento, se obtiene la salida del cristalino por la abertura pupilar, pasando despues á la cámara anterior y presentándose por fin bajo el colgajo de la córnea, de donde desliza hácia afuera ó se le coge con la punta de la aguja. Tambien puede obtenerse la espulsion egerciendo dos presiones combinadas, la una en el párpado superior, y la otra de abajo arriba contra el inferior. Muchas veces suelen quedar en el campo pupilar algunos trocitos de cristalino ó de su cápsula, que es menester estraerlos con las pinzas oculares ú otro instrumento á fin de evitar la formacion de cataratas secundarias.

2.º *Queratotomía oblicua* — *Procedimiento de Wenzel* (fig. 6). La punta del instrumento debe picar en medio del cuarto esterno y superior de la córnea para salir por medio del cuarto interno é inferior. Este procedimiento es una egecucion mas difícil que el precedente; pero la cicatrizacion de la herida es mas rápida; el párpado inferior se mete menos fácilmente debajo del colgajo, y por otra parte hay menos esposicion de herir la nariz ó la carúncula lacrimal al atravesar la córnea.

3.º *Queratotomía superior.* — *Procedimiento de Ritcher, Wenzel, Jæger, etc.* (fig. 7). — En esta queratotomía, que se practica como la inferior y oblicua, la base del colgajo corresponde al diámetro trasversal, mirando su borde libre hácia arriba. Este procedimiento, mas difícil de egecutar que los dos primeros, tiene la ventaja de esponer menos frecuentemente á la pérdida del humor acuoso, efectuándose además la cicatrizacion rápidamente, á causa de estar sujeto el colgajo por el párpado superior. Muy á menudo

he visto practicar esta especie de queratotomía á Lisfranc y á Mr. Desmarres con el mayor éxito.

Procedimiento de Mr. Furnari.—Este profesor usa un cuchillo de dos cortes (V. instrumentos lám. IX, fig. 5), cuya punta ligeramente encorvada en el sentido de su plano, sirve para dividir la cápsula. El instrumento penetra de fuera á adentro en la cámara anterior (V. lám. 42, fig. 8); dislacérase en seguida la cápsula, y por la abertura de la córnea se introducen unas pequeñas pinzas oculares (V. lám. IX, de instrumentos, fig. 20) con las cuales se desmenuza y estrae el cristalino.

Escleroticotomia.—Bell la propuso, y fueabandonada mas tarde. Practicábase una incision en la esclerótica por la cual se introducian las pinzas con que se sacaba el cuerpo opaco. Pero este procedimiento espone á la lesion de las arterias ciliares, á la salida instantánea del cuerpo vítreo, y á la inflamacion de la coroides, de la retina, etc., accidentes que hacen preferir la queratotomía.

§ 3. *Método mixto (Quadri).*—La esclerótica es atravesada con una aguja ordinaria para deprimir ó desmenuzar el cristalino; con unas pinzas introducidas por la córnea se divide la cápsula y estraen los fragmentos por la misma abertura de la córnea. Mas este método ha sido generalmente abandonado.

OPERACION DE LA PUPILA ARTIFICIAL.

Cheselden fue el primero que practicó esta operacion en 1728, habiendo padecido despues mil y mil modificaciones operatorias. La multiplicidad de las causas que hacen necesaria la operacion de la pupila artificial, esplican bastante el gran número de procedimientos que se han puesto en uso. Pero los métodos operatorios no tienen nada de esclusivo en estos casos, y la naturaleza misma de la afeccion que reclame esta operacion indicará al cirujano el procedimiento que convenga seguir.

A cuatro métodos principales pueden reducirse los procedimientos operatorios: 1.° *La incision del iris* (iridotomía); 2.° *La escision del iris* (iridectomía); 3.° *La despegadura del iris* (iridodialisia ó coredialisia); 4.° *Desviacion de la pupila natural* (corectopia).

Sea cualquiera el método que se ponga en uso, los preparativos generales de la operacion, la disposicion del enfermo, del operador y de los ayudantes, son siempre lo mismo que se dijo para la catarata.

1.r *método.— Incision del iris* (iridotomía ó coretomía).—*Procedimiento de Cheselden.* — Del mismo modo que para la depresion de la catarata, este profesor introducia por la esclerótica una pequeña aguja *falciforme;* una vez dentro de la cámara posterior, volvia la punta de la aguja contra el iris, atravesaba de atrás adelante esta membrana, y por medio de pequeños movimientos de va-y-ven, practicaba una incision horizontal de dos á tres líneas. *Sharp* introducia la aguja por la córnea. *Reichenbach, Odhelius* y *Richser* penetraban igualmente por la córnea para atacar el iris de delante á atrás.

Jurine introducia una aguja por la esclerótica y atravesaba el iris de atrás adelante, y despues de adelante atrás. Esto hecho, reunia en seguida las dos picadas por medio de una incision practicada hácia atrás y abajo al tiempo de sacar la aguja. Pero además de ser difícil de egecutar, este procedimiento espone á la lesion del cristalino, pudiendo seguirse por otra parte una despegadura mas ó menos considerable del iris.

Janin echó de ver que la incision horizontal de las fibras del iris era casi siempre seguida de la reunion de la herida, y para evitar este inconveniente se decidió á cortarlas al través, practicando una incision perpendicular en la parte de adentro de la pupila natural, á beneficio de un pequeño cuchillo ó de unas tijeras finas introducidas por la córnea. Pero la esperiencia ha demostrado que tambien las pupilas practicadas por el método de Janin se vuelven á cerrar igualmente sin que estén exentas de los demás inconvenientes del procedimiento de *Cheselden.*

2.° *Iridotomia compuesta.* —Cualquiera que sea el procedimiento empleado, las simples incisiones del iris son casi siempre seguidas de la cicatrizacion de los bordes de la herida que ocasiona por último la obstruccion de la pupila artificial. Y esta es la razon por la cual prefieren los operadores la *iridotomia compuesta.*

Procedimiento de Guerin. — A fin de reunir las ventajas de los procedimientos de Cheselden y Janin, abre primero Guerin la

córnea, y practica en el iris una incision crucial que divida sus fibras radiadas perpendicular y trasversalmente.

Flajani operaba como Guerin; la misma aguja servia para la incision de la córnea y del iris.

Maunoir corta igualmente la córnea, y con unas tijeras muy finas y torcidas forma en el iris un colgajo triangular cuyo ápice se halla en el centro encontrándose la base en la circunferencia de esta membrana.

Carron du Villards opera como Maunoir, pero con tijeras sin anillos para agarrarlas, y entreabiertas por medio de un muelle. Este instrumento de Carron de Villards se maneja mas fácilmente que el de Maunoir.

Mr. Velpeau (V. lám. 42, fig. 12) usa de un cuchillo largo de dos cortes bastante semejante á la lanceta llamada de *lengua de serpiente*. Introdúcese el instrumento al través de la córnea, y atravesando el iris con la punta de adelante atrás, se penetra en la cámara posterior; despues de un trayecto de línea y media á dos líneas, se vuelve la punta á la cámara anterior atravesando de nuevo el iris, pero esta vez de atrás adelante. Esto hecho, empujando la punta se atraviesa de nuevo la córnea, y de un solo golpe se corta el colgajo del iris y el de la córnea. El pequeño colgajo del iris se arrolla él mismo y desaparece luego dejando una pupila artificial triangular.

Apreciacion.— La iridotomía es fácil y de rápida egecucion en general; los accidentes inflamatorios son menos de temer en éste que en los demás métodos; pero esta operacion es muchas veces infiel, sobre todo, á causa de la tendencia que tienen las heridas del iris en cicatrizarse: tambien la iridotomía compuesta participa de este inconveniente.

2.° *Método.* — *Escision del iris* (iridectomía). — *Procedimiento de Wenzel* (V. lám. 42, fig. 12).—La sola diferencia que hay entre este procedimiento y el que acabamos de describir de Mr. Velpeau, es la reseccion del pequeño colgajo que Wenzel egecuta con las tijeras, mientras que Mr. Velpeau lo abandona á sí mismo.

Sabatier practicaba la incision de la córnea como en la catarata, levantaba el colgajo de aquella, y trayendo el iris afuera con unas pinzas, cortábalo con unas tijeras plani-curvas.

Mulder, despues de haber dividido crucialmente el iris (véase lám. 42, fig. 10), cortaba separadamente los pequeños colgajos triangulares que resultaban de la incision crucial.

Physick echaba mano de unas pinzas saca-bocados; una de las puntas se introduce detrás del iris y la otra por delante. Aproximando, pues, los dientes de las pinzas se despega un fragmento circular del iris. Furnari hace uso de un instrumento parecido á éste.

Mr. Leroy d'Etioles practica la pupila artificial (de un solo golpe) á beneficio de un pequeño instrumento, cuyo mecanismo es bastante parecido al del tonsilotomo. Con un ganchito movible se coge el iris y se le atrae entre los dos anillos del instrumento, que deslizando el uno sobre el otro, cortan la porcion cogida del iris con el gancho.

Beer practicaba en la córnea una pequeña incision por la cual introducia un ganchito destinado á coger el iris y atraerlo hasta la herida de la córnea, y con unas tijeras bien finas cortaba en seguida la porcion del iris que formaba hernia.

Gibson, *Walther* y *Mr. Lallemand de Mompellier*, han modificado diversamente el procedimiento de Beer.

Mr. Desmarres divide la córnea con un cuchillito de dos cortes, y á beneficio de unas pinzas oculares coge una porcion del borde libre del iris que tirándola un poco se desgarra triangularmente y de una manera casi necesaria, siguiendo los radios que la anatomía hace ver en dicha membrana: el colgajito triangular es sacado con las mismas pinzas por la herida de la córnea, donde se practica la escision con unas tijeras. Siendo bastante sencilla esta operacion, varias son las veces que con el mayor éxito la he visto practicar á Mr. Desmarres sin que los enfermos se hayan quejado del mas mínimo dolor al tiempo de desgarrar el iris con las pinzas y de practicar su escision con las tijeras.

Apreciacion.— La iridectomía es preferible á la simple escision por no ser nunca seguida de la reclusion de la pupila artificial, como sucede muchísimas veces en la simple incision: mas la escision del iris es mucho mas difícil de practicar, y exige mayor paciencia de parte del enfermo y grande seguridad en la mano del operador.

3.º *Método.* — *Despegadura del iris* (coredialisia).—La facilidad con que se despega el iris del ligamento ciliar fue utilizada primero por Assalini y despues por Buzzi en la pupila artificial. Scarpa es el que regularizó este método introduciéndolo en la práctica.

Procedimiento de Scarpa (V. lám. 42, fig. 13). — Una aguja, *a*, es introducida por la esclerótica en el ojo, del mismo modo que para la depresion de la catarata; la punta de la aguja dirigida hácia el borde superior é interno del iris, atraviesa esta membrana de atrás adelante, y por medio de un movimiento de báscula, la despega deprimiéndola de adentro afuera en un tercio de su circunferencia.

Procedimiento de Leveille.—No difiere del precedente sino por la depresion anticipada del cristalino á fin de evitar su lesion durante la operacíon.

Los procedimientos de Himly, Flajani y de Beer consisten en la introduccion de la aguja por la córnea, lo cual facilita la maniobra operatoria y permite colocar la pupila en todos los puntos del iris. *Assalini* abria anchamente la córnea y despegaba el iris con las pinzas oculares. *Bonzel*, cuyo procedimiento ha padecido numerosas modificaciones, lo verificaba con un ganchito.

Procedimiento de Langenbeck. — Este profesor une el encaje á la despegadura. Con un queratotomo practica en la córnea una abertura de una á dos líneas, por la cual se introduce una pequeña erina envainada; una vez dentro, se deja libre el ganchito del instrumento y cogiendo el iris con él, se va atrayendo el colgajo despegado hasta la herida de la córnea, donde contrae varias adherencias que impiden la obstruccion de la nueva pupila.

Jungken, Graef y Reisenger han modificado el instrumento de Langenbeck, sin cambiar nada el método operatorio.

Procedimiento de Luzardi. — Este profesor ha inventado una aguja erina cuyas dos ramas se mantienen juntas por medio de un resorte (V. instrumentos lám. IX, fig. 12). La aguja se introduce fácilmente en el ojo, sea por la córnea ó bien por la esclerótica, sin necesidad de escision; una vez dentro, se hace deslizar hácia atrás la una de las dos barillas del instrumento que deja á descubierto un ganchito con el cual puede cogerse el colgajo del iris; abandonando el resorte, empuja éste contra el gancho la varilla

móvil que forma unas pinzas, permitiendo la traccion del colgajo (despegado) hasta la herida.

Procedimiento de Donegana.—Este une la incision á la despegadura. Una aguja *falciforme* (*) que tenga el corte en su concavidad es introducida por la córnea ó la esclerótica; el iris se despega con el borde convexo del instrumento, y con el cóncavo se va cortándole de la circunferencia hácia el centro.

Mr. Huguier que ha observado lo difícil que es de cortar el iris despegado del ligamento ciliar, comienza por la incision del centro hácia la circunferencia, despegando en seguida los bordes de la herida.

Apreciacion.—Todos los procedimientos por escleroticonixis esponen á la lesion del cristalino; y además, estando escondida la aguja detrás del iris, es difícil darle la direccion que conviene, puesto que se opera sin verla. En la operacion por queratonixis desaparece este grande inconveniente, pudiendo atacar mucho mas fácilmente todos los puntos de la circunferencia del iris.

La despegadura sola no es siempre seguida de un éxito de larga duracion, pues que el iris despegado puede desplegarse y obstruir la nueva pupila. En su consecuencia, es mucho mas seguro el unir el encaje á la despegadura. Los procedimientos de Langenbeck y de Luzardi son aplicables á la mayor parte de casos, en razon á que un simple gancho es suficiente para la operacion. Podrá recurrirse, sobre todo, á la despegadura cuando el iris está adherente á la cápsula en el caso de *sinequia* anterior (adherencia del iris á la córnea), ó en el caso de estar opaca la córnea en una gran parte de su estension.

4.° *Método.*—*Desviacion de la pupila natural* (corectopia).—La corectopia es aplicable á los casos en que la pupila normal está tapada por una mancha ó nube en el centro de la córnea. El objeto de la operacion es de colocar la pupila detrás de la parte de la córnea que no sea opaca.

Procedimiento de Adams.—Este profesor practica en la córnea una pequeña incision á la cual atrae el iris á fin de desviar la pupila normal. Cicatrizándose la herida de la córnea, se crean adhe-

(*) *Falx, cis,* guadaña.

rencias que mantienen fijo el iris y la pupila en su nueva posicion.

Himly abre la córnea como Adams, y con un ganchito colocado sobre la circunferencia de la pupila natural, atrae el iris afuera.

Mr. Guepin (de Nantes) y Desmarres han inventado un escalpelo saca-bocados con el cual practican en la córnea una pequeña pérdida de sustancia á la cual se presenta el iris formando hernia; en el caso de no presentarse ella misma dicha membrana, se obtendrá fácilmente la procedencia ó caida del iris egerciendo una ligera presion contra el ojo. La cicatrizacion de la córnea mantiene despues encajado el iris.

Apreciacion. — La corectopia es fácil de egecutar; sin que esponga á los accidentes inflamatorios que tienen lugar en los otros métodos. Pero esta operacion no es practicable sino en los casos en que el iris y la pupila no presentan ninguna alteracion patológica.

MANCHAS DE LA CÓRNEA.

Las manchas de la córnea son ordinariamente el resultado de queratitis ulcerosas antiguas. En la mayor parte de los casos estas manchas pueden ser entretenidas por un estado inflamatorio de la córnea, durante el cual se observan ramificaciones vasculares convergentes hácia la mancha. Por eso se ha creido que los vasos nutrian, por decirlo así, la opacidad, y que cortándolos se obtendria la resolucion de las manchas.

Sin embargo, el operador no se decidirá á aplicar los instrumentos de corte contra la córnea, sino despues de haber agotado los tratamientos ordinarios. Los procedimientos que vamos á describir exigen á la vez grande prudencia y no menos habilidad, pues su uso es peligroso pudiendo resultar la pérdida del ojo.

1.° *Escarificaciones.* — *Demours* fue el primero que las puso en uso, aplicando contra la mancha oblicuamente la punta de una lanceta ó de un bisturí fino, con el cual practicaba cuatro ó cinco escarificaciones aisladas y profundas.

Holscher pudo lograr de este modo la trasparencia de una porcion opaca de la córnea que él queria adoptar ó acomodar á una pupila artificial.

Mr. Richet practicaba en la córnea enferma una escision circular al rededor de la mancha, haciendo uso para ello de un cuchillo de catarata cuya punta se introduce oblicuamente y hasta la mitad de espesor de la córnea. Esto hecho, corta ó diseca en seguida el pequeño colgajo circular que resulta del primer tiempo de la operacion.

2.º *Sedal.* — *Pellier* y *Delarue* han publicado algunas observaciones en las cuales se obtuvo la trasparencia á beneficio de un hilo llano pasado entre las hojas opacas de la córnea, por medio de una aguja fina é igualmente plana. Mas este procedimiento espone á muy graves accidentes además de ser muy difícil de egecutar: por eso se le ha abandonado ya completamente. Lo mismo sucede con la *trepanacion* propuesta por *Erasme Darwin* y con la reseccion del colgajo opaco practicada por *Dieffenbach.* Estos procedimientos peligrosos solo se recuerdan aquí de un modo histórico.

3.º *Abrasion* (*) *ó raspadura de la córnea.* — Esta operacion, cuyo objeto es reemplazar la mancha por una úlcera, ha sido condenada por casi todos los prácticos, á pesar de haberla practicado con éxito en una jóven Mr. Malgaigne. Desmarres aconseja no ponerla en práctica sino despues de haber empleado todos los demás medios, y aun esto en individuos completamente ciegos.

Estando levantados los párpados y mantenido inmóvil el ojo, sea con unas pinzas ó bien con erinas plantadas en la esclerótica, el operador coge la córnea con las pinzas de dientes de raton, disecando en seguida la capa ú hoja superficial á beneficio de un cuchillo de catarata. Pero este procedimiento es largo, doloroso y espone frecuentemente á penetrar en la cámara anterior. Por eso deberá reservarse únicamente para quitar las *manchas metálicas* producidas por el uso intempestivo de colirios metálicos mal preparados.

PTERYGION Y PANNUS.

Esta afeccion consiste en una especie de escrecencia que invade la córnea y se presenta casi siempre bajo la forma triangular en el ángulo interno del ojo.

(*) De *ab* y *rádere*, raspar, raer, etc.

El pannus, menos regular en su forma, puede observarse en todas las partes de la córnea. Los mismos procedimientos operatorios son aplicables á estas dos afecciones.

Con una pequeña erina doble ó con unas pinzas de dientes de raton se coge la escrecencia, cortándola con un pequeño escalpelo ó con las tijeras plani-curvas y cauterizando en seguida á beneficio del nitrato de plata. Estas afecciones recidivan frecuentemente y despues de su curacion suelen dejar ó presentar una mancha opaca en la córnea.

HYPOPION. — FLEMON. — HIDROFTALMIA.

§ 1. Los derrames purulentos que se forman en la cámara anterior (hypopion) se reabsorben con facilidad en la mayor parte de los casos; por eso se desecha generalmente la puncion de la córnea. Pero si los accidentes exigieran esta operacion, podria practicarse con una simple aguja de catarata introducida por el punto mas declive de la córnea trasparente.

§ 2. En los casos de *flemon agudo* del ojo, en que los dolores ocasionados por la acumulacion del pus son insoportables, es necesario abrir un camino al líquido purulento. *Scarpa* practicaba en el centro de la córnea una incision circular cortando en seguida el colgajo formado; pero este procedimiento es largo y doloroso. Mas valdria abrir la córnea en su parte inferior practicando una simple y pequeña incision con el cuchillo de catarata. De este modo podria conservarse la trasparencia de la córnea en alguno ú otro punto de su estension.

§ 3. La *hidroftalmia* necesita igualmente la puncion del ojo cuando está muy dilatado el globo y que se presentan accidentes inflamatorios muy intensos. Segun los casos podrá evacuarse el líquido parcial ó totalmente practicando una puncion en la córnea ó la esclerótica.

Mr. Desmarres practica la puncion de la esclerótica con una aguja llamada de paracentesis inventada por él, la cual presenta á línea y media ó dos líneas de su punta dos salidas laterales, como esas antiguas lanzas, para impedir que el instrumento penetre de-

masiado dentro. La aguja tiene en su espesor un pequeño canal por donde puede escaparse el líquido.

Digamos, por último, que en los casos de intensa inflamacion interna del globo hemos visto practicar á Mr. Desmarres la paracentesis del ojo con su aguja *ad hoc*, siendo de advertir, que los dolores insoportables de que se quejan los enfermos desaparecen, como por encanto, al poco rato de haber evacuado algo de líquido del ojo por medio de la puncion. Ordinariamente no es en la esclerótica donde dicho profesor practica la paracentesis, sino en la parte superior de la córnea á cosa de una línea de su union con aquella membrana. Esta operacion la he visto practicar cuatro ó cinco veces consecutivas en un mismo individuo en el intervalo de quince dias, sin el menor accidente (muy al contrario) y sin otra precaucion que la aplicacion de compresas de agua fria en el ojo operado durante las primeras veinticuatro horas de la puncion. El lector que quiera cerciorarse mas de los efectos de la paracentesis del ojo, podrá leer la pág. 256 y siguientes de nuestra *Clínica-médico-quirúrgica de los hospitales de París*, edicion de Valencia, y 116 de la de París.

ESTIRPACION DEL OJO.

Estirpacion del ojo conservando los párpados.— Procedimiento ordinario.—Prolongar el ángulo esterno de los párpados por medio de una incision de una pulgada poco mas ó menos; levantar los párpados disecándolos en su cara interna; coger el ojo enfermo con una erina ó con las pinzas de Museaux, introducir un bisturí hácia el grande ángulo del ojo y rasar ó raer de dentro á afuera la cara inferior de la órbita, y luego la superior, á fin de bien circunvalar y despegar el tumor; dejar el bisturí para cortar con las tijeras curvas el pedículo que retiene todavía el tumor en el fondo de la órbita: tal es el mas simple y rápido procedimiento que puede ponerse en uso.

Dupuytren comenzaba por aislar el tumor de la cara superior de la órbita, cortaba el pedículo, y tirando el tumor de atrás adelante, lo acababa de disecar en las demás partes.

En el caso de no tener que estirpar tambien los párpados con el globo ocular, se circunscribirán éstos por medio de dos incisiones semi-lunares, concluyendo la operacion del modo arriba dicho.

COLOCACION DE UN OJO ARTIFICIAL.

Estando el muñon del ojo perfectamente cicatrizado despues de la estirpacion, se coge y elige bien un ojo de esmalte del mismo color del ojo sano; primero es menester introducir la parte mas convexa del ojo artificial aplicándola debajo ó contra la cara interna del párpado superior que se levanta con ella. En seguida se abaja ó deprime el párpado inferior, y abandonando los dos párpados á su propia accion, mantiénese encajado el ojo de esmalte, que solo deberá dejarse en la órbita por espacio de un corto tiempo, algunas horas cada dia (v. gr.), á fin de acostumbrar el muñon á su contacto poco á poco. Mas tarde, en el caso de estar demasiado flojo, podrá reemplazársele por un otro ojo artificial mas voluminoso.

La *estraccion* de la pieza artificial se verifica á beneficio de una aguja despuntada de oro ó de plata encorvada como un gancho; este instrumento se introduce entre el ojo y el párpado inferior abajado de antemano; y dando en seguida á la aguja un pequeño movimiento de báscula, remueve el ojo artificial y lo hace salir fuera de la órbita.

Finalmente, sabido es que cuando el muñon es bastante grande, los movimientos que él imprime al ojo de esmalte son casi normales; en el caso contrario, la pieza artificial queda inmóvil.

Fig. 1.

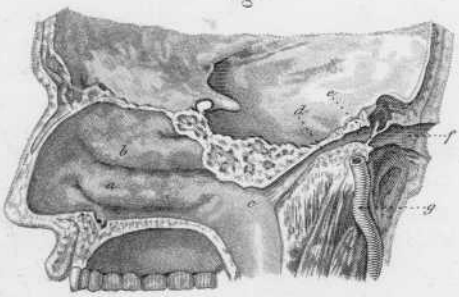

Fig. 2.

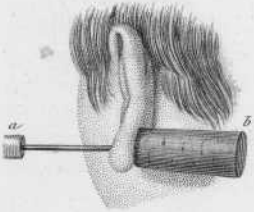

Fig. 3.

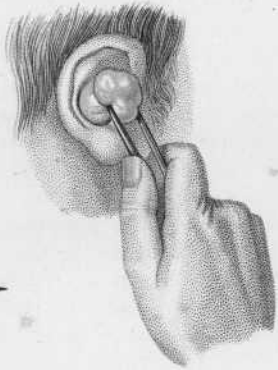

Fig. 2.bis

Fig. 4.

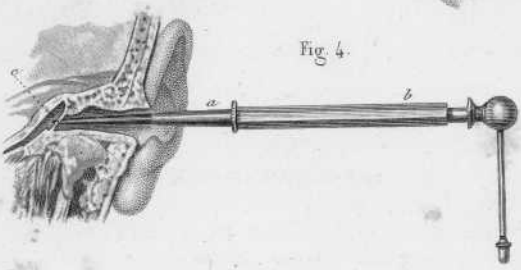

LAMINA 43.

OPERACIONES QUE SE PRACTICAN EN LA OREJA.

Fig. 1. Esta representa la direccion angulosa de la *trompa de Eustaquio y del conducto auditivo esterno.* — *a*, cornete inferior de las fosas nasales; *b*, cornete medio; *c*, abertura de la trompa de Eustaquio al nivel de la insercion del cornete inferior; *d*, primera vuelta que hace la dicha trompa que, desde aquí, se dirige mas bruscamente hácia afuera; *e*, membrana del tímpano; *f*, conducto auditivo esterno visto escondiéndose; él completa, dirigiéndose de dentro afuera, el arco que formaria en un plano horizontal la proyeccion de la direccion de la trompa de Eustaquio; *g*, carótida interna.

Fig. 2. *Perforacion del lóbulo de la oreja.* — *a*, trócar; *b*, tapon de corcho detrás del lóbulo para servir de punto de apoyo al practicar la puncion.

Fig. 2 *bis*. Trócar perforador del lóbulo de la oreja que sirve para pasar los arillos de los pendientes.

Fig. 3. Estirpacion de un pólipo del conducto auditivo esterno.

Fig. 4. Perforacion de la membrana del tímpano; *a*, *b*, perforador de Mr. Deleau; *c*, membrana del tímpano.

OPERACIONFS QUE SE PRACTICAN EN LA OREJA ESTERNA.

(V. lám. 43, fig. 2 y 2 bis).

PERFORACION DEL LÓBULO.

Esta operacion, cuyo objeto habitual es el de hacer un agujero para poner los pendientes, puede practicarse con un punzon ó cualquiera otro instrumento agudo. Generalmente se practica con un trócar, fig. 2 bis, cuya cánula está armada con una punta mó-

vil dentro de un tapon de corcho que, colocado detrás de la oreja, sirve de punto de apoyo al tiempo de atravesar el lóbulo.

El operador comienza pellizcando fuertemente el lóbulo entre sus dedos á fin de amortiguar la sensibilidad; poniendo ó aplicando el tapon de corcho contra el lóbulo con la mano izquierda, el trócar, tenido con la derecha, deberá atravesar el lóbulo en un solo golpe de adelante á atrás, viniendo á meterse su punta en el corcho. Entonces se saca del corcho el punzon del instrumento, quedándose la cánula en el lóbulo, por dentro de la cual se pasa un hilo de plomo ó de seda que se anuda en forma de anillo y se deja en el lóbulo por espacio de unos dias hasta que se haya cicatrizado el agujerillo, convirtiéndose en una abertura permanente por donde se pasan los zarcillos ó pendientes.

HERIDAS DEL PABELLON Y OTOPLASTIA.

Las heridas simples del pabellon se reunen muy fácilmente por primera intencion á beneficio de puntos de sutura que atraviesen todo el espesor del pabellon.

La otoplastia no es casi aplicable sino á las lesiones del lóbulo con pérdida de sustancia. El método por *resbalamiento (glissement)* (V. blefaroplastia) debe ser preferido á todos los demás, y el colgajo reparador se colacará siempre de modo que su cara cutánea mire hácia afuera.

CUERPOS ESTRAÑOS EN EL CONDUCTO AUDITIVO.

Difícil seria el enumerar los cuerpos estraños que accidentalmente pueden obstruir el conducto auditivo; dividámoslos, sin embargo, en dos categorías: 1.º Cuerpos que se forman en el oido, cerumen ó cera mas ó menos endurecida y á veces amasada con tierra ó polvo que viene del esterior; pus, sangre coagulada, etc.; 2.º Cuerpos que esclusivamente vienen del esterior y cuyo número es indefinido.

La estraccion de los cuerpos estraños puede practicarse con

escarba-orejas ó especie de pinzas cuya encorvadura y dimension son apropiadas á la direccion del conducto auditivo esterno (V. instrumentos lám. X, fig. 3, 4 y 5). La forma de los cuerpos estraños, su grado de solidéz ó blandura, etc., suministrarán al cirujano las indicaciones operatorias para modificar los instrumentos y el procedimiento operatorio segun la necesidad del caso.

Estirando con la mano izquierda el pabellon de la oreja hácia arriba y afuera, se endereza un poco las encorvaduras del conducto facilitando así la introduccion de los instrumentos.

Untando con aceite el conducto auditivo se facilita la espulsion del cuerpo estraño, y en el caso de ser éste muy duro y de hallarse fuertemente sujetado por las paredes flexibles del conducto, podrá hacerse uso de los espéculos (V. instrumentos fig. 1 y 2), para dilatar el paso ó poder introducir los instrumentos con que deba estrujarse ó dividirse el cuerpo estraño. Tambien es menester tener presente, como particularidad anatómica, que en el adulto el diámetro vertical del conducto es mucho mas grande que su diámetro trasversal. Se deberá, pues, hacer deslizar los instrumentos contra la pared inferior del canal á fin de poderlos hacer penetrar mas fácilmente entre éste y el cuerpo estraño. En los niños, al contrario, el diámetro horizontal es mas grande que el vertical. Por otra parte, tampoco debe perderse de vista que la membrana del tímpano se halla inclinada de arriba á abajo y de fuera á adentro; teniendo presente esta disposicion anatómica no hay peligro de herir el tímpano, ni de empujar el cuerpo estraño hácia el ángulo que presenta la estremidad interna del conducto auditivo.

El cerumen endurecido y los cuerpos análogos podrán ser reblandecidos y espelidos por medio de inyecciones de agua tibia. Mayer ha puesto tambien en uso, con buen éxito, las inyecciones para estraer los cuerpos sólidos que eran espelidos por la fuerza del agua ó de las inyecciones mismas.

Si todos estos ensayos salieran mal, podria quizás recurrirse al procedimiento de Paulo de Egine que aconsejaba practicar detrás del pabellon una pequeña incision al nivel del conducto, á fin de poder introducir fácilmente, detrás del cuerpo estraño, un estilete para empujarlo de dentro á afuera.

PÓLIPOS DEL CONDUCTO AUDITIVO.

Los pólipos del conducto auditivo pueden ser estirpados ó destruidos por medio de la ligadura, la escision, el arrancamiento y la cauterizacion. La clase ó estructura del pólipo, su forma y volúmen suministrarán al cirujano las indicaciones necesarias para elegir el procedimiento que deba seguir.

La *ligadura* puede practicarse de un modo inmediato ó á beneficio del aprieta-nudos de Desault (V. instrumentos lám. XII, fig. 8), deslizando un nudo escorredizo al rededor de un pólipo con pedículo.

El *arrancamiento* conviene en casi todos los casos. Practícase con tenacitas de acero (V. instrumentos lám. X, fig. 4 y lám. XII, fig. 1). La sangre que corre en abundancia muchas veces despues de arrancado el pólipo, podrá ser atajada á beneficio de la cauterizacion, echando mano principalmente del nitrato de plata ó bien de la pasta de Viena. Pero será menester vigilar con cuidado la accion del cáustico, y para preservar la membrana del tímpano será prudente introducir una bolita de algodon en el fondo del conducto auditivo.

AUSENCIA Y OBSTRUCCION DEL CONDUCTO AUDITIVO.

El arte es impotente para remediar ó reparar la ausencia congénita del conducto auditivo ocasionada por la aproximacion de las paredes óseas del canal. Pero cuando una membrana mas ó menos espesa y situada mas ó menos profundamente, está obstruyendo el conducto auditivo, la *puncion*, la *incision* y la *cauterizacion* pueden ser empleadas con éxito.

Siempre será prudente comenzar por una puncion esploradora para cerciorarse acerca de la presencia del vacío detrás de la membrana; si á consecuencia de esta puncion percibiera mas fácilmente el operado los sonidos, en tal caso podrá practicarse una incision crucial en la membrana cortando igualmente los colgajos. Acto

continuo se introducirá en la abertura artificial un cuerpo dilatador cualquiera para mantenerla en este estado ó impedir su obstruccion durante el tiempo de la cicatrizacion de la herida.

Itart y Bonafont han puesto en uso con éxito la cauterizacion con el nitrato de plata para destruir las membranas profundamente situadas; (V. el porta-cáustico de Mr. Blanchet, instrumentos, lám. X, fig. 10).

La obstruccion del conducto, que reconoce por causa del espesor de las paredes blandas, puede curarse á beneficio de cuerpos dilatadores, tales como las cuerdas de guitarra, la esponja preparada, etc., que son despues reemplazados por una cánula de oro ó de marfil destinada á mantener abierta la dilatacion.

Cualquiera que sea el procedimiento que se ponga en uso, deberá obrar el operador con muchísimo cuidado, pues las lesiones de la parte media del oido son mucho de temer.

OPERACIONES QUE SE PRACTICAN EN LA PARTE MEDIA DEL OIDO.

(V. lám. 43, fig. 3 y 4).

PERFORACION DE LA MEMBRANA DEL TÍMPANO.

Esta operacion tiene por objeto el favorecer la entrada del aire en el conducto auditivo para remediar la sordera que resulta de la obstruccion completa é incurable de la trompa de Eustaquio. La perforacion de la membrana del tímpano puede ser practicada: 1.° por medio de la *puncion;* 2.° por *escision;* 3.° por *cauterizacion.*

Puncion.— Procedimiento de A. Cooper.— Dirígese un pequeño trócar curvo sobre la pared anterior é inferior del conducto auditivo esterno, hasta la membrana del tímpano. Al llegar el operador á esta membrana empuja de repente la punta del trócar haciéndola penetrar como unos dos ó tres milímetros (una línea ó poco mas), y el enfermo recobra al instante el oido.

Procedimiento de Buchanau. — Es lo mismo que el precedente

á escepcion que el trócar es cuadrado; una vez punzada la membrana, se agranda la abertura artificial por medio de algunos movimientos de rotacion con el trócar.

Escision.—Procedimiento de Himly.—La perforacion practicada segun los procedimientos de A. Cooper y Buchanau suele volverse á cerrar; y para obviar ó evitar este inconveniente ha añadido Himly la escision á la puncion por medio de un saca-bocados que despues fue perfeccionado por Fabrizi y Mr. Deleau (V. instrumentos lám. X, fig. 12, 14 y 16).

El perforador de Deleau se compone de una cánula cuya estremidad presenta un borde saledizo cortante; esta cánula encierra una punta cuya base es igualmente cortante. Un resorte circularmente movible hace salir la punta que, atravesando la membrana, se vuelve á esconder de repente en la cánula por medio de un muelle retrógrado, de modo que corte un colgajo circular de la membrana cogida entre la cánula y la base de la punta (V. lámina 43, fig. 4, aplicacion del perforador de Mr. Deleau).

La *cauterizacion* propuesta por Richerand es hoy generalmente inusitada.

PERFORACION DE LAS CELDILLAS MASTOIDEAS.

La comunicacion que existe entre las celdillas mastoideas y la caja del tímpano ha inspirado á los cirujanos la idea de abrir un paso artificial al aire esterior, perforando la apófisis mastoidea.

Esta operacion puede practicarse por medio de un trépano ó con un trócar ó perforador. El lugar de eleccion mas favorable se halla un poco delante de la apófisis mastoidea, á quince ó diez y ocho milímetros (siete ó nueve líneas) encima de su ápice (Malgaigne).

La perforacion de las celdillas mastoideas no solamente está indicada en ciertos casos de sordera, sino que puede utilizarse tambien para dar salida al pus ó á los líquidos contenidos en las celdillas y en la parte media del oido, á consecuencia de un absceso ó de alguna lesion orgánica de la apófisis. Esta operacion no siempre es tan ventajosa como parece; pues no deja de ser bas-

tante peligrosa, y en algunos casos ha sido seguida de muerte. Estas consideraciones unidas á la particularidad de que muchas veces se hallan atrofiadas las celdillas mastoideas, lo cual hace sea inútil la operacion, deberán inspirar una prudente reserva á los cirujanos.

CATETERISMO DE LA TROMPA DE EUSTAQUIO.

(V. lám. 38, fig. 1, y lám. 43, fig. 1).

Recordemos aquí que la trompa de Eustaquio es un conducto largo de cuatro á cinco centímetros (algo mas de pulgada y media á dos pulgadas) que presenta una abertura, *c*, (V. lám. 43, fig. 1) mirando á abajo, adentro y adelante; abertura situada detrás del meato y del cornete inferior, *a*. Se puede llegar, pues, á este orificio de la trompa sea por la boca ó bien por las fosas nasales. La fig. 1, lám. 38 representa una sonda de Mr. Deleau, *d*, colocada á lo largo del suelo de las fosas nasales é introducida por el punto, *e*, en el orificio faringeo de la trompa de Eustaquio.

El cateterismo de la trompa se practica con objeto de desobstruirla; y este resultado se obtiene por medio de inyecciones de aire ó de algun líquido medicamentoso.

Método de Guyot. — En 1724, Guyot, correo mayor de Versalles, ensayó por primera vez con éxito el cateterismo de la trompa de Eustaquio, introduciendo una sonda en la trompa pasando por la boca. Este procedimiento tuvo en un principio numerosos partidarios; pero en 1741 vino luego Cleland que practicó el cateterismo por la nariz, y el procedimiento de Guyot fue desde entonces generalmente abandonado.

Método de Cleland. — Procedimiento ordinario. — Practícase con una algalia de plata bastante fina y encorvada como una sonda de muger (V. instrumentos lám. X, fig. 8). Estando sentado el enfermo, la cabeza ligeramente inclinada hácia atrás y mantenida inmóvil por un ayudante colocado detrás de él, coge el operador con la mano derecha la algalia untada de antemano con aceite; introdúcela por la fosa nasal situada en el lado de la trompa que se va á sondar, haciéndole deslizar contra el suelo de las fosas na-

sales hasta el nivel del velo del paladar. En este primer tiempo de la operacion, la punta de la sonda es vuelta hácia abajo y un poco afuera. Despues de un trayecto de seis ó siete centímetros, la punta de la sonda dá contra el velo del paladar, lo cual produce al enfermo una sensacion desagradable y provoca un repentino movimiento de deglucion. Entonces es menester volver ligeramente la punta de la sonda hácia afuera y arriba por medio de un movimiento de rotacion dado á la estremidad de la sonda sostenida siempre aplicada contra la pared esterna de la fosa nasal. Luego despues se egecutan con suavidad pequeños movimientos de va-y-ven para hacer entrar la punta de la sonda en el pabellon de la trompa. La prueba de haber penetrado dentro es indicada por lo fijo que está el instrumento y por la sensacion particular que esperimenta el enfermo en el oido. Para practicar las inyecciones solo basta mantener inmóvil la sonda aplicando ó fijándola contra la nariz entre dos dedos, como para pellizcarla, haciendo penetrar luego en el pabellon de la sonda la estremidad de una geringuita.

Procedimiento de Mr. Deleau (V. lám. 38, fig. 1). — En lugar de una algalia de plata, Mr. Deleau emplea una sonda flexible de goma elástica que puede penetrar mas profundamente en la trompa sin detenerse contra las tortuosas paredes de este conducto (V. instrumentos lám. X, fig. 11). Un mandrin ó varilla fija en la sonda sirve para sostenerla y darle la encorvadura conveniente. La estremidad del mandrin, que sobresale un poco de la sonda, entra sola al principio en el conducto; guiando despues la sonda por medio del mandrin, se la hace penetrar tan adentro como sea posible, despues de lo cual, se saca el mandrin ó varilla de hilo de alambre. La estremidad de la sonda se termina por un pabelloncito de plata en el cual se adapta un hilo metálico arrollado en forma de muelle ó resorte que sirve para fijar el instrumento pellizcando el ala de la nariz del operado. Luego que la sonda está inmóvil pueden practicarse las inyecciones que exija el caso. Mr. Deleau preconiza, sobre todo, las inyecciones de aire; y para practicarlas se vale de una vegiga de cautchu (V. instrumentos lám. X, fig. 17), que basta comprimirla para establecer la corriente de aire que debe penetrar en la trompa.

Estos chorros de aire pueden suministrar un precioso medio

de diagnóstico en ciertos casos. Efectivamente, aplicando el operador su oido contra el del enfermo, echa de ver fácilmente cuando el aire penetra en la caja del tímpano y vuelve á salir al instante entre la sonda y las paredes de la sonda; en tal caso, no es completa la obstruccion. Si la corriente de aire atraviesa la parte media del oido y sale por el conducto aud tivo esterno, la perforacion de la membrana timpán ca es evidente. En fin, el ruido ó zurrido que se percibe en el oido por medio de la auscultacion, indicará la presencia de algun líquido purulento ú otro en la parte media de este órgano, etc.

Segundo procedimiento de Mr. Deleau. — Cuando tambien se halle obstruida la fosa nasal correspondiente á la trompa enferma, se practica el cateterismo por el otro lado de la nariz, teniendo cuidado de aumentar la encorvadura de la sonda y midiendo ú apropiando las dimensiones de la parte tortuosa á la longitud del trayecto que ha de recorrerse para llegar al pabellon de la trompa.

A fin de facilitar la introduccion de la punta de la sonda, se podrá disminuir su encorvadura mas ó menos, segun se necesite.

Procedimiento de Mr. Gairal. — Este profesor empuja la sonda hasta la estremidad posterior de las fosas nasales; en seguida que la punta del instrumento no descansa ya sobre el suelo de la fosa, le hace describir un cuarto de círculo de abajo arriba y hácia afuera; entonces, con solo empujar un poco la sonda, se hará penetrar su estremidad en el pabellon de la trompa, sin cesar de egercer un ligero movimiento de rotacion afuera, que favorece la introduccion mas profundamente del instrumento en la trompa.

El pabellon de la sonda de Mr. Gairal presenta varias divisiones ó grados que indican los límites del movimiento de rotacion que debe egercerse.

LAMINA 44.

LABIO LEPORINO Y QUEILOPLASTIA.

(Formacion ó regeneracion del labio).

Fig. 1. Labio leporino simple.

Fig. 2. El mismo despues de la operacion; tres puntos de sutura ensortijada reuniendo los bordes de la herida.

Fig. 3. Labio leporino doble.

Fig. 4. El mismo, operado.

Fig. 5. Queiloplastia. La porcion cancerosa *a, c, d, e,* se halla comprendida entre dos incisiones *a, c, e; a, d, e.* Las comisuras están prolongadas por medio de dos incisiones *a b, a b;* los bordes de *a, d, e,* y *a, c, d,* serán acolados y reunidos en la línea media con dos puntos de sutura.

Fig. 6. *Procedimiento de Chopart.*—Dos incisiones *a, e,* y *d, f,* señalan un colgajo cuadrilátero *a, e, f, d,* del cual se corta la porcion afecta practicando la incision *b, c;* el colgajo *b, e, c, f,* debe hacerse subir deslizando ó estirando hasta el nivel de las comisuras *a* y *b.*

ESTIRPACION DE LOS CANCERES DEL LABIO Y QUEILOPLASTIA.

Los granos cacroideos y los tumores superficiales que se desarrollan en el borde libre de los labios pueden ser estirpados por medio de una escision con las tijeras plani-curvas. Para ello se coge el pequeño tumor con las pinzas-erinas, á fin de levantarlo y practicar la escision que deberá comprender un poco hasta algo mas allá de los tejidos sanos. La herida se cicatriza ordinariamente muy pronto ella misma. Algunos prácticos cauterizan la herida despues de la operacion aplicando la pasta arsenical.

Los tumores mas voluminosos que interesan un cierto espesor de los tejidos, deben ser estirpados entre dos incisiones en forma

Fig. 1.

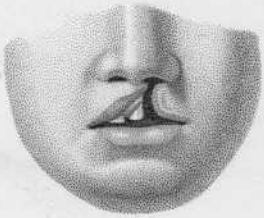

Fig. 2.

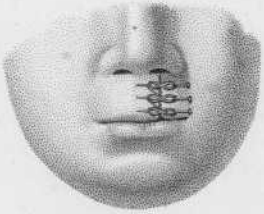

Fig. 3.

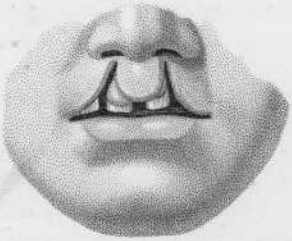

Fig. 4.

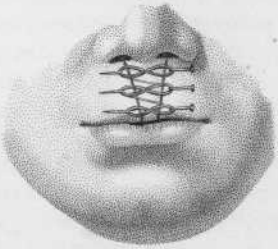

Fig. 5.

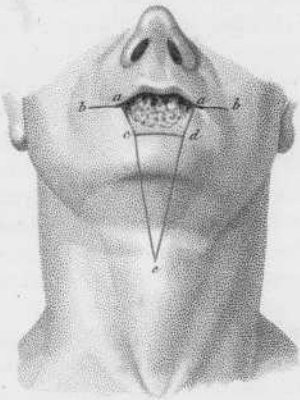

Fig. 6.

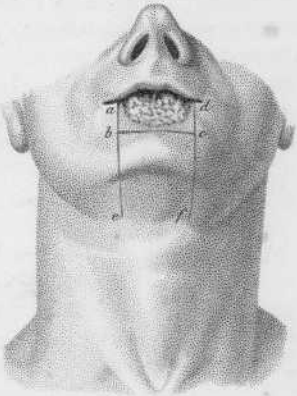

de V, que se practican con las tijeras ó con el bisturí. Una vez estirpado el tumor, se reunen los bordes de la herida V con puntos de sutura. Este procedimiento es solamente aplicable á los tumores que no son muy voluminosos. A las veces podrá suceder que la reunion de los bordes sea demasiado difícil; en estos casos, para aumentar la estensibilidad de los bordes de la herida, se les disecará á fin de poder reunirlos frente á frente con mayor facilidad despues de haberlos aislado de los tejidos vecinos.

Los tumores voluminosos é irregulares exigen operaciones especiales, cuya oportunidad y reglas que deberán seguirse quedan al alcance del cirujano. La estirpacion de estos tumores dan siempre lugar á pérdidas de sustancia mas ó menos considerables, que será menester reparar por medio de la queiloplastia.

Queiloplastia del labio inferior. — Los métodos indiano é italiano están abandonados ya; el método francés ó llámese por estiramiento *(glissement)* es el único que se usa hoy. Cualquiera que sea el procedimiento que se ponga en práctica, hay una indicacion importante que llenar, la cual consiste en deber conservar la mayor parte posible de mucosa para cubrir el nuevo labio.

Procedimiento de Chopart (V. lám. 44, fig. 6).— El tumor es cogido entre dos incisiones verticales y paralelas que partan del borde libre del labio y bajen hasta la region supra-hioidea. Estas dos incisiones señalan un colgajo cuadrilátero que se diseca en seguida de arriba á abajo. Una vez concluida la diseccion, se corta toda la parte enferma del colgajo por medio de una incision bien horizontal. Para reparar la pérdida de sustancia producida por la escision del tumor, basta hacer bajar la cabeza del enfermo mientras que se levanta el colgajo hasta el nivel de las comisuras labiales ó de la porcion reservada del labio inferior. Mantiénese el colgajo en la posicion que se le dé por medio de puntos de sutura practicados lateralmente en las dos incisiones perpendiculares.

Si se ha podido conservar una parte de la mucosa, servirá para cubrir el labio nuevo. En el caso de estar sano el borde libre del labio, podrá ser igualmente reservado, cortando los tegumentos morbosos debajo de él, á fin de poderlo aplicar despues sobre el colgajo cuadrilátero levantado (Viguerie).

Procedimiento de Mr. Roux de S. Maximino. — Limitando el

tumor por medio de una incision en forma de media luna, que va de una á la otra comisura, Mr. Roux diseca los tegumentos abajo, y separando ó aislándolos del maxilar inferior, continúa la diseccion hasta la region supra-hioidea en una estension proporcionada á la pérdida de sustancia que haya que reparar. La piel de la barba forma de este modo delante del maxilar una especie de bolsillo movible, ó mejor un delantal que puede estirarse ó subirse hasta el nivel del labio inferior, en cuya posicion se le mantiene á beneficio de tiras aglutinantes ó un vendage, hasta que se complete la cicatrizacion. Si el tumor se estiende hasta el carrillo, se podrán desbridar las comisuras prolongando uno de los lados de la incision semi-lunar hasta la estremidad esterna del desbridamiento.

Procedimiento de Mr. Morgan.— Para facilitar la diseccion del colgajo que debe estirarse hácia arriba, Mr. Morgan ha modificado el anterior procedimiento cortando verticalmente los tegumentos, á partir de la parte media de la incision semi-lunar. De este modo se forman dos colgajos que pueden ser fácilmente disecados y estendidos hasta el nivel de las comisuras, reuniendo en la línea media con varios puntos de sutura.

Procedimiento de Mr. Malgaigne.—Todas las partes degeneradas deben estirparse primero, sea por medio de una incision en V, sea por dos incisiones verticales y descendientes hasta la base del hueso maxilar, donde se reunen practicando una incision trasversal.

En el primer caso resultará una pérdida de sustancia triangular, y entonces conviene prolongar los ángulos de la boca en cada lado por medio de una incision trasversal, disecando de modo que se obtengan dos colgajos triangulares. Los bordes verticales serán reunidos en la línea media á beneficio de puntos de sutura; respecto del borde superior, todo lo que sobre de la estension que quiera darse al labio será igualmente recosido con el otro borde de la incision horizontal.

En el segundo caso la pérdida de sustancia es cuadrilátera; á las dos incisiones que prolongan las comisuras, es necesario añadir dos otras paralelas que costean la base de la mandíbula. De este modo podrán despegarse ó disecarse dos colgajos laterales cuadriláteros, que serán reunidos el uno con el otro en la línea media,

así como tambien con las demás incisiones, segun la necesidad del caso.

De este procedimiento resulta, que solo los carrillos contribuyen á formar el labio, cuyo borde libre es constituido por el borde sangriento de la incision horizontal. Y de este modo, el nuevo labio contiene fibras musculares pertenecientes al orbicular y á sus antagonistas; hallándose por otra parte cubierto atrás por una mucosa natural, y hasta puede cubrirse su borde libre con la mucosa si se opera segun el procedimiento de Dieffenbach. (Manual de medicina operatoria).

Rara vez se presenta ocasion de practicar la queiloplastia del labio superior. La pérdida de sustancia se repara aquí por medio de colgajos sacados de los carrillos. La naturaleza y forma de la pérdida de sustancia que se tenga que reparar, suministrarán las indicaciones que haya que llenar segun los casos.

GENOPLASTIA *(reparacion del carrillo).*

Cuando la pérdida de sustancia que necesita esta operacion es poco considerable, será suficiente avivar los bordes de la herida, y disecarlos para reunirlos despues por medio de algunos puntos de sutura (Roux de S. Maximino).

Si la pérdida de sustancia es tal que no pueda reunirse por este procedimiento, se podrá tomar un colgajo en la region cervical restaurando el carrillo segun el método indiano ó el que llamamos francés ó sea por estiramiento. La forma, las dimensiones y el lugar que ocupe la pérdida de sustancia, servirán de guia al operador para llenar todas las indicaciones. De todos modos siempre deberán tenerse presentes los principios generales que hemos espuesto al tratar de la blefaroplastia y queiloplastia.

LAMINA 45.

OPERACIONES QUE SE PRACTICAN EN LA NARIZ Y EN LAS FOSAS NASALES.

RINOPLASTIA.

La rinoplastia tuvo su orígen en la India, en donde la practicaban alguna vez los Brahmes para remediar la deformidad que era entonces el resultado de ciertas condenas legales. Sabido es, pues, que á ciertos criminales se les condenaba á cortarles la nariz.

Hácia el siglo XV fue introducida en Italia la rinoplastia, habiéndola regularizado y puéstola en el rango de una verdadera operacion Branca y Tagliacozzi. En 1813, ya fue practicada en Inglaterra por Corpue, y mas tarde por Grœf, en Alemania, y luego por Delpech, en Francia.

El objeto de esta operacion es de reparar parcial ó totalmente la pérdida de la nariz. Tres son los métodos principales que se admiten hoy: los que otras veces consistian en reemplazar la nariz perdida con la nariz entera ó una porcion de tegumentos cortados ó tomados de una otra persona, han sido desechados del *Manual operatorio* como absurdo.

Método indiano. — *Procedimiento ordinario* (figura 1). — Consiste este método en tomar en la frente del enfermo una porcion de tegumentos suficiente para reparar la pérdida de sustancia: para ello se principia por hacer el modelo de la nariz que falta, sea con cera ó mejor con un trozo de espadrapo. Este modelo se coloca luego (estendido) al revés sobre la frente de modo que su base mire arriba; y al rededor del contorno del modelo se traza una raya negra con tinta en la piel de la frente; practicando el operador una incision á dos líneas mas afuera de la raya de tinta. Una vez practicada la incision, va disecando la piel hasta la raiz de la nariz, teniendo cuidado de conservar en este punto un pedículo, *d*, bastante ancho para

Fig. 1.

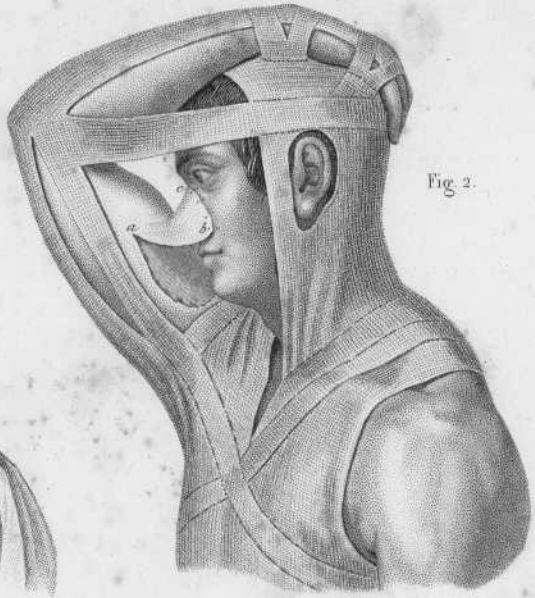

Fig. 2.

el paso de los vasos que deben nutrir el colgajo. Este colgajo, disecado, pues, hasta la misma raiz de la nariz, se retuerce sobre su pedículo, *d*, de modo que su cara sangrienta mire ó se aplique contra las fosas nasales; sus bordes son aplicados con varios puntos de sutura ó mejor por medio de serfinas ó gafas metálicas, contra los bordes de la pérdida de sustancia de la region nasal, que habrán sido avivados de antemano con el bisturí. Para mantener abiertas las fosas nasales y sostener el colgajo se introducen debajo algunas bolitas ó mechas de hilas ó bien dos trozos de sonda de goma elástica *e e*. Una vez obtenida la reunion, se destacan los puntos de sutura ó quitan las gafitas ó *serfinas* (que son preferibles á la sutura, por mas que no los hayan siquiera mencionado en la edicion francesa de esta obra); se corta el pedículo, *d*, sobre una sonda acanalada, á fin de destorcerlo, y él mismo se reune despues muy bien. Respecto de la herida de la frente nada tenemos que decir sino es que solo exige simples curas con planchuelas de cerato, favoreciendo despues la cicatrizacion por medio de ligeras cauterizaciones con la piedra infernal, etc.

Procedimiento de Delpech. — Consiste únicamente en cortar la base del colgajo del modo que se halla representado en la fig. 1, es decir, con tres puntas *a*, *b*, *c*. Las dos puntas laterales sirven para formar las alas de la nariz, y la punta del medio, *b*, para formar el sub-tabique nasal.

Lisfranc, queriendo evitar la torcedura del pedículo que puede ocasionar la gangrena del colgajo cuando es bastante considerable para impedir la circulacion, aconsejaba se prolongara una de las dos incisiones mas abajo que la otra, y torcia el colgajo en el sentido de la mas larga. Pero las ventajas que pueden obtenerse con esta modificacion no compensan siempre los inconvenientes á que ella espone prolongando las incisiones demasiado cerca de la pérdida de sustancia que hay que reparar.

Método italiano. — *Procedimiento de Graefe.* — No es mas que una modificacion del procedimiento descrito y practicado en Italia por Tagliazzi. Como el colgajo tiene que tomarse en la piel del brazo, deberá acostumbrarse el enfermo, algun tiempo antes de la operacion, á la incómoda ó cansada posicion que es indispensable tener durante el tiempo necesario para poderse verificar esta espe-

cie de ingerto ó sea la reunion por primera intencion. La fig. 2 representa la clase de vendage á que deberá someterse el enfermo para mantener aplicado el brazo contra la cara.

El trozo de espadrapo que sirve de modelo, del modo arriba dicho, se aplica en el brazo para señalar el colgajo con que se ha de formar la nariz; la diseccion del colgajo se practica desde su punta hácia la base, de modo que la raiz de la nariz y las partes laterales se fijen inmediatamente contra la pérdida de sustancia de la region nasal (por medio de la sutura ó de las gafitas ó serfinas), mientras que la base queda todavía adherente al brazo. Una vez obtenida la reunion de las partes ingertadas, por decirlo así, se corta ó divide el colgajo en su base separándolo del brazo. Esta base del colgajo puede ser cortada segun la forma indicada arriba (procedimiento de Delpech). Tagliazzi disecaba el colgajo y lo dejaba supurar antes de reunirlo á la pérdida de sustancia de la region nasal. Este profesor creia que el trabajo de supuracion aumentaba el espesor del colgajo y le hacia mas apto para restaurar la nariz.

Método francés. — Consiste en llenar la pérdida de sustancia con un colgajo disecado en las partes mas vecinas. Este método es el que llamamos por estiramiento *(glissement)*, segun lo describimos arriba (V. blefaroplastia).

Los procedimientos de este método tienen aplicacion solamente en las reparaciones parciales de la nariz, y no es posible someterlos á una regla general. De ahí es que el ala de la nariz podrá ser reemplazada con un colgajo del carrillo; el sub-tabique nasal con un colgajo suministrado por el labio superior, teniendo cuidado de no interesar sino la mitad del espesor del labio y de no lastimar la mucosa, etc. etc.

Apreciacion. — La rinoplastia es siempre una operacion grave. Rara vez se obtiene lo que ella promete, y las narices fabricadas así se arrugan ó se encogen casi siempre en tales términos (y se forman en ella muchas veces ciertos tubérculos), que presentan á las veces una deformidad todavía mas fea que la que se ha querido ocultar.

Hoy que se ha perfeccionado tanto la construccion de narices de cera ó carton, etc., que pueden fijarse muy bien con anteojos

ó resortes, la rinoplastia no es practicada sino en casos estremos, y el operador no deberá condescender á las instancias del enfermo sino despues de haberle dicho lo peligrosa y á veces inútil que es esta operacion. Las personas pusilánimes difícilmente se someterán á esta operacion, sobre todo, segun el método italiano. El método indio es preferible, pues, de un modo general, siendo el procedimiento de Delpech el que merece la preferencia.

Finalmente, cuatro rinoplastias he visto practicar á Blandin, siempre por el método indiano, y de las cuatro salió una bastante bien; esta jóven belga de 18 años, operada el año 1848, pudo salir del hospital con toda la base de la nariz bien formada; pero habiéndose gangrenado el pedículo, le quedó un agujero en la raiz ó parte superior de la nariz. El resultado de la segunda fue mucho peor; la deformacion ó abertura nasal quedó cubierta por un trozo de piel de la frente, que aplastando y encogiéndose luego, presentaba un aspecto muy irregular. El tercer caso salió mal, la base del colgajo se gangrenó hasta cerca de la raiz, á cosa de media pulgada del pedículo. Y en el cuarto operado de rinoplastia no hubo la menor reunion del colgajo, todo fue invadido por la gangrena en pocos dias.

RESTABLECIMIENTO DEL ORIFICIO BUCAL.

Esta operacion se practica en los casos de adherencia anormal de los labios ó de encogimiento ó disminucion de la abertura bucal. Cuando la adherencia anormal es congénita y completa en un recien nacido, es necesario restablecer la abertura de la boca cortando la membrana que la obstruye. Para ello se practicará una puncion con el bisturí recto y estrecho en los puntos correspondientes á las dos comisuras de los labios, introdúcese despues por esta abertura una sonda acanalada para guiar el instrumento cortante (bisturí ó tijeras) que debe restablecer la abertura bucal. Los dos labios sangrientos serán en seguida cubiertos con un pañito untado de cerato, á fin de impedir su contacto mientras se verifica la cicatrizacion.

Cuando *la estrechéz* del orificio bucal es debida á irregulares

cicatrices ó quemadura alguna, por egemplo, el éxito de la operacion es mucho mas difícil que en los casos de adherencia anormal. El trabajo de la cicatrizacion atrae siempre las nuevas adherencias que vuelven á formar la estrechéz. Los siguientes procedimientos que vamos á describir han sido imaginados para impedir la formacion del tejido inodular que suele reproducir la deformacion.

Procedimiento de Boyer. — Una vez restablecido el orificio bucal por medio de dos incisiones prolongadas lo mas posible, pero que hagan alto sin embargo antes de llegar á las arterias labiales, se estiran hácia afuera las dos comisuras, á beneficio de dos ganchitos de plata despuntados que obrarán en sentido contrario. Por medio de un vendage apropiado se mantienen inmóviles los dos ganchitos que separan así la abertura bucal mientras se cicatrizan los nuevos labios. Este procedimiento ha procurado algun éxito.

Tambien se ha propuesto practicar una puncion con un trócar al nivel de las comisuras; debiendo pasar luego por estas dos aberturas artificiales un hilo de plomo cuyas dos estremidades son despues reunidas y torcidas, á fin de que apretando ó retorciendo el hilo un poco cada dia, vaya cortando las carnes de dia en dia. Pero los tejidos divididos se cicatrizan y reunen de nuevo detrás del hilo.

Procedimiento de Krügen-Hausen. — El hilo de plomo no se coloca para cortar las carnes (que se las deja sin apretarlas), y cuando los dos agujeritos que él atraviesa se han cicatrizado á su alrededor y convertido en dos aberturas permanentes, se restablece entonces el orificio bucal con un bisturí. Las dos perforaciones cicatrizadas forman las comisuras labiales. En este método son menos terribles que en el precedente los efectos de la cicatrizacion. En lugar del hilo de plomo podrá colocarse una pequeña cánula de plata, ó bien un clavito de plomo de Scarpa (V. instrumentos, lám. VIII, fig. 13, *b*, *c*), cuya gruesa estremidad estaria dentro de la cavidad bucal, y la punta quedaria retorcida al esterior contra la piel.

Procedimiento de Dieffenbach. — A fin de impedir la reunion de los bordes de la herida, imaginó Dieffenbach un procedimiento en que la mucosa bucal es reservada para poder cubrir el borde sangriento de los labios nuevamente formados. El operador intro-

duce el índice de la mano izquierda, por egemplo, en la boca del enfermo, con el fin de estender la pared bucal, y teniendo en la otra mano unas tijeras bien puntiagudas, ó mejor un bisturí recto y estrecho, hace penetrar oblicuamente la punta del instrumento un poco encima del punto donde debe colocarse la comisura labial; la hoja no debe atravesar todo el espesor del carrillo; operando de fuera adentro hasta el orificio bucal contraido, solo se interesará la mitad del espesor de los tejidos. Esto concluido, se introduce el instrumento dentro de la cavidad bucal, se volverá el corte hácia adelante, y de un solo golpe se dividirá de dentro afuera ó de atrás adelante la otra mitad superficial de los tejidos. Debajo de esta incision se practica una otra del mismo modo; y estas dos incisiones irán á reunirse por medio de una pequeña incision semi-lunar al punto donde ha de existir la nueva comisura. Esto hecho, no queda ya sino cortar el pequeño colgajo triangular comprendido entre las incisiones, teniendo cuidado de conservar la mucosa que tapiza el fondo de la herida.

El segundo tiempo de la operacion consiste en utilizar la mucosa conservada. Para ello se la separa de los demás tejidos en lo posible, dividiéndola despues horizontalmente hasta unas tres líneas de la comisura. Los dos colgajos flotantes de arriba y abajo sirven para cubrir la herida sangrienta, y se les reune á la piel por medio de algunas serfinas ó puntos de sutura.

Procedimiento de Mr. Velpeau. — Antes de dividir horizontalmente la mucosa pasa Mr. Velpeau los hilos con que va á hacer la reunion. Cada hilo enhebrado en una aguja atraviesa de dentro afuera la mucosa y la piel. De este modo se va pasando ó formando una línea de hilos en el labio superior así como en el inferior; y en fin practícase la incision de la mucosa entre estas dos líneas de hilos, que anudándolos se obtiene la reunion.

Procedimiento de Mr. Serre de Mompeller. — Este profesor divide la piel y la mucosa á una misma línea ó de nivel; y despues reúnelas con puntos de sutura. Este procedimiento es mas sencillo que los precedentes, pero no presenta las mismas condiciones de solidéz.

LABIO LEPORINO.

La operacion del labio leporino se practica en dos tiempos principales: El 1.° consiste en avivar los bordes de la division, y el 2.° en la reunion de estos mismos bordes.

1.° *Para avivar* la division anormal, siendo adulto el operando, podrá operársele sentado en una silla, teniendo la cabeza un poco inclinada hácia atrás y sostenida por un ayudante; si el operando es algun niño, se le envolverá en una sábana confiándolo á un ayudante que lo sostendrá ó mantendrá fijo en sus piernas. El ayudante encargado de fijar la cabeza del paciente, deberá con sus manos empujar los carrillos adelante lo mas posible, y comprimir al propio tiempo las arterias faciales contra el maxilar inferior, delante de los músculos maseteros. Lo primero que debe hacer el operador es levantar el labio superior á fin de cortar ó separar con el bisturí ó las tijeras el frenillo que está unido á las encías. El ángulo del borde izquierdo de la division es cogido en seguida con las pinzas-erinas ó con los dedos, y estirándolo un poco adelante y abajo, se cortará en un solo golpe, con unas fuertes y bien afiladas tijeras, el borde rojizo de la division, á cosa de línea ó línea y media afuera de su límite superior. Luego despues se practica del mismo modo la escision del borde derecho, tambien en una tijerada, de tal modo, que reuniéndose las dos incisiones en la parte superior de la division, formen una V al revés, cuyas ramas son los bordes del labio leporino.

2.° *Reunion.*—Los dos bordes sangrientos de la herida se colocan enfrente para reunirlos perfectamente por medio de dos ó tres puntos de sutura que se practican del modo siguiente: se coge el colgajo izquierdo en su ángulo inferior como se hizo para avivarlo; se le atraviesa de fuera á adentro á cosa de media línea encima del borde mucoso del labio, con un alfiler que se hace penetrar por la cara cutánea del labio (ó bien por su borde mucoso, segun algunos, cuando se introduce el primer alfiler), y salir por el borde sangriento. El alfiler debe atravesar entre los dos tercios anteriores y el tercio posterior del espesor del labio, entrando á cosa de línea y media afuera de la division y saliendo

por la herida á igual distancia, poco mas, encima del borde mucoso del labio. El ángulo del otro colgajo es pasado en seguida con el mismo alfiler, pero de dentro afuera, penetrando por la superficie sangrienta y saliendo por la cutánea (ó bien por el borde mucoso del labio, segun lo aconsejan algunos, para reunir los ángulos inferiores de la division). Pero espliquemos el objeto de esta modificacion que no se halla indicada en la lám. 44, donde solo han figurado el procedimiento que acabamos de indicar.

Sabido es que despues de cicatrizado el labio leporino operado, siempre queda, generalmente hablando, una especie de muesca mas ó menos deforme, segun la estension de la division congénita de los labios. Pues bien, para evitar esta especie de brecha se ha creido que haciendo penetrar el alfiler por el borde ó ángulo mucoso izquierdo oblicuamente de abajo á arriba y de fuera adentro, é introduciendo luego el mismo alfiler por la superficie sangrienta del lado derecho y haciéndolo salir por el borde mucoso del otro ángulo, empujando de este modo hácia abajo las carnes de los dos ángulos del labio leporino, se ha pensado, repito, que se evitaria la pequeña brecha labial en cuestion. El alfiler colocado de este modo, describe una línea curva, cuya concavidad mira hácia abajo, empujando así en este sentido los ángulos de los dos colgajos, con lo cual se evita mas ó menos la formacion de la pequeña brecha. Pero repito que otros cirujanos pican la piel á media ó una línea encima de la mucosa labial, en lugar de introducir el alfiler por la mucosa del colgajo izquierdo y hacerlo salir por la del lado derecho.

De todos modos, una vez colocado este primer alfiler, practícase la reunion de los bordes sangrientos por medio de un hilo formando un 8 de guarismo, ó llámese un punto de sutura ensortijada. Acto continuo colócase el segundo alfiler horizontalmente encima del primero á igual distancia de éste y del ángulo superior de la herida, haciéndolo penetrar por la piel de un lado y salir por el otro á línea y media poco mas ó menos afuera de la division. Finalmente, un tercer alfiler es colocado del mismo modo encima del segundo (V. lám. 44, fig. 2). Entre los alfileres pueden colocarse tiras aglutinantes para atraer los carrillos hácia adelante y mantener la reunion mas exactamente. En fin, las puntas de los alfileres serán cortadas con unas fuertes tijeras, garantizando de su

contacto á la piel por medio de pequeñas tiras de diaquilon entre la piel y los alfileres (V. las suturas, pág. 8 y siguientes, fig. 6 de la lám. 2). Una cura simple, compuesta de una fina compresa con cerato y unas pocas hilas, completarán el aparato.

Durante los primeros dias deberá estar aislado el enfermo lo mas posible á fin de evitar las influencias esteriores que puedan escitar la risa ó los lloros, etc., ó lo que es lo mismo, los movimientos intempestivos de los labios que comprometerian el éxito de la operacion estirando y desuniendo los bordes de la herida. El operado tomará tan solamente alimentos líquidos, por la misma razon; y á los niños de pecho podrá sometérseles á la dieta durante los dos primeros dias sin inconveniente alguno, es decir, que no se les permitirá mamar. Tambien se deberá vigilar con sumo cuidado la herida de los niños, que podrian chupar y tragar la sangre de una hemorragia, por egemplo, que de este modo quedaria oculta. Al tercero ó cuarto dia se podrá sacar el alfiler inferior teniendo cuidado de no sacarlo de un golpe sino torciéndolo poco á poco entre los dedos, tanto para evitar el dolor al enfermo, como para no estirazar el labio, lo cual podia ocasionar la division de las partes recientemente reunidas. Al dia siguiente se sacará el segundo alfiler que se halla en medio; y veinticuatro horas despues el último de arriba. Pero las tiras aglutinantes deberán conservarse hasta el noveno dia.

Procedimiento de Mr. Malgaigne. — A pesar de lo que hemos dicho en el procedimiento anterior, esto es, que por mas que el alfiler inferior empuje hácia afuera los ángulos de la division del labio, la brecha ó *muesquecita* persiste casi siempre despues de la reunion. Y para evitar este inconveniente ha imaginado Mr. Malgaigne el siguiente procedimiento:

«Disponiéndolo todo como para el procedimiento ordinario, se avivan los bordes de la division labial, sea con unas tijeras ó bien con el bisturí, cortando exactamente el borde de los dos lados laterales del labio leporino hasta el ángulo redondo de cada lado, de modo que la incision representa una línea curva que va á parar á dos ó tres milímetros del borde natural del labio, hácia el punto donde el labio vuelve á seguir la direccion horizontal que le es natural. Estos dos colgajos solamente penden de un delgado pedículo que permite volverlos ó girarlos de arriba á bajo de modo que se

junten sus dos lados sangrientos. El primer alfiler, que deberá ser bien sólido, se coloca en la parte inferior del labio, á fin de juntar en seguida los dos ángulos entrantes que resultan de la vuelta ó direccion que se ha dado á los colgajos; luego despues se colocan uno ó dos alfileres mas encima del primero. El cuerpo del labio queda reunido de este modo, y no falta mas que darle la forma conveniente á su borde libre.

«Para obtener esto, se junta el pedículo de los dos colgajos. En ciertos casos la incision no ha sido prolongada bastante abajo; los colgajos vueltos no se continúan horizontalmente con el resto del borde labial; es menester prolongar la incision abajo y rodeando el ángulo hasta que se obtenga esa continuidad horizontal. Despues se corta con unas tijeras la parte escedente de los colgajos, conservando lo que es necesario para evitar la pequeña brecha: á causa de la retraccion de la cicatriz será bueno dejar un milímetro de mas. En fin, esta parte de los colgajos se reune con finos alfileres llamados insectos, ó bien por medio de la sutura ensortijada: si el labio leporino ocupase solamente una porcion de la altura del labio, se prolongaria un poco la incision hácia arriba hasta cerca de la fosa nasal, á fin de obtener una cooptacion mas fácil y exacta del ángulo superior. Si el frenillo labial se prolongara demasiado abajo, se le cortaria igualmente sin vacilar. *(Manual de medicina operatoria)*.

Procedimiento de Mr. Mirault (V. lám. 44, fig. 3 y 4). — Se aviva completamente el uno de los lados del labio leporino; pero en el otro labio, avivado tambien, se conserva un colgajo con pedículo inferior. Reúnense los bordes sangrientos del labio leporino, y el colgajo conservado es aplicado contra la especie de brecha de que hemos hablado.

LABIO LEPORINO DOBLE.

(V. lám. 44, fig. 3 y 4).

Cuando el tubérculo mediano es poco voluminoso para poder practicar la escision sin inconveniente, conviene mas el estirparlo y practicar la operacion como si se tratara de un labio leporino

simple. Pero si el tubérculo de la línea media debiera ser conservado, se avivarian los bordes de este tubérculo y los de las divisiones laterales. Luego se reunen los bordes con alfileres que atraviesan el espesor de los colgajos laterales y del tubérculo. La reunion presenta una cicatriz en V ó Y. Puede suceder que el tubérculo medio sea demasiado ancho para que un solo alfiler pueda atravesarlo de parte á parte, á fin de reunir las dos divisiones laterales á la vez. En tal caso se aplican puntos de sutura sueltos en cada uno de los lados de la V que forma la herida. La brecha que resulta despues de la operacion del labio leporino doble, es mucho mas considerable que en los casos de labio leporino simple. Tambien aquí pueden aplicarse los procedimientos de MM. Malgaigne y Mirault, modificados segun los casos.

Labio leporino complicado.— Las complicaciones mas ordinarias del labio leporino son: 1.° la presencia de dientes salientes hácia adelante; 2.° la salida demasiado considerable del hueso incisivo; 3.° la insercion anormal del tubérculo medio y la irregularidad del borde labial; 4.° la division de la bóveda palatina.

1.° *Los dientes salientes* serán empujados hácia adentro y sostenidos lo mas posible en su direccion normal por medio de hilos fijos á los dientes vecinos; en el caso de no ser posible su enderezamiento, preciso será practicar la estraccion.

2.° *La salida demasiado considerable del hueso incisivo* es una complicacion que puede remediarse á beneficio de varios procedimientos. Si el hueso se menea, empújasele hácia atrás; y si está inmovible, se le practica la reseccion.

Desault empujaba atrás el tubérculo huesoso por medio de una venda fuertemente apretada, que pasando por la parte saliente venia á anudarse detrás de la cabeza. El enfermo conserva este vendage hasta que la reduccion permita practicar la operacion en debida forma. *Mr. Gensoul* ha corregido la disposicion anormal del hueso inter-maxilar rompiéndolo, para darle una direccion vertical. Cualquiera que sea el procedimiento que se ponga en uso, la operacion no deberá practicarse sino despues del enderezamiento mas ó menos completo del hueso incisivo.

Blandin practicaba la escision, con unas fuertes tijeras, de un trozo triangular á base inferior en el tabique de las fosas nasales.

Los huesos inter-maxilares, privados así de su punto de apoyo, eran empujados luego hácia atrás.

3.° *La insercion anormal del tubérculo labial* en la punta de la nariz es debida muchas veces á la salida del tubérculo óseo que le sirve de asiento. En este caso puede utilizarse el tubérculo labial para formar la parte inferior del tabique nasal. Dupuytren dividia con un bisturí las adherencias que unian el tubérculo labial al tubérculo huesoso, resecando despues toda la parte saliente de este último que sobresalia de los huesos maxilares; luego, una vez avivados los bordes del tubérculo cutáneo, así como tambien los de las divisiones laterales, procedia á la reunion como para el labio leporino simple. El tubérculo cutáneo era en seguida vuelto hácia arriba debajo de la nariz, donde se le mantenia fijo en el sitio del sub-tabique por medio de algunos puntos de sutura.

4.° *Division de la bóveda palatina.—Procedimiento de Mr. Philips.*—En el caso de separacion de los huesos, Mr. Philips atraviesa la nariz en su base, detrás de las alillas, con un hilo de plata armado de una punta de acero; dos pequeñas placas de carton ó de corcho han sido de antemano aplicadas contra las alas de la nariz, estando tambien atravesadas por el hilo de plata.

El hilo es vuelto entonces contra las placas que le sirven de punto de apoyo, y la nariz se encuentra de este modo prensada entre dos botones que acercan las partes, cuya separacion se oponia á la reunion.

ESTRECHEZ Y OCLUSION DE LAS ABERTURAS DE LA NARIZ.

Tambien aquí son aplicables los procedimientos ya descritos para otras oclusiones; á la incision ó á la escision se añadirá la dilatacion por medio de cánulas convenientes para impedir que la cicatrizacion vuelva á ocasionar la deformidad.

CUERPOS ESTRAÑOS INTRODUCIDOS EN LAS ABERTURAS DE LA NARIZ

Dos vias hay abiertas para la estraccion ó espulsion de los cuerpos estraños, la una en las aberturas anteriores de la nariz, y la otra por detrás en la faringe. El volúmen de los cuerpos, su natu-

raleza, el lugar mas ó menos profundo que ocupan en la fosa nasal suministrarán las indicaciones sobre el procedimiento que deba seguirse. Podrán emplearse pinzas, tenacillas como para los cuerpos estraños introducidos en el conducto auditivo; y si el cuerpo estraño se halla profundamente situado, bastará muchas veces empujarlo un poco para precipitarlo en la faringe. En los casos en que nada se obtenga con los medios mas sencillos, podrá introducirse, de atrás adelante en las fosas nasales, una mechita de hilas que arrastrará delante de sí el cuerpo estraño. Para mayores detalles véase el taponamiento de las fosas nasales.

POLIPOS DE LAS FOSAS NASALES.

El tratamiento quirúrgico de estos pólipos está muchas veces subordinado á la naturaleza, sitio y forma de estas afecciones.

Relativamente á su naturaleza divídense los pólipos en: 1.° pólipos blandos, mucosos ó vesiculares; 2.° pólipos carnosos; 3.° pólipos duros, fibrosos, cartilaginosos; 4.° pólipos fungosos ó carcinomatosos.

1.° Los pólipos mucosos son los mas comunes y menos graves, están formados de una sustancia grisácea poco vascular y muchas veces compuesta de vesículas que contienen algo de serosidad. Generalmente poco adherentes y á menudo sostenidos por un pedunculillo, fácilmente pueden ser arrancados estos pólipos, que nacen en la pared superior y esterior de las fosas nasales.

2.° En los pólipos carnosos se hallan abundantes vasos sanguíneos, y esta es la razon por que muchas veces se hacen tan voluminosos creciendo hasta el punto de deformar las paredes que se oponen á su desarrollo.

3.° Los pólipos duros y fibrosos son menos frecuentes que los precedentes, y están formados de un tejido denso casi completamente desprovisto de vasos. Pero esto no impide que á veces empujen y lleguen á corroer las paredes óseas. Su asiento está mas ó menos lejos de la parte donde se observan y su pedúnculo es muy resistente algunas veces.

4.° Con el nombre de pólipos fungosos (pólipos malignos) han

descrito los autores ciertos tumores muy blandos, acompañados de dolor y de fáciles y repetidas aunque ligeras hemorragias, cuya naturaleza no se conoce todavía bien.

Antes de ensayar las operaciones deberá el cirujano investigar en lo posible cuál sea la verdadera naturaleza del pólipo; pues teniendo presente la posibilidad de una afeccion carcinomatosa, siempre deberá ser muy reservado y asegurarse bien á fin de no equivocarse en el diagnóstico y pronóstico.

Los procedimientos operatorios generalmente empleados hoy son: 1.° *la cauterizacion;* 2.° *la torsion y el arrancamiento;* 3.° *la escision;* 4.° *la ligadura.*

1.° *Cauterizacion.*—Todos los cáusticos líquidos y sólidos pueden ser puestos en uso. Los cáusticos líquidos tales como el ácido sulfúrico, el nitrato ácido de mercurio, la manteca de antimonio, etc., serán aplicados con un pincel ó hisopillo en el pólipo. Para ello se echará mano de un *speculum nasi* á fin de proteger los tejidos sanos contra la accion del cáustico, y se repetirá mas ó menos á menudo la cauterizacion segun la estension y naturaleza del mal.

Una mezcla de ácido sulfúrico, de manteca de antimonio y de nitrato de plata ha gozado de gran celebridad en Alemania bajo el nombre de *cáustico de Jensch.*

Tambien con el nitrato de plata y el hierro candente se han obtenido curas radicales. Sobre todo el hierro rojo será aplicable en los pólipos mucosos que se puedan alcanzar en la faringe. Pero en la nariz es peligrosa la aplicacion del hierro candente á causa de los accidentes inflamatorios que puede ocasionar y comunicarse pudieran hasta el cerebro.

2.° *La torsion y el arrancamiento* á la vez son aplicables en la mayor parte de los pólipos mucosos. Esta operacion se practica con las pinzas llamadas de pólipo (V. instrumentos, lám. XII, fig. 1 y 2). Mr. Gerdy prefiere unas fuertes pinzas cuyas ramas tienen dientes desde la punta hasta la articulacion del instrumento, que es bastante parecido á las pinzas de fimosis (V. fimosis); con estas pinzas se coge sólidamente el pólipo en una estension mas considerable que con las pinzas ordinarias. Las pinzas ó tenacillas curvas se ponen en uso para coger y arrancar los pólipos por las aberturas nasales posteriores.

Estando sentado el enfermo enfrente de una ventana, con la cabeza inclinada hácia atrás y sostenida por un ayudante, el cirujano ensancha la abertura nasal con una mano y con la otra introduce las pinzas cerradas hasta el pólipo. Al llegar á éste se abren las pinzas empujándolas de modo que entre el pedúnculo entre sus dientes. Aquí principia la *torsion*. Una vez bien agarrado el pólipo, se dan algunas vueltas á las pinzas para retorcer aquel. Esta sencilla maniobra es suficiente muchas veces para romper las adherencias del pólipo, cuyo buen resultado es indicado al operador por medio de una sensacion particular que esperimenta al tiempo de la torsion. Entonces es menester sacar las pinzas ó tenacillas con sus ramas juntas ó apretadas para estraer la totalidad ó parte del pólipo. A veces una sola de estas maniobras es suficiente para desembarazar las fosas nasales completamente; pero en la mayor parte de los casos es necesario introducir de nuevo el instrumento en la nariz para repetir la torsion, estrujar los restos del pólipo adherentes todavía, y en fin, para desobstruir completamente las fosas nasales arrancando sucesivamente cuanto se pueda coger del pólipo. Durante estos diversos tiempos de la operacion suele ó puede salir mucha sangre y cuando ésta cae en la boca por las aberturas nasales posteriores, conviene dar tiempo al operando para que la escupa en el intervalo de los repetidos ensayos.

Algunos pólipos son bastante blandos y poco adherentes para poderlos arrancar con los dedos; otros son pedicelados de modo que un hilo pasado al rededor del pedículo es suficiente para arrancarlos.

Los pólipos duros y voluminosos exigen muchas veces la introduccion de las pinzas desarticuladas haciendo entrar primero una de sus ramas y despues la otra; en otros casos para facilitar la estraccion es preciso agrandar el orificio por el cual debe salir el pólipo, cortando la ala de la nariz ó el labio superior con el cartílago de la abertura nasal.

Cuando se ataca el pólipo por la abertura posterior de las fosas nasales, es necesario valerse de pinzas curvas y empujar el tumor hácia atrás, introduciendo el dedo meñique en una de las fosas nasales.

La hemorragia que puede presentarse despues de la operacion

se cohibirá por medio de inyecciones astringentes de la cauterizacion ó el taponamiento.

3.° *La escision* es aplicable sobre todo á los pólipos pedicelados y situados cerca de las aberturas nasales anteriores. Los que son fibrosos y cuyo pedúnculo es bastante ancho y por ello inaccesible á la ligadura, solo pueden ser estirpados con la escision.

Esta operacion se practica con las tijeras ó á beneficio del bisturí abotonado. Cogiendo el pólipo con las pinzas ó tenacillas se le atraerá lo mas cerca posible de la abertura nasal, manteniéndolo fijo mientras con las tijeras ó el bisturí se practica la escision del pedúnculo.

Wathely pudo arrancar un pólipo voluminoso y profundo pasando primero una ligadura al rededor del pedúnculo; el uno de los hilos sirvió para guiar un bisturí envainado (siringotomo) el cual presentaba un ojo en su punta por donde pasó el hilo conductor. El instrumento llegó de este modo hasta el pedúnculo, cuya escision practicó.

De todos modos el operador elegirá las tijeras ó bisturí de tal ó cual forma que mas favorezca el objeto que se propone. Blandin empleaba cinco ó seis pinzas de diferentes formas en la estirpacion de un mismo pólipo.

4.° *Ligadura.*—La ligadura se practica en tres tiempos principales: 1.° pasar una asa de hilo (seda ó metal) por la abertura nasal hasta la faringe ó por las aberturas nasales posteriores haciéndolo salir por las anteriores; 2.° colocar el asa del hilo al rededor del pedúnculo que deba estrechar; 3.° practicar la constriccion ó ligadura por medio de un aprieta-nudos.

Primer tiempo.—Pueden introducirse de adelante á atrás unas pinzas suficientemente curvas y largas hasta la faringe, donde presentando los dos cabos del hilo con el índice del operador, los cogerá con los dientes del instrumento y sacará por la nariz (Ledrou y Blandin).

Una sonda, cuyo ojo presenta una asa de hilo, puede hacerse pasar por la nariz hasta la faringe, donde se cogerá el hilo con las pinzas ó los dedos.

En fin, la sonda de Belloc (V. instrumentos, lám. X, fig. 15) es todavía preferible á cuanto acabamos de decir para pasar el hilo

con mayor prontitud y seguridad. El procedimiento es el mismo que en el taponamiento.

Segundo tiempo.—Se pasará el asa del hilo al rededor del pedúnculo de modo que no se deslice ó se deshaga, disponiendo la cosa con los dedos, ó valiéndose de instrumentos especiales llamados *porta-ligaduras*, instrumentos cuyo mecanismo permite se dé al asa del hilo las dimensiones convenientes al mismo tiempo de colocarla al rededor del pedúnculo. En la lám. XII de instrumentos se halla representado el *porta-ligadura* de Mr. Felix Hutin y el de Charrière.

Tercer tiempo.—Una vez colocada el asa al rededor del pedúnculo sólidamente apretado, el operador sostendrá los dos cabos del hilo y abandonará el porta-ligadura para servirse del *aprieta-nudos*. Para tener una idea del modo de accion de estos instrumentos basta dar una ojeada á las fig. 5, 6, 7 y 8 de la lám. XII. El aprieta-nudos en forma de rosario de Mayor es flexible y puede adaptarse á todas las sinuosidades de las cavidades donde se introduce. El hilo se irá apretando un poco cada dia hasta la caida del pólipo que tiene lugar ordinariamente del octavo al décimo dia.

TAPONAMIENTO DE LAS FOSAS NASALES.

(V. lám. 38).

Esta operacion no debe practicarse sino para cohibir las hemorragias rebeldes á los medios ordinarios. Las inyecciones frias ó astringentes, las efusiones frias en el dorso y la cabeza, los pediluvios y manuluvios, la elevacion de los brazos deben ensayarse pues antes; y si la hemorragia persiste se procede entonces al taponamiento. Por medio de esta operacion no es una compresion directa la que se egerce contra el punto mismo de la hemorragia; pero cerrando adelante y atrás las aberturas por donde sale la sangre, luego se forman cuajarones en las fosas nasales que sirven de obturador, y se detiene la hemorragia.

Procedimiento de Franck.—Consiste en tomar un trozo de intestino de cerdo seco ó enjuto al aire; despues de reblandecerlo se ata una de sus estremidades con un hilo y se introduce con una

sonda en las fosas nasales. Inyectando luego agua fria en el interior de este bolsillo ó intestino se hace otra ligadura en la estremidad esterior.

Procedimiento de Mr. Martin Saint Ange.—Este profesor emplea un instrumento llamado *Rhinobyon* y análogo al de Franck. Se fija una vegiguita á una cánula de plata con una canilla, empújese la vegiga hasta las fosas nasales posteriores, y despues, llenándola de aire por la cánula, se cierra la canillita. Hinchada de este modo la vegiga está formando tapon contra la faringe; una mecha ó bolita de hilas colocada en la abertura nasal anterior completa la oclusion, y unas pequeñas pinzas contra la cánula fijan el aparato á las alas de la nariz.

Mr. Martin Solou ha simplificado el procedimiento anterior. En lugar de una cánula de plata se vale de una sonda de goma elástica: un hilo doble atado á la estremidad de la sonda donde se fija la vegiga sale por la nariz y puede servir para fijar la bolita de hilas con que debe taparse la abertura nasal anterior despues de haber llenado de aire la vegiga; en fin, con un taponcito se tapará la boca de la sonda para impedir que se salga fuera el aire de la vegiga.

Procedimiento ordinario. — Primero se hace un tapon de hilas para obstruir la abertura posterior de las fosas nasales, luego se ata aquel con un hilo de seda muy fuerte, cuyas dos estremidades sean bastante largas para poderlas sacar de atrás á adelante por las aberturas nasales anteriores. Para ello se introduce por la nariz una sonda de Belloc (V. fig. 1, *c*) ó una sonda de goma elástica bastante flexible; cuando la estremidad de la sonda llega á la faringe, se deja escapar el boton de la sonda de Belloc ó bien se atrae hácia afuera por la boca la estremidad de la sonda de goma elástica; á esta estremidad se atan los hilos del tapon, *c*, y retirando despues la sonda se sacan de atrás á adelante por la nariz; tirando el hilo se introducirá un taponcito en la fosa nasal posterior á fin de obstruirla lo mas posible.

En fin, un segundo tapon metido entre los dos hilos será introducido, atado y fijado contra la abertura nasal anterior. De este modo se encuentran obstruidas adelante y atrás las aberturas nasales. El aparato se deja así durante dos ó tres dias; y para sacar

el tapon anterior basta cortar el hilo que se sujeta delante de la nariz; el tapon posterior podrá cogerse con las pinzas por la boca, ó se le empujará hácia la faringe con una sonda introducida en la nariz.

Pero mas vale atar el tapon posterior con un hilo fuerte y doble y dejar el un cabo fuera de la boca mientras que el otro sirve á aplicar el tapon contra la abertura nasal posterior. El autor francés ha hecho pasar malamente los dos cabos del hilo por el ojo de la sonda de Belloc, y dejando uno libre ó sin enhebrar, el primero que sale por la nariz sirve para colocar el tapon, y el segundo, que queda fuera de la boca, para sacar el tapon posterior cuando se quiere, evitando de este modo los inconvenientes que pudieran presentarse dejando libre este tapon como se aconseja en la edicion francesa.

OPERACIONES QUE SE PRACTICAN EN LOS SENOS FRONTALES Y MAXILARES.

PERFORACION DEL SENO FRONTAL.

Las enfermedades que pueden exigir la trepanacion del seno frontal son: las fracturas, la caries, la necrosis, los abscesos, los cuerpos estraños, los pólipos, etc.

Practícase una incision semi-lunar, cuya concavidad mire arriba y adentro, al nivel y encima de la ceja; levantando el colgajo se aplica una pequeña corona de trépano. Esta operacion es siempre grave, y para curar las fístulas que de ella resultan frecuentemente es preciso recurrir á la compresion (muchas veces inútil) ó á la autoplastia.

CATETERISMO Y PERFORACION DEL SENO MAXILAR.

Cateterismo.—La entrada del seno maxilar está situada encima del cornete inferior, A, (V. lám. 43, fig. 1) y debajo del cornete medio, B; para llegar á ella es necesario echar mano de una pe-

queña sonda curva que se dirigirá por debajo del cornete medio. Hácia la parte media de este cornete encontrará la punta de la sonda la abertura en la cual deberá introducirse.

Jourdain ha practicado con éxito inyecciones emolientes en un caso de retencion de mocos. — Si no fuera posible encontrar el orificio del seno ó bien si estuviera éste obstruido, podrá practicarse una abertura artificial con un pequeño trócar curvo perforando de dentro á afuera la pared ósea del seno debajo del cornete medio. El procedimiento de Jourdain ha sido generalmente abandonado.

La perforacion de la pared del seno es la que hoy se pone en práctica de una manera general, y este método encierra varios procedimientos. *Lamorie* penetraba en el seno entre la apófisis zigomática y la tercera muela. *Desault* abria la fosa canina despues de haber cortado la piel del carrillo. Pero este proceder ha sido modificado: divídese la encía y se practica la perforacion un centímetro á dos encima del borde gingibal. Despues de curada la herida no queda cicatriz visible. *Cheselden* abria el seno por la boca. Todos estos procedimientos tienen sus ventajas y desventajas ó inconvenientes; en algunos casos especiales podrán ser puestos en práctica, pero generalmente tiene que recurrirse al siguiente proceder.

Procedimiento ordinario, atribuido á Meibomius. — Este proceder consiste en perforar los alvéolos y penetrar así en el seno maxilar por un punto declive que no deja cicatriz visible y que es fácilmente accesible á los instrumentos.

Todos los dientes molares corresponden al seno, y la perforacion debe practicarse por sus alvéolos. En el caso de faltar algun diente se aprovechará de su alvéolo vacío, y si alguna de las muelas estuviera cariada, cualquiera que sea, ésta es la que se deberá arrancar de preferencia (Malgaigne). Cuando todas ellas están sanas, es preciso estraer la segunda y penetrar por su alvéolo.

La operacion puede practicarse con un punzon, un trócar, ó un pequeño trépano perforativo. La clase de afeccion que la reclama indicará la dimension que deberá darse á la abertura. Belloc introducia en el orificio artificial un tapon de madera para impedir que los alimentos penetrasen en el seno. Otros operadores han aconsejado colocar una cánula permanente.

Algo difícil es de apreciar teóricamente el valor relativo de estos procedimientos; pero la perforacion de los alvéolos es generalmente fácil y parece además indicada por la naturaleza misma, puesto que en ciertos casos se escapan los líquidos contenidos en el seno por un alvéolo vacío á consecuencia de la caida de una muela.

Para completar este artículo y llenar el vacío que se nota en la edicion francesa de este compendio, me parece no será inútil insertar aquí la observacion 47 de mi *Recopilacion clínica de los hospitales de París*, tom. 1.°, pág. 361.

HOTEL-DIEU.

Pólipo fibroso muy considerable en el seno maxilar izquierdo y fosa nasal correspondiente, etc.—Imposibilidad de estirparlo con las pinzas.—Nuevo método operatorio muy eficáz en las dos únicas veces que ha sido puesto en práctica por su autor, etc.

En 25 de Junio de 1847 se presentó en la sala de Mr. Blandin un jóven de unos 16 años de edad, temperamento linfático, y de mediana constitucion. Este enfermo presenta una especie de tumor en el lado izquierdo de la nariz, que se halla muy abultada, así como tambien la parte del maxilar correspondiente al seno del mismo lado. La piel que cubre toda la parte abultada es de un aspecto vinoso, pero nada inflamada y perfectamente libre sobre el hueso maxilar. El dicho tumor ó elevacion aplastada é irregular es tan dura como un hueso, puesto que el tal tumor no es otra cosa que la elevacion de la pared esterna del seno maxilar ocasionada por el aumento de volúmen del pólipo. En efecto, Blandin ha diagnosticado un pólipo carcinomatoso (pero en parte se equivocó, segun diremos luego).

Diez y ocho veces ha sido sometido este enfermo á la operacion, sin resultado alguno durante los dos años que hace que está enfermo. De tiempo en tiempo sufria mucho en la parte afectada, segun dice. Por otra parte, la abertura nasal izquierda está cerrada, obstruida por el pólipo, y la derecha disminuida cerca de la mitad, á causa de hallarse inclinado ó empujado hácia este lado por el pólipo el tabique de la nariz. Todo esto le incomodaba bastante para respirar, pero se puede decir que por lo demás no estaba enfermo, pues todas las funciones se egercian bien.

¿Cuál es el método operatorio que habia que seguirse aquí para desemba-

razar á este individuo de su tan arraigado pólipo, cuya estraccion no habia sido posible en diez y ocho tentativas con las pinzas?

En igual caso de pólipo en el seno maxilar, sin cortar el labio, sacrificaba Dupuytren la ala de la nariz correspondiente al seno donde estaba el pólipo. Esto hecho, y despues de haber desnudado el hueso, horadaba la pared anterior del seno procediendo en seguida con mayor ó menor dificultad á la diseccion y estraccion del pólipo. Pero, segun Blandin, este método no es nada ventajoso, pues además de sacrificar el ala de la nariz y por ello dejar una deformacion muy desagradable en la cara, facilita muy poco por otra parte el Manual operatorio. En su consecuencia, este último profesor ha imaginado otro modo de practicar dicha operacion, el cual consiste:

Primero. En una incision longitudinal en cada lado de la nariz, que siguiendo la direccion del colmillo y comprendiendo todo el espesor del labio, que queda enteramente dividido, va á parar hácia la fosa canina, un poco mas arriba y fuera del cartílago fibroso posterior, que forma la abertura nasal.

Segundo. Disécase el colgajo formado por el labio dividido en los dos lados de la nariz, córtase igualmente *el cartílago nasal en totalidad*, esto es, el del tabique y los laterales. La arteria labial ha sido ligada en seguida de haberla cortado en la primera incision, verificándose lo mismo con todos los vasos que dan algo de sangre en las dos fosas caninas. Esto hecho, y despues de haber disecado bien el colgajo, en el cual se halla comprendida toda la base de la nariz hasta encima de los cartílagos fibrosos que forman su abertura (segun hemos dicho), por medio de un taladro en forma de lanza, no muy puntiagudo, taládrase la cara ó pared anterior del seno maxilar izquierdo, donde se halla el pólipo; siérrase el hueso al nivel y en direccion del suelo de la fosa nasal hasta el agujero hecho con el taladro, y á beneficio de unas pinzas ó tenazas incisivas, se acaba de cortar el hueso en la parte superior tambien hasta el agujero indicado; debiéndose advertir, que el fragmento de hueso semi-triangular que del maxilar se ha serrado en la parte libre que contribuye á formar la fosa nasal, no ha podido por último ser separada sino por medio de cuatro ó cinco golpes de escoplo y martillo. Dicho fragmento del maxilar era del diámetro de media peseta, poco mas. Este agujero hecho en la parte esterna del seno tiene por objeto el agrandar la abertura nasal, condicion necesaria, dice muy bien Blandin, para poder maniobrar y estraer el pólipo.

Tercero. Introduce el operador las pinzas en el seno y no puede agarrar el pólipo; la sangre impide el ver el fondo de dicha cavidad. Limpiase bien con una esponja, introduciéndola por el agujero, que, confundido con la abertura nasal, es bastante grande, y en seguida se echa de ver en el fondo del seno una cosa blanca, argentina, muy reluciente; trata Blandin de agarrarla con las pinzas, pero infructuosamente. El mencionado cuerpo reluciente es tan duro y elástico, que todos los ensayos para cogerlo son inútiles. Córtalo, por fin, con el bisturí, y saca un trocito de un tejido muy denso, blanco como el nácar, elástico y tan

duro como una suela de zapato; coge luego las tijeras, y con las pinzas en la otra mano, va cortando poco á poco el pólipo (fibroso por escelencia) hasta bien dentro del seno. Los tres ó cuatro trocitos pequeños pertenecen á la parte del pólipo que está llenando la fosa nasal, la cual ha sido invadida por éste despues de haber horadado la pared esterna del seno maxilar. Toda esta cavidad está llena de tejido fibroso, que el mismo Blandin me ha hecho ver antes de cortar, habiéndole seguido paso á paso mientras ha durado la curiosa operacion, que ha trascurrido veintiseis minutos bien contados. Seis ó siete trozos de pólipo se han sacado. Además del lóbulo que habia penetrado en la fosa nasal, se dirigia otro muy considerable hácia la faringe, que mas ó menos tarde hubiera asfixiado al enfermo, aunque en la actualidad no le incomoda nada. El volúmen total de los trozos de pólipo viene á ser como un pequeño huevo de gallina. La cavidad del seno ha quedado muy limpia, sin que se vea dentro nada de pólipo. A beneficio de tijeras de varias formas y dimensiones se ha podido cortarlo todo.

Cuarto. Despues de haber lavado la parte con una esponja (y sin haber sido necesario hacer uso de los hierros candentes preparados de antemano por Blandin, pues él creia, como queda dicho, operar un pólipo carcinomatoso que necesitaria ser cauterizado luego de haber cortado lo mas posible) se bajó el colgajo, y reuniendo los bordes de las dos incisiones (una en cada lado de la nariz segun hemos dicho), por medio de cinco agujas tambien en cada lado, se practicó la sutura ensortijada, del mismo modo que si se tratase de un doble labio leporino. Todo esto duró once minutos, además de los veintiseis que hemos indicado.

En fin, concluida la sutura se traslada el enfermo á su cama sin haberle hecho ninguna otra especie de cura, es decir, sin haber puesto ningun vendolete para secundar la accion de la sutura. La razon de esto es, dice Blandin, porque el esparadrapo irrita y comprime los bordes de la incision, lo cual se opone á la reunion por primera intencion. Por mi parte en los pocos labios leporinos que he tenido ocasion de operar, en todos he seguido la opinion de este profesor. En el dia nono de la operacion se halla un jóven que últimamente he operado, y sin mas vendolete ni vendage que la sutura ensortijada pura y simplemente, al cuarto dia le quité las agujas, y la reunion del labio (antes leporino) era ya completa. Acaso con los vendoletes y el vendage no hubiera obtenido tan feliz resultado. Sin embargo, el famoso Roux creeria esponer el éxito de esta operacion si no pusiese los vendoletes y el vendage, del cual hacen uso casi todos los demás profesores. Pero lo mismo sucede con la opinion tambien de Blandin, respecto á si se debe ó no cambiar el hilo al dia siguiente de la sutura ensortijada. Léase lo que sobre esto hemos dicho en la observacion 36, cuad. 4.º

Pero digamos algo sobre la operacion del pólipo del seno maxilar. Este método operatorio no se halla descrito en ninguna parte, que yo sepa. Siendo Blandin el autor, segun hemos dicho, esta es la segunda vez que lo ha puesto en práctica en el hombre vivo. La víspera de la operacion la practicó de antemano en el cadáver á fin de estar mas seguro de lo que iba á hacer.

La descripcion que yo acabo de dar me ha sido, pues, dictada por lo que he observado y anotado mientras Blandin ha estado practicándola.

¿Pero es ventajoso este método operatorio?

A primera vista parece cosa estraordinaria y muy grave el ver practicar dos incisiones laterales que dividen el labio de parte á parte en cada lado de la nariz, la cual es igualmente atacada y enteramente disecada en su base, para formar luego con todo esto un colgajo, cuyo aspecto es bastante sorprendente. Pero examinando bien la cosa, se verá que solo á este precio puede descubrirse perfectamente bien la cavidad del seno sin destruir demasiado su pared anterior, cosa necesaria para poder estirpar enteramente el pólipo, fibroso sobre todo, que la está llenando.

Por otra parte, prescindiendo de la doble seccion del labio, tampoco la diseccion de todos los cartílagos que forman la base de la nariz es una operacion tan grave como aparece á primera vista. Además de este caso, cuyo feliz éxito verá el lector, he observado otros dos mas, en los cuales se practicaron las dos mismas incisiones laterales del labio (la parte ósea), y por último la seccion ó estirpacion de toda la parte del maxilar que forma el suelo de las fosas nasales, etc. etc.

Léase la observacion 25, cuya historia completaremos aquí de paso, ya que la casualidad ha hecho que el pobre enfermo de quien en ella se trata, haya vuelto á entrar en el hospital; pero esta vez ha sido en el de venéreos.

Este desgraciado salió de la sala de Blandin á primeros de Junio último, en el estado mas satisfactorio que se puede imaginar, despues de una operacion tan horrorosa como la que se le practicó, á causa de un cáncer en las fosas nasales, etc. etc. (véase la citada observacion). Pues bien, no se habian pasado quince ó veinte dias, cuando ya el pobre enfermo se presentó al mismo Blandin; pero ¿cómo? El cáncer nasal habia comenzado á pulular, siendo ya tan grueso como una cereza, cuyo color rojo ceniciento presentaba. Tres veces aplicó Blandin el cauterio con el objeto, no de curar al enfermo, claro está, sino de paralizar en parte la rápida marcha de la pululacion. Quedó destruida ésta en efecto y hasta con grande sorpresa nuestra; mas al cabo de cosa de un mes volvió á salir el enfermo del Hotel-Dieu, no curado, pues la superficie donde estaba la pululacion cancerosa supuraba todavía, pero bastante bien.

Tres meses despues, al pasar un dia yo por una de las salas del hospital de venéreos (Ricord), llámame un enfermo, vuelvo la cara y me encuentro con mi pobre operado del Hotel-Dieu. ¿Por qué ha entrado usted en este hospital? le pregunté. — Porque me han recomendado á Mr. Ricord y puede ser que él me cure mejor que los demás. ¡Pobre desgraciado! me dije yo á mí mismo. ¡Pero qué horror! El cáncer, terriblemente arraigado en la parte del maxilar que antes se habia serrado, habia crecido ya tanto, que saliendo por las fosas nasales, empujaba la base de la nariz, en tales términos hácia afuera, que toda esta parte formaba un volúmen atróz. A causa de la compresion que de dentro á

afuera estaba egerciendo el cáncer, la circulacion venosa se hallaba muy interrumpida; en su consecuencia, la piel de toda la region era de color violado bastante oscuro. Este pobre enfermo, por cuya afeccion nada hace ni puede hacer Ricord, claro está, permanece todavía en el hospital del Mediodia, amenazado de una muerte mas ó menos próxima, pero segura (dentro de algunos meses), pues la diatesis cancerosa que con tanta rapidéz se halla desarrollado en él, está ya muy avanzada.

Pero sin entrar en las reflexiones que sobre el cáncer tenemos que hacer á su debido tiempo, demos fin á la historia del pólipo fibroso del seno maxilar.

El 30 de Julio, es decir, cinco dias despues de la operacion, se sacaron las agujas, y la reunion de los bordes de cada incision era ya completa. Se le puso un vendolete de esparadrapo para sostener la reciente cicatriz, y por fin, quince dias despues quiso irse á su casa el operado. Dos cicatrices rectilíneas casi imperceptibles y la elevacion de la pared esterna del seno donde no ha sido perforado, constituyen la única deformidad que le ha quedado.

Si el pólipo no vuelve á pulular (y ésto es tan raro en los pólipos fibrosos, como frecuentemente en los que son de carácter mucoso), este individuo se habrá visto desembarazado de una afeccion morbosa, que tarde ó temprano le hubiera ocasionado la muerte por asfixia ó por inanicion, pues hemos dicho que un lóbulo bastante considerable del mencionado pólipo fibroso se dirigia hácia la faringe, etc.

En fin, Blandin cree que el bulto de la cara, formado por la salida ó elevacion de lo que ha quedado de la pared esterna del seno dasaparecerá con el tiempo, disminuyendo ó estrechándose poco á poco dicha cavidad, lo cual sucederá mas ó menos tarde, segun la opinion del mencionado profesor.

OPERACIONES QUE SE PRACTICAN EN EL APARATO DE LA GUSTACION.

PLIEGUE MUCOSO DEL LABIO SUPERIOR.

En algunas personas se forma, mientras rien, un pliegue mucoso, especie de rodete carnoso mas ó menos voluminoso, estendido trasversalmente y que saliendo hácia adelante, levanta el borde labial hácia arriba y lo inclina ó empuja hácia atrás. Para remediar esta pequeña deformidad, basta coger con las pinzas el pliegue y cortarlo con unas tijeras plani-curvas. Varias compresas embebidas de agua fresca ó aluminosa aplicadas entre el labio y la

arcada dentaria son suficientes para cohibir la pequeña hemorragia que suele tener lugar despues de la operacion.

HINCHAZON DEL LABIO SUPERIOR.

Si la hinchazon del labio coexiste con algunas afecciones escrofulosas, es preciso limitarse al tratamiento general contra la diatesis absteniéndose de toda operacion. Pero cuando la hinchazon se presenta en un individuo enteramente sano podrá recurrirse al procedimiento de Paillard que adelgazaba el labio cortando un colgajo mucoso en toda la estension de este órgano: para ello coge un ayudante la comisura labial y aprieta el labio arriba tirándolo un poco hácia adelante, el operador hace lo mismo en la otra comisura con la mano que no tiene el instrumento, y luego corta con un bisturí un colgajo mucoso superficialmente en toda la estension del labio; la cura es la misma que en la escision del pliegue mucoso de arriba.

FIN DEL TOMO PRIMERO.

ERRATAS.

Págs.	*Líns.*	*Dice.*	*Léase.*
18	2	Practica la puncion;	y practica la puncion,
32	13	Gisfranc	Lisfranc
33	6	Pectoral; 2,	pectoral, 2,
Id.	7	estension	estension,
Id.	21	pasar	parar
36	33	Giston	Liston
44	16	los	las
73	4	). Comenzará	), comenzará
78	13	retirada	retenida
80	3	elíptica	elipse
Id.	29	despues de la	despues de lo
Id.	34	se contractan	se contraen
89	4	consevando	conservando
101	16	por	para
108	3	en	con
113	2	contractan	contraen
134	4	sinus	ó senos
139	2	simbléforon	simbléfaron
Id.	12	blefaraptosis	blefaroptosis
142	10	mismo que si se hace de	mismo modo que se practica en
144	37	medular	inodular
154	19	indolentos	indolentes
155	25	chalació	Chalaza
156	27	parte luego	parte; luego
169	15	oblacion	ablacion
170	20	blefarectomo	blefaroctomo
172	13	neuritema	neurilema
177	5	depresison	depresion
181	31	estrechamente	estremamente
207	18	(V. lám. 43, fig. 3 y 4).	(V. lám. 38, fig. 1, y lám. 43, fig. 1 y 4).
217	11	destucan	desatan

ERRATAS.

Pág.	Lín.	Dice.	Debe decir.
18	2	Fracturas la pancion,	y practica la pancion,
29	13	Cistrne	Listrne
33	6	Pectoral; 2	pectoral, 2,
Id.	7	estension	extension,
Id.	21	pasar	pecar
36	23	Gistos	Lisiton
41	16	las	las
73	4	¿ Cubrenos	¿ cubrenos?
78	13	rotando	volando
90	3	ulipiros	alipes
Id.	20	Despues de la	despues de la
Id.	24	se contesten	se contesen
99	4	conservando	conservando
101	16	por	para
108	1	se	con
113	2	contestan	contesten
134	4	años	á años
139	3	modificaron	modificaron
Id.	12	bbefrenjelas	bbefrenjelas
142	10	mismo que o bien	mismo modo que o bien
144	37	pendular	indular
154	19	indolorlas	indolentes
155	23	Gaiaria	Gaiaria
156	27	parte lorgo	parte, largo
160	15	ablocon	ablacion
170	20	blefarogiaria	blefaroctomía
173	13	nasellanos	orofaríneos
177	1	depresion	depresion
181	31	entrehumanos	entrehumanos
307	18	(7, lám. 80, fig. 1) 4).	(7, lám. 38, fig. 1, y lám. 43, fig. 1 y 4).
317	11	destrucion	desecion

ÍNDICE

DE LAS LÁMINAS CONTENIDAS EN ESTE PRIMER TOMO.

AMPUTACIONES DE LA CONTINUIDAD DE LOS MIEMBROS.

RESECCIONES.

TREPANO.

OPERACIONES QUE SE PRACTICAN EN EL APARATO DE LA VISION.

CONTINUACION DE LAS OPERACIONES QUE SE PRACTICAN EN LOS PARPADOS.

OPERACIONES QUE SE PRACTICAN EN EL APARATO LACRIMAL.

TUMOR Y FÍSTULA LACRIMALES.

PROCEDIMIENTOS OPERATORIOS. Id.

OPERACIONES QUE SE PRACTICAN EN LOS MUSCULOS DEL OJO.

OPERACION DE LA CATARATA POR DEPRESION.

CATARATA Y PUPILA ARTIFICIAL.

OPERACIONES QUE SE PRACTICAN EN EL GLOBO OCULAR.

CATARATA.

OPERACION DE LA PUPILA ARTIFICIAL.

MANCHAS DE LA CÓRNEA.

OPERACIONES QUE SE PRACTICAN EN LA OREJA.

OPERACIONES QUE SE PRACTICAN EN LA NARIZ Y EN LAS FOSAS NASALES.

OPERACIONES QUE SE PRACTICAN EN LOS SENOS FRONTALES Y MAXILARES.

OPERACIONES QUE SE PRACTICAN EN EL APARATO DE LA GUSTACION.

mine

Huette

MEDICINA

Operatoria

1